ISSN 1808-1851

COLUNA

Periodicidade: trimestral

Volume 16• Número 3 • Jul/Set 2017

Órgão oficial da

SOCIEDADE BRASILEIRA DE COLUNA

Sociedade Brasileira de Coluna
Sociedade Portuguesa de Patologia da Coluna Vertebral
Asociación Mexicana de Cirujanos de Columna
Capítulo de Columna de la Sociedad Ecuatoriana de Ortopedia y Traumatología
Capítulo de Columna de la Sociedad Colombiana de Ortopedia y Traumatología
Capítulo de Columna de la Sociedad Venezolana de Cirugía Ortopédica y Traumatología
Sociedad Iberolatinoamericana de Columna Vertebral
Sociedade Brasileira de Neurocirurgia
Capítulo de Columna de la Federación Latinoamericana de Sociedades de Neurocirugía
Capítulo de Columna da Sociedad Latinoamericana de Ortopedia y Traumatología
Sociedad Argentina de Patologia de la Columna Vertebral
Federação Mundial de Quiropraxia
Capítulo de Coluna do México – Columna en linea
Associação Paraguaia de Cirurgia de Coluna
Associação Cazaquistanesa de Neurocirurgiões
Associação Russa de Neurocirurgiões de Coluna Vertebral

- DISCECTOMIA LOMBAR ENDOSCÓPICA PERCUTÂNEA – DESFECHO CLÍNICO. ESTUDO PROSPECTIVO
- EFICACIA DE LA COLOCACIÓN DE CAJA SIN PLACA EN PACIENTES CON MIELOPATÍA CERVICAL CON AFECCIÓN DE UN SOLO NIVEL
- CORRELAÇÃO ENTRE ESTADO NUTRICIONAL E RESULTADOS CLÍNICOS EM PACIENTES SUBMETIDOS À CIRURGIA DA COLUNA VERTEBRAL
- EFICÁCIA ANALGÉSICA DE MORFINA E CLONIDINA EPIDURAL EM PACIENTES SUBMETIDOS À DESCOMPRESSÃO DO CANAL LOMBAR: ESTUDO PROSPECTIVO E RANDOMIZADO
- EFICÁCIA DO AJUSTE QUIROPRÁTICO NAS DORES LOMBARES EM PRATICANTES DE CROSSFIT
- PREVALÊNCIA DE DOR AUTORREFERIDA NA COLUNA VERTEBRAL NO BRASIL: RESULTADOS DA PESQUISA NACIONAL DA SAÚDE
- COMPARISON OF ENDOSCOPIC AND MICROSURGICAL METHODS IN THE TREATMENT OF LUMBAR DISC HERNIATIONS
- EFFECT OF PULSED ELECTROMAGNETIC FIELD ON THE CONSOLIDATION OF POSTEROLATERAL ARTHRODESES IN THE LUMBOSACRAL SPINE: A PROSPECTIVE, DOUBLE-BLIND, RANDOMIZED STUDY
- THECALOSCOPY: A NOVEL METHOD IN SPINE SURGERY
- DEGENERAÇÃO DO NÍVEL ADJACENTE E DEFORMIDADE PÓS-TRAUMÁTICA DEPOIS DE FRATURAS TORACOLOMBARES
- PERFIL EPIDEMIOLÓGICO DOS PACIENTES COM FRATURA TRAUMÁTICA DE COLUNA VERTEBRAL
- REVISÃO DA CLASSIFICAÇÃO DE MCCORMACK PARA FRATURAS DO SEGMENTO TORACOLOMBAR
- CORRELAÇÃO DOS ESCORES DE TOKUHASHI E TOMITA COM O PROGNÓSTICO EM TUMOR METASTÁTICO DE MAMA
- MINIMALLY INVASIVE SINGLE-DOOR PLATE LAMINOPLASTY WITH LATERAL MASS SCREW FIXATION FOR THE UNSTABLE SEGMENT. REPORT OF TWO CASES WITH LONG FOLLOW-UP
- LANGERHANS CELL HISTIOCYTOSIS OF THE SCAPULA - DIAGNOSIS & TREATMENT OPTIONS

novidade

Sistema EOS

Tecnologia revolucionária na aquisição de imagens

Agora no Fleury

O Centro Avançado de Diagnóstico por Imagem Osteomuscular do Fleury acaba de incorporar a seu parque tecnológico o EOS, um sistema de imagem inovador para o cuidado da coluna vertebral, dos quadris e dos membros inferiores.

Equipamento EOS proporciona o estudo de todo o esqueleto em posição funcional (ortostase), com baixa dose de radiação.



Visão global 2D e 3D do equilíbrio do esqueleto axial e das relações osteoarticulares em posição funcional.

Benefícios do EOS

- Mensurações lineares, angulares e rotacionais precisas espinopélvicas e dos membros inferiores
- Modelagens 2D e 3D e no eixo axial, que auxiliam a compreensão e o planejamento terapêutico de desalinhamentos e deformidades da coluna vertebral e dos membros inferiores
- Possibilidade de navegação cirúrgica do quadril, da coluna e do joelho
- Redução de cerca de 85% da dose de radiação em relação à da radiografia digital, sem comprometer a qualidade da imagem. Essa redução pode chegar a 97% com o uso do protocolo de microdose para controle de escoliose na infância
- Captura rápida de imagens de corpo inteiro (20 segundos) em dois planos na posição de carga (funcional), sem emendas ou distorções, fornecendo imagens em tamanho real

Indicações do exame

- Diagnóstico, acompanhamento e avaliação pré-cirúrgica das deformidades da coluna vertebral e da escoliose
- Mensurações do equilíbrio espinopélvico para o planejamento terapêutico das discopatias degenerativas
- Planejamento cirúrgico das artroplastias do quadril, com possibilidade de navegação
- Método de eleição em pacientes pediátricos devido à baixa dose de radiação

Para informações e agendamentos: **11 3179-0820 / 11 99110-8833**
assistente.musculo@grupofleury.com.br

Centro Avançado de Diagnóstico por Imagem Osteomuscular
Unidade Higienópolis: Rua Mato Grosso, 306 - São Paulo - SP

fleury

#saúdeépoder

www.fleury.com.br

Não é apenas o que fazemos
É o que tornamos possível.

A LDR agora é Zimmer Biomet



ZIMMER BIOMET

Your progress. Our promise.™

AOSPINE
LATIN AMERICA

Atividades Online

Você pode participar das atividades online AOSpine programadas para 2017.



Curso Online AOSpine de Acesso à Informação—Pesquisa em base de dados

08 de Outubro—25 de Novembro Co-Chairpersons: Délio Martins José María Jiménez

O curso permitirá aperfeiçoar as competências para acessar, avaliar e utilizar informações e evidências científicas em diferentes bases de dados para subsidiar e qualificar os processos na tomada de decisões na área da saúde. Durante todo o curso, você contará com tutoria e executará exercícios práticos. Este Curso está disponível para todas as Divisões Clínicas AO.

Inscreva-se agora!

moodle1710.aospine.org

Investimento

Membros AO:	USD 50.00
Não membros:	USD 100.00

Webinar Avançado AOSpine—Mielopatia cervical por patologia degenerativa

10 de Outubro Chairperson: Néstor Fiore

Inscrições abertas: webinar_1710.aospine.org

Curso Online Avançado AOSpine—Módulo VI

18 de Novembro Chairperson: Néstor Fiore

Inscrições em breve

Webinar Avançado AOSpine—Escoliose idiopática do adolescente

19 de Dezembro Chairperson: Néstor Fiore

Inscrições em breve

AOSpine Latin America
Av. Silva Jardim, 2042. Cj 1505
80250-200 Curitiba, Brasil

T/F +55 (41) 3016 4491
aosla@aospine.org
www.aospine.org

AOSpine Latin America
@AOSpine_Latam

SISTEMA CP

Setembro/2017



Versátil e adequado para resultados efetivos em cirurgias da coluna cervical.

O Sistema Occipitocervical é ideal para casos de fixação da coluna cervical, inclusive com o occipital. Um grande avanço para o seu trabalho através de um sistema completo.

Destaca-se em sua composição por parafusos monoaxiais e poliaxiais que trazem uma fixação mais estável à coluna cervical, atingindo as primeiras vértebras torácicas. Realize uma implantação rápida e segura garantida pela mobilidade dos parafusos poliaxiais.

INSTRUMENTAIS





IMPLANTES & HASTES



ÓSSEA
MEDICAL TECHNOLOGY

NOVAS INSTALAÇÕES

Metallink®

Alto padrão em cirurgia de coluna

Eleito o melhor material para escoliose



Low Profile
DEGENERATIVE
O Menor perfil do mercado



Novo Cage
Para inserção Tranforaminal
O primeiro TLIF do mercado com fita guia para facilitar retirada e reposicionamento



MEDICREA (IM)PROVE

Grampo C-Jaws
de compressão cervical Exclusivo Medicrea
Menor tempo cirúrgico e menos complicação ao paciente

PASS LP

Conector de rotação
segmentar Exclusivo Medicrea
Reconhecido como melhor material para escoliose



MAIS INFORMAÇÕES:
+55 (11) **4133-2323**
faleconosco@metallink.com.br

ACESSE:
www.metallink.com.br
e assista os vídeos dos produtos

AACD
EMPRESA PARCEIRA

SISTEMA PASS LP.

Baixo perfil,
alta performance.





Evolução do mundiamente reconhecido sistema Pass Med, o novo **sistema Pass LP de fixação pedicular** com instrumentais simples e precisos, traz diferenciais que tornam sua implantação mais simples, segura e rápida, além de oferecer ao paciente mais conforto e qualidade de vida no tratamento de deformidades complexas.

MEDICREA

ESTABILIDADE, SOLIDEZ,
EVOLUÇÃO E SOLUÇÃO.

Conte com a ORTOCIR.

Central São Paulo: 11 3674.6786
www.ortocir.com.br

ORTOCIR
EXCELÊNCIA EM SUAS MÃOS

Setembro/2017

M6®-L

artificial cervical disc



Reg. Anvisa: 10355870188.







SpinalKinetics™
Motion for Life™

6 degrees of natural freedom

Disco artificial M6-L foi projetado para replicar as estruturas e o desempenho biomecânico de um disco natural permitindo os movimentos fisiológicos (flexão, extensão, inclinação lateral, rotação e compressão).

Distribuído por:

FUSÃO
Soluções para Medicina

www.fusao.com

COLUNA/COLUMNA

Coluna/Columna v16, n3 Jul/Ago 2017

ISSN 1808-1851

Indexada nas Bases de Dados SCIELO, SCOPUS e LILACS (Literatura Latino-Americana e do Caribe em Ciências da Saúde)

Filiada à Associação Brasileira de Editores Científicos

Editor Científico

Helton L.A. Defino, Faculdade de Medicina de Ribeirão Preto, Universidade de São Paulo (Ribeirão Preto, SP, Brasil)

Editor Executivo

Sérgio Daher, Hospital das Clínicas da Faculdade de Medicina da UFG (Goiânia, GO, Brasil).

Editores Associados

Byvaltsev Vadim, Irkutsk Scientific Center of Surgery and Traumatology (Irkutsk Russia)
Eduardo Barros Puertas, Universidade Federal de São Paulo (São Paulo, SP, Brasil)
Ivan Ferrareto, Universidade Federal de São Paulo (Ribeirão Preto, SP, Brasil)
José María Jiménez Avila, Centro Médico Nacional de Occidente. IMSS. TEC de Monterrey campus Guadalajara. Facultad de Medicina (Guadalajara, Jalisco, México)
Kolesov Sergey, Priorov N.N Central Institute of Traumatology and Orthopaedics (Moscow. Russia)
Mauro dos Santos Volpi, Universidade Estadual Paulista Júlio de Mesquita Filho (Botucatu, SP, Brasil)
Osmar Avanzi, Faculdade de Ciências Médicas da Santa Casa de São Paulo (São Paulo, SP, Brasil)
Sérgio Zylbersztejn, Universidade Federal de Ciências da Saúde de Porto Alegre (Porto Alegre, RS, Brasil)
Tarcisio Eloy Pessoa de Barros Filho, Instituto de Ortopedia e Traumatologia do HC/FMUSP (São Paulo, SP, Brasil)

Conselho Editorial

Adolfredo Damas, Hosp. San Juan de Dios de Caracas (Caracas, Venezuela)
Akshulakov Serik (Astana,Cazaquistão)
Albert Vincent Berthier Brasil, Santa Casa Porto Alegre (Porto Alegre, RS,Brasil)
Aleinikov Viktor, National Center for Neurosurgery (Astana,Cazaquistão)
Andres Edgar Rodriguez Fuentes, Univ. de São Paulo (Ribeirão Preto, SP, Brasil)
Andres Rodriguez Munera, Fundacion Sta Fé de Bogotá (Bogotá, Colombia)
Asdrubal Falavigna, Universidade de Caxias do Sul, (Caxias do Sul, RS, Brasil).
Asdrúbal Silveri, Centro de Deformidades de Columna (Montevidéo, Uruguai)
Bartolomé Marré, Hosp. Trabajador Santiago (Santiago, Chile)
Carlos Eduardo Algaves Soares de Oliveira, Hospital do Servidor (São Paulo, SP, Brasil)
Carlos Henrique Maçaneiro, Univ. da Região Joinville (Joinville, SC, Brasil)
Carlos Henrique Ribeiro, Hospital Quinta D'or (Rio de Janeiro, RJ, Brasil)
Carlos Umberto Pereira, Univ. Federal de Sergipe (Aracaju, SE, Brasil)
Carlos Tello, Sociedad Ibero Latinoamericana de Columna (Buenos Aires, Argentina)
Carlos Villanueva Leal, Vall D'Hebron Hosp. Traumatologia Rehabilitación (Barcelona, Espanha)
Carolina Kolberg, Federación Latino Americana de Quiropráctica (Brasília, DF, Brasil)
Claudio Coutinho Villela Pedras, Univ. Federal do Rio de Janeiro (Rio de Janeiro, RJ, Brasil)
Délio Eulálio Martins, Univ. Federal de São Paulo (São Paulo, SP, Brasil)
Elcio Landim, Univ. Estadual de Campinas (Campinas, SP, Brasil)
Enguer Beraldo Garcia, Santa Casa de Belo Horizonte (Belo Horizonte, MG, Brasil)
Enrique Izquierdo Nuñez, Univ. Complutense de Madrid (Madri, Espanha)
Enrique Jimenez Hakim, Fundacion Santa Fé de Bogotá (Bogotá, Colombia)
Enrique Osorio Fonseca, Univ. El Bosque Bogotá (Bogotá, Colômbia)
Ernesto Bersusky, Hosp. Nacional de Pediatria Juan P. Garrahan (Buenos Aires, Argentina)
Erasmo de Abreu Zardo, Pontifícia Univ. Católica (Porto Alegre, RS, Brasil)
Fernando Antonio Mendes Façanha Filho, Univ. Federal do Ceará (Fortaleza, CE, Brasil)
Fernando Helo Yamhure, Clínica Reina Sofia (Bogota, Colombia)
Francisco Limeira dos Santos Neto, Univ. Federal de Pernambuco (Recife, PE, Brasil)
Francisco Javier Sánchez Pérez-Grueso, Hosp. La Paz (Madri, Espanha)
Gabriel Virgilio Ortiz García, Centro Médico Puerta de Hierro (Zapopan, Jalisco, México)
Geraldo de Sá Carneiro Filho, Hosp. da Restauração (Recife, PE, Brasil)
Germán Ochoa, Hospital Univ. Bogotá (Bogota, Colombia)
Gushcha Artem, Research center of Neurology Volokolamskoe (Moscow Russia)
Guy Broch Haro, Issste Hospital Lopez Mateos (México, Distrito Federal)
Herman Michael Dittmar Johnson, Centro Médico Puerta de Hierro (Zapopan, Jalisco, México), Universidad de Guadalajara (Guadalajara, México)
Ignácio Dockendorff, Clínica Alemana de Santiago (Santiago, Chile)
Jayme Moiano A., Univ. de Quito (Quito, Equador)
João Cannas, Hosp. Cuf Descobertas (Lisboa, Portugal)
João Luiz Mendes Carneiro Pinheiro Franco, Hospital Samaritano, (São Paulo, SP, Brasil)
João Pedro Melancia, Fac. de Medicina Lisboa (Lisboa, Portugal)
Jorge Bachler Muñoz, Hosp. San Borja Arriarán (Santiago, Chile)
Jorge Felipe Ramirez, Clínica Reina Sofia (Bogotá-Colombia)
Jorge Manuel A. Draper Mineiro, Hosp. Cuf Descobertas (Lisboa, Portugal)
Jorge Shilton, Hospital Cosme Argerich (Buenos Aires, Argentina)
Jorge Okama, Hosp. Italiano de Buenos Aires (Buenos Aires, Argentina)
José Castillo Ramirez, Instituto de Ortopedía y Traumatología de la Clínica Ricardo Palma (San Isidro, Peru)
José Castro Guimarães Consciência, Hosp. de Egas Moniz (Lisboa, Portugal)
José Gabriel Rugeles Ortiz, Cecimin Organizacion Sanitas (Bogota, Colombia)
Juan Silva, Univ. Nacional de Asuncion (Assunção, Paraguai)
Kerimbayev Talgat, National Center for Neurosurgery (Astana,Cazaquistão)
Luis Arango, El Hospital de Base (Medelin-Colombia)
Luis Carlos Morales Sáenz, La Fundación Santa Fe de Bogotá (Bogotá, Colombia)
Luciano Miller Reis Rodrigues, Faculdade de Medicina do ABC (Santo André, SP, Brasil)
Luis Carlos Ramíres, Instituto de Seguros Sociales (Bogotá,Colombia)
Luis Eduardo Munhoz da Rocha, Hosp. Pequeno Príncipe (Curitiba, PR, Brasil)
Luiz Roberto Gomes Vialle, Pontifícia Univ. Católica (Curitiba, PR, Brasil)
Marcelo Gruenberg, Hosp. Italiano de Buenos Aires (Buenos Aires, Argentina)
Marcelo Wajchenberg, Univ. Federal de São Paulo (São Paulo-SP-Brasil)
Marcello H. Nogueira-Barbosa, Univ. de São Paulo (Ribeirão Preto, SP, Brasil)
Marcos Masini, Univ. Planalto Central (Brasília, DF, Brasil)
Mario Augusto Taricco, Univ. de São Paulo (São Paulo, SP, Brasil)
Mario Herrera (Bogotá-Colombia)
Martha Hernandez, Hosp. Infantil Baca Ortiz (Quito, Equador)
Martín Tejeda Barreras, Hosp. General de Zona No 14. IMSS (Hermosillo, Sonora, México)
Maurício Gonzaga de Castro, Univ. Estado Rio de Janeiro (Rio de Janeiro, RJ, Brasil)
Mauricio Pagy de Calais Oliveira, Centro Mineiro de Cirurgia da Coluna (Belo Horizonte, Brasil)
Mihailovsky Michai, Cuvyan Institute of Traumatology and Orthopaedics (Novosibirsk, Russia)
Murilo Tavares Daher, Departamento de Ortopedia da Universidade Federal de Goiás (Goiânia, GO, Brasil)
Néstor Fiore, Hosp. de La Plata (Buenos Aires, Argentina)
Nicolás J. Macchiavello Cornejo, Hospital Clínico de la Universidad de Chile (Santiago, Chile)
Óscar Luís Alves, Hospital Lusíadas Porto e Centro Hospitalar Vila Nova de Gaia/Espinho EPE (Porto, Portugal)
Ptashnikov Dmitriy, Institute of Traumatology and Orthopaedics (St Petersburg, Russia)
Raimundo Nonato do Rego Medeiros, Univ. Federal do Piaui (Teresina, PI, Brasil)
Renato Tavares Daher, Centro de Reabilitação e Readptação Dr. Henrique Santillo (Goiânia, Goiás)
Roberto Chapa Sosa, Hosp. de Alta Especialidad Christus Muguerza (Monterrey, Nuevo Leon, México)
Roberto Sakamoto Falcon, Hospital Ortopédico-Lifecenter (Belo Horizonte, MG, Brasil)
Rodolfo Ortiz Soto, Centro Médico Puerta de Hierro (Zapopan, Jalisco, México)
Rodrigo Amaral, Instituto de Patologia da Coluna – IPC (Sao Paulo, SP, Brasil)
Ruy Vaz, Hosp. de São João (Porto, Portugal)
Sérgio Afonso Hennemann, Hosp. Mãe de Deus (Porto Alegre, RS, Brasil)
Salvador Mattar Díaz, Universidad Libre – Clínica Portoazul (Barranquila, Colômbia)
Victor Davila, Hosp. Univ. Dr. Manuel Nuñez Tovaz (Caracas, Venezuela)
Victor Paul Miramontes, CNR/O-Centro Nacional de Rehabilitación (Cidade do México, México)
Washington Bermúdez Santos, Montevideo Spine Center (Montevideo, Uruguai)
Wilson Munoz, Instituto Ecuatoriano de Seguridad Social (Cuenca, Equador)
Xavier Soler I Graells, Univ. Federal do Paraná (Curitiba, PR, Brasil)

Correspondentes Estrangeiros

Jack Zigler, Texas Back Institute (Dallas, Texas, USA)
Marek Szpalski, Hôpitaux Iris Sud (Bruxelles, Belgica)
Robert Gunzburg, Belgium and Eeuwfeest Kliniek (Antwerpen, Belgica)
Steven R. Garfin (San Diego, CA, Estados Unidos)

Editor Consultivo

Arthur Tadeu de Assis - São Paulo - SP - Brasil

Editora Gerente

Flávia M. S. Pires - São Paulo - SP - Brasil

Coluna/Columna é uma Publicação Oficial Sociedade Brasileira de Coluna e das Sociedades afiliadas: Asociación Mexicana de Cirujanos de Columna – AMCICO; Associação Paraguaia de Cirurgia de Coluna; Associação Cazaquistanesa de Neurocirurgiões; Associação Russa de Neurocirurgiões de Coluna Vertebral; Capítulo de Columna de la Federación Latinoamericana de Sociedades de Neurocirugía – FLANC; Capítulo de Columna de la Sociedad Ecuatoriana de Ortopedia y Traumatologia - SEOT; Capítulo de Columna de la Sociedad Colombiana de Ortopedia y Traumatología – SCCOT; Capítulo de Columna da Sociedad Latinoamericana de Ortopedia y Traumatología – SLAOT; Capítulo de Columna de la Sociedad Venezolana de Cirugía Ortopédica y Traumatologia – SVCOT; Capítulo de Coluna do México- Columna en linea; Federação Mundial de Quiropraxia (WFC); Sociedad Argentina de Patologia de la Columna Vertebral – SAPCV; Sociedad Iberolatinoamericana de Columna Vertebral – SILACO; Sociedade Brasileira de Neurocirurgia – SBN; Sociedade Portuguesa de Patologia da Coluna Vertebral – SPPCV.

Atha Comunicação e Editora: Coordenação editorial, criação, diagramação e produção gráfica
Rua Machado Bittencourt, 190 - 4° andar - conj. 410 - CEP: 04044-903 - São Paulo - SP
Tel/Fax: (11) 5087-9502/5579-5308 - 1atha@uol.com.br

Órgão oficial da Sociedade Brasileira de Coluna

Al. Lorena, 1304, 14°, cj. 1406/07
Jd. Paulista - São Paulo - SP - Brasil
Cep: 01424-001 - Tel.: 11 3088-6615

Secretária Administrativa: Ana Maria Cella - revistacoluna@uol.com.br

Assinatura anual - 4 edições. Valor R$ 80,00. Enviar nome, endereço, CEP para: revistacoluna@uol.com.br

Foreign annual subscription - 4 issues. U$ 40. Send your order to: revistacoluna@uol.com.br

• Periodicidade: Trimestral

Visite o site da Sociedade Brasileira de Coluna
www.coluna.com.br
Revista disponível eletronicamente
www.coluna.com.br/revistacoluna

COLUNA/COLUMNA

VOLUME 16 - Nº 3 - 2017 - Sumário/Contents/Contenido

Artigos Originais/*Original Articles/Artículos Originales*

CIRURGIA MINIMAMENTE INVASIVA/*MINIMALLY INVASIVE SURGERY/CIRURGIA MINIMAMENTE INVASIVA*

DISCECTOMIA LOMBAR ENDOSCÓPICA PERCUTÂNEA – DESFECHO CLÍNICO. ESTUDO PROSPECTIVO 177
LUMBAR ENDOSCOPIC PERCUTANEOUS DISCECTOMY – CLINICAL OUTCOME. PROSPECTIVE STUDY
DISCECTOMÍA LUMBAR ENDOSCÓPICA PERCUTÁNEA – RESULTADO CLÍNICO. ESTUDIO PROSPECTIVO
André Luís Sebben, Xavier Soler I Graells, Marcel Luiz Benato, Pedro Grein Del Santoro, Álynson Larocca Kulcheski

COLUNA CERVICAL/*CERVICAL SPINE/COLUMNA CERVICAL*

EFICACIA DE LA COLOCACIÓN DE CAJA SIN PLACA EN PACIENTES CON MIELOPATÍA CERVICAL CON AFECCIÓN DE UN SOLO NIVEL 180
EFICÁCIA DA COLOCAÇÃO DE CAGE SEM PLACA EM PACIENTES COM MIELOPATIA CERVICAL COM AFECÇÃO EM UM ÚNICO NÍVEL
EFFICACY OF CAGE PLACEMENT WITHOUT PLATE IN PATIENTS WITH CERVICAL MYELOPATHY WITH SINGLE-LEVEL AFFECTION
Carlos Alberto Zuñiga-Mazón, Arelhi Catalina González-Cisneros, José María Jiménez-Ávila

CUIDADOS CIRÚRGICOS/*SURGICAL CARE/CUIDADO QUIRURGICO*

CORRELAÇÃO ENTRE ESTADO NUTRICIONAL E RESULTADOS CLÍNICOS EM PACIENTES SUBMETIDOS À CIRURGIA DA COLUNA VERTEBRAL 184
CORRELATION BETWEEN NUTRITIONAL STATUS AND CLINICAL RESULTS IN PATIENTS UNDERGOING SPINAL SURGERY
CORRELACIÓN ENTRE ESTADO NUTRICIONAL Y RESULTADOS CLÍNICOS EN PACIENTES SOMETIDOS A CIRUGÍA DE LA COLUMNA VERTEBRAL
Samuel Machado Martins, Raphael de Rezende Pratali, Carlos Eduardo Gonçales Barsotti, Francisco Prado Eugenio dos Santos, Carlos Eduardo Algaves Santos de Oliveira

DOR/*PAIN/DOLOR*

EFICÁCIA ANALGÉSICA DE MORFINA E CLONIDINA EPIDURAL EM PACIENTES SUBMETIDOS À DESCOMPRESSÃO DO CANAL LOMBAR: ESTUDO PROSPECTIVO E RANDOMIZADO 188
ANALGESIC EFFICACY OF EPIDURAL MORPHINE AND CLONIDINE IN PATIENTS UNDERGOING DECOMPRESSION OF THE LUMBAR CANAL: A PROSPECTIVE RANDOMIZED TRIAL
EFICACIA ANALGÉSICA DE LA MORFINA Y CLONIDINA EPIDURAL EN PACIENTES SOMETIDOS A DESCOMPRESIÓN DEL CANAL LUMBAR: ESTUDIO PROSPECTIVO ALEATORIZADO
Bruno Roncaglio, Raphael Fernandes Calhau, Charbel Jacob Júnior, Igor Machado Cardoso, José Lucas Batista Júnior, Joelmar Cesar Almeida

EFICÁCIA DO AJUSTE QUIROPRÁTICO NAS DORES LOMBARES EM PRATICANTES DE *CROSSFIT* 193
EFFECTIVENESS OF CHIROPRACTIC ADJUSTMENT IN LUMBAR PAIN IN CROSSFIT PRACTITIONERS
EFICACIA DEL AJUSTE QUIROPRÁCTICO EN LOS DOLORES LUMBARES EN PRACTICANTES DE CROSSFIT
Desiree Moehlecke, Luiz Alberto Forgiarini Junior

EPIDEMIOLOGIA /*EPIDEMIOLOGY/EPIDEMILOGIA*

PREVALÊNCIA DE DOR AUTORREFERIDA NA COLUNA VERTEBRAL NO BRASIL: RESULTADOS DA PESQUISA NACIONAL DA SAÚDE 198
PREVALENCE OF SELF-REPORTED SPINAL PAIN IN BRAZIL: RESULTS OF THE NATIONAL HEALTH RESEARCH
PREVALENCIA DE LA AUTO-PERCEPCIÓN DEL DOLOR EN LA COLUMNA VERTEBRAL EN BRASIL: RESULTADOS DE LA INVESTIGACIÓN NACIONAL DE SALUD
Luiza Gomes Santos, Kristian Madeira, Willians Cassiano Longen

TÉCNICA CIRÚRGICA/*SURGICAL TECHNIQUE/TECNICA QUIRÚRGICA*

COMPARISON OF ENDOSCOPIC AND MICROSURGICAL METHODS IN THE TREATMENT OF LUMBAR DISC HERNIATIONS 202
COMPARAÇÃO DE MÉTODOS ENDOSCÓPICOS E MICROCIRÚRGICOS NO TRATAMENTO DE HÉRNIAS DE DISCO LOMBAR
COMPARACIÓN DE MÉTODOS ENDOSCÓPICOS Y MICROQUIRÚRGICOS EN EL TRATAMIENTO DE HERNIAS DE DISCO LUMBAR
Sergey Arestov, Alexey Kashcheev, Artem Gushcha

EFFECT OF PULSED ELECTROMAGNETIC FIELD ON THE CONSOLIDATION OF POSTEROLATERAL ARTHRODESES IN THE LUMBOSACRAL SPINE: A PROSPECTIVE, DOUBLE-BLIND, RANDOMIZED STUDY 206
EFEITO DO CAMPO ELETROMAGNÉTICO PULSADO NA CONSOLIDAÇÃO DAS ARTRODESES POSTEROLATERAIS LOMBOSSACRAS: ESTUDO PROSPECTIVO, DUPLO-CEGO E RANDOMIZADO
EFECTO DEL CAMPO ELECTROMAGNÉTICO PULSADO EN LA CONSOLIDACIÓN DE ARTRODESIS POSTEROLATERALES EN LA COLUMNA LUMBOSACRAL: ESTUDIO PROSPECTIVO, DOBLE CIEGO, RANDOMIZADO
Marcelo Italo Risso Neto, Guilherme Rebechi Zuiani, Paulo Tadeu Maia Cavali, Ivan Guidolin Veiga, Wagner Pasqualini, Augusto Celso Scarparo Amato Filho, Alberto Cliquet Júnior, Elcio Landim, João Batista De Miranda

THECALOSCOPY: A NOVEL METHOD IN SPINE SURGERY 213
TECALOSCOPIA: UM NOVO MÉTODO NA CIRURGIA DE COLUNA
TECALOSCOPIA: UN NUEVO MÉTODO EN LA CIRUGÍA DE LA COLUMNA VERTEBRAL
Alexey Kashcheev, Sergey Arestov, Artem Gushcha

TRAUMA VERTEBRAL E FRATURAS/*SPINAL TRAUMA AND FRACTURES/TRAUMA VERTEBRAL Y FRACTURAS*

DEGENERAÇÃO DO NÍVEL ADJACENTE E DEFORMIDADE PÓS-TRAUMÁTICA DEPOIS DE FRATURAS TORACOLOMBARES 220
ADJACENT LEVEL DEGENERATION AND POST-TRAUMATIC DEFORMITY AFTER THORACOLUMBAR FRACTURES
DEGENERACIÓN DE NIVEL ADYACENTE Y DEFORMIDAD POSTRAUMÁTICA DESPUÉS DE FRACTURAS TORACOLUMBARES
André Luís Sebben, Xavier Soler I Graells, Marcel Luiz Benato, Pedro Grein Del Santoro, Álynson Larocca Kulcheski

PERFIL EPIDEMIOLÓGICO DOS PACIENTES COM FRATURA TRAUMÁTICA DE COLUNA VERTEBRAL 224
EPIDEMIOLOGICAL PROFILE OF PATIENTS WITH TRAUMATIC SPINAL FRACTURE
PERFIL EPIDEMIOLÓGICO DE LOS PACIENTES CON FRACTURA TRAUMÁTICA DE LA COLUMNA VERTEBRAL
Mateus Bergamo Lomaz, Leonel Antônio Freitas Sales Netto, Mario Silva Garrote Filho, Alex Pereira Alves, Fabiano Ricardo de Tavares Canto

REVISÃO DA CLASSIFICAÇÃO DE MCCORMACK PARA FRATURAS DO SEGMENTO TORACOLOMBAR 228
REVIEW OF MCCORMACK CLASSIFICATION FOR THORACOLUMBAR SEGMENT FRACTURES
REVISIÓN DE LA CLASIFICACIÓN DE MCCORMACK PARA FRACTURAS DEL SEGMENTO TORACOLUMBAR
André Luís Sebben, Carlos Augusto Costa Marques, Xavier Soler I Graells, Marcel Luiz Benato, Pedro Grein Del Santoro, Álynson Larocca Kulcheski

TUMOR E ONCOLOGIA/*TUMOR AND ONCOLOGY/TUMOR Y ONCOLOGIA*

CORRELAÇÃO DOS ESCORES DE TOKUHASHI E TOMITA COM O PROGNÓSTICO EM TUMOR METASTÁTICO DE MAMA 231
CORRELATION OF TOKUHASHI AND TOMITA SCORES WITH THE PROGNOSIS IN METASTATIC BREAST CANCER
CORRELACIÓN DE LAS PUNTUACIONES DE TOKUHASHI Y TOMITA COM EL PRONÓSTICO EN TUMOR METASTÁSICO DE MAMA
Alexandre Henrique Silveira Bechara, Alberto Cliquet Junior, Marcelo Ítalo Risso Neto, Ivan Guidolin Veiga, Wagner Pasqualini, Marcos Antônio Tebet, Paulo Tadeu Maia Cavali, Elcio Landim

Relato de Caso/*Case Report/Reporte de Caso*

TÉCNICA CIRÚRGICA/*SURGICAL TECHNIQUE/TECNICA QUIRÚRGICA*

MINIMALLY INVASIVE SINGLE-DOOR PLATE LAMINOPLASTY WITH LATERAL MASS SCREW FIXATION FOR THE UNSTABLE SEGMENT. REPORT OF TWO CASES WITH LONG FOLLOW-UP 236
LAMINOPLASTIA EM PORTA ABERTA MINIMAMENTE INVASIVA COM FIXAÇÃO COM PARAFUSOS DE MASSA LATERAL PARA O SEGMENTO INSTÁVEL. RELATO DE DOIS CASOS COM ACOMPANHAMENTO PROLONGADO
LAMINOPLASTÍA EN PUERTA ABIERTA MÍNIMAMENTE INVASIVA Y FIJACIÓN CON TORNILLO DE MASA LATERAL PARA O SEGMENTO INESTABLE. REPORTE DE DOS CASOS CON SEGUIMIENTO A LARGO PLAZO
Sergio Soriano-Solís, Javier Quillo-Olvera, Manuel Rodríguez-García, Héctor Antonio Soriano Solís, José-Antonio Soriano-Sánchez

TUMOR E ONCOLOGIA/*TUMOR AND ONCOLOGY/TUMOR Y ONCOLOGIA*

LANGERHANS CELL HISTIOCYTOSIS OF THE SCAPULA - DIAGNOSIS & TREATMENT OPTIONS 240
HISTIOCITOSE DE CÉLULAS DE LANGERHANS DA ESCÁPULA - DIAGNÓSTICO E OPÇÕES DE TRATAMENTO
HISTIOCITOSIS DE CÉLULAS DE LANGERHANS DE LA ESCÁPULA - DIAGNÓSTICO Y OPCIONES DE TRATAMIENTO
Rohit Pandey, Himanshu Bhayana, Rajesh Kumar Rajneesh, Ish Kumar Dhammi, Rehan Ul-Haq, Anil Kumar Jain

Temas Livres/*Free Themes/Temas Libres*

17º CONGRESSO BRASILEIRO DE CIRURGIA ESPINHAL 244

ISSN 1808-1851

INSTRUÇÕES AOS AUTORES/NORMAS PARA PUBLICAÇÃO

Revisado em janeiro de 2016

COLUNA/COLUMNA – ISSN 1808-1851 (versão impressa) e ISSN 2177-014X (versão ***on-line***) – é o órgão de publicação científica oficial da Sociedade Brasileira de Coluna – SBC e de associações afiliadas: Asociación Mexicana de Cirujanos de Columna – AMCICO; Asociación Paraguaya de Cirugía de Columna; Capítulo de Columna de la Federación Latinoamericana de Sociedades de Neurocirugía – FLANC; Capítulo de Columna de la Sociedad Ecuatoriana de Ortopedia y Traumatología – SEOT; Capítulo de Columna de la Sociedad Colombiana de Ortopedia y Traumatología – SCCOT; Capítulo de Columna de la Sociedad Latinoamericana de Ortopedia y Traumatología – SLAOT; Capítulo de Columna de la Sociedad Venezolana de Cirugía Ortopédica y Traumatología – SVCOT; Capítulo de Coluna do México – Columna en línea; Federação Mundial de Quiropraxia – WFC; Sociedad Argentina de Patología de la Columna Vertebral – SAPCV; Sociedad Iberolatinoamericana de Columna Vertebral – SILACO; Sociedade Brasileira de Neurocirurgia – SBN; Sociedade Portuguesa de Patologia da Coluna Vertebral – SPPCV. É publicada em duas versões, trimestralmente, em quatro edições ao ano. Sua proposta é divulgar artigos que contribuam para o aperfeiçoamento e o desenvolvimento da prática, da pesquisa e do ensino dos temas relacionados a coluna vertebral no Brasil e na América Latina.

PREPARAÇÃO DO MANUSCRITO

Peer Review

O ***peer review***, ou revisão por pares, é um dos fatores que sustentam a qualidade de um veículo científico. O corpo editorial da Coluna/Columna é formado, em sua maioria, por professores universitários, o que permite um ***peer review*** criterioso e rigoroso. Todos os manuscritos, após a aprovação dos editores, serão analisados por dois ou mais revisores, sendo o anonimato garantido em todo o processo de julgamento (duplo cego). Os artigos que não apresentarem mérito e não se enquadrarem na política editorial da revista serão rejeitados, não cabendo recurso. Os comentários dos revisores serão devolvidos aos autores para modificações no texto ou justificativa de sua conservação. Após a aprovação dos revisores, os artigos serão encaminhados para os editores associados para aprovação final. Somente após as aprovações finais dos revisores e editores os manuscritos serão encaminhados para publicação.

Copyright

As declarações publicadas nos artigos são de inteira responsabilidade dos autores. Entretanto, todo material publicado se torna propriedade da Revista Coluna/Columna, que passa a reservar os direitos autorais. Os autores devem anexar como documentos suplementares no sistema Scielo de publicação e submissão ***on-line***: a) declaração de conflito de interesses; b) certificado de aprovação do trabalho pela Comissão de Ética em Pesquisa da instituição quando a investigação envolver experimentação em seres humanos ou animais; c) documentação referente às eventuais fontes de financiamento do trabalho; d) declaração de que os participantes assinaram documento de consentimento livre informado, quando se tratar de pesquisa clínica com seres humanos; e) carta de transferência dos direitos autorais assinada por todos os autores e declaração de que o texto é inédito, não tendo sido submetido a publicação em outro periódico ou livro.

APRESENTAÇÃO E SUBMISSÃO DO MANUSCRITO

A Revista Coluna/Columna é uma publicação trimestral que circula nos meses de janeiro/fevereiro/março, abril/maio/junho, julho/agosto/setembro e outubro/novembro/dezembro, em duas versões: uma com os textos em seu idioma original (português, inglês ou espanhol) e outra versão em inglês, com a finalidade de publicar trabalhos originais da especialidade. Os artigos publicados na revista seguem os requisitos uniformes propostos pelo Comitê Internacional de Editores de Revistas Médicas, disponíveis no endereço eletrônico www.icmje.org.

A Revista Coluna/Columna, em apoio às políticas para registro de ensaios clínicos da Organização Mundial de Saúde (OMS) e do International Committee of Medical Journal Editors (ICMJE), reconhecendo a importância dessas iniciativas para o registro e a divulgação internacional de informação sobre estudos clínicos, em acesso aberto, somente aceitará para publicação, a partir de agosto de 2009, os artigos de pesquisas clínicas que tenham recebido um número de identificação em um dos registros de ensaios clínicos validados pelos critérios estabelecidos pela OMS e pelo ICMJE, disponível no endereço: http://clinicaltrials.gov ou no site do Pubmed.

Ao relatar experimentos sobre temas humanos e animais, indicar se os procedimentos seguiram as normas do Comitê Ético sobre Experiências Humanas da instituição na qual a pesquisa foi realizada ou se estão de acordo com a Declaração de Helsinque de 1995 e a Animal Experimentation Ethics**,** respectivamente. Os autores devem incluir uma declaração indicando que o protocolo foi aprovado pelo Comitê de Ética da instituição (instituição de afiliação de pelo menos um dos autores), com o respectivo número de identificação. Também devem declarar que o Termo de Consentimento Livre e Esclarecido foi assinado por todos os participantes. Essas informações devem ser citadas na seção Material e Métodos do manuscrito.

A revista recebe para publicação artigos para as seguintes seções: Artigos Originais, Artigo de Revisão, Artigo de Atualização e Relato de Caso. Os artigos poderão ser escritos em português, espanhol ou inglês.

Os trabalhos deverão ser digitados em espaço duplo, usando, de preferência, o processador de texto ***Microsoft Wora***®, com 3 cm de margens e a fonte Times New Roman, tamanho 12, não devendo ultrapassar 20 páginas, incluindo folha de rosto, resumos, texto, agradecimentos, referências e tabelas.

O artigo enviado deverá ser submetido acompanhado de:

Folha de rosto: título do trabalho (conciso e informativo) em português, espanhol e inglês; nome completo de cada autor (sem abreviações) e da instituição (As unidades hierárquicas devem ser apresentadas em ordem decrescente. Por exemplo: universidade, faculdade e departamento a que pertence cada um deles. Os nomes das instituições e programas deverão ser apresentados preferencialmente por extenso e na língua original da instituição ou na versão em inglês quando a escrita não for latina. Por exemplo: árabe, mandarim, grega), com indicação numérica e sequencial, utilizando números arábicos sobrescritos. Se houver mais de uma afiliação institucional, indicar apenas a mais relevante; local de realização do trabalho e/ou da pesquisa; nome do autor correspondente com endereço completo, telefone e e-mail. O número ORCID de cada um dos autores deve ser informado na folha de rosto. http://orcid.org/

Resumo e Descritores: resumo, em português, inglês e espanhol, com, no máximo, 250 palavras. Os Artigos Originais deverão ser estruturados (Objetivo, Métodos, Resultados, Conclusões) ressaltando os dados mais significativos do trabalho. Para Artigos de Revisão, Atualização ou Relato de Caso, o resumo não deverá ser estruturado. Abaixo do resumo, especificar no mínimo três e no máximo seis descritores que definam o assunto do trabalho. Os descritores deverão ser baseados no DECS – Descritores em Ciências da Saúde –, disponível no endereço eletrônico http://decs.bvs.br/, ou MeSH (Medical Subject Headings) – www.nlm.nih.gov/mesh/MBrowser.html, com as versões em português, inglês e espanhol para cada um dos descritores.

APRESENTAÇÃO DO TEXTO

Introdução: deverá conter o objetivo do trabalho e resumir seus fundamentos lógicos. Apresentar somente as citações estritamente pertinentes e não incluir dados ou conclusões do trabalho que está sendo relatado.

Métodos: deve-se descrever claramente a seleção dos indivíduos que intervieram na pesquisa (pacientes ou animais de laboratório, incluindo os controles). Identificar idade, sexo e outras importantes características do indivíduo. A definição e a relevância da raça ou etnia são ambíguas. Os autores devem ser particularmente cuidadosos quando usarem essas categorias. Identificar os métodos, os equipamentos (apresentar o nome e o endereço do fabricante entre parênteses) e os procedimentos em detalhes suficientes para permitir a reprodução dos resultados por outros pesquisadores. Citar se o estudo foi aprovado pelo Comitê de Ética da instituição (instituição de afiliação de pelo menos um dos autores) e informar o respectivo número de identificação. Também se deve informar se o Termo de Consentimento Livre e Esclarecido foi assinado por todos os participantes.

Resultados: deverão ser apresentados em uma sequência lógica no texto, nas tabelas e figuras. Não deverão ser repetidos no texto todos os dados das tabelas ou ilustrações, devendo ser enfatizadas ou resumidas somente as observações importantes.

Discussão: deverá enfatizar os novos e mais importantes aspectos do estudo e as conclusões que se seguem. Não deverão ser repetidos os dados apresentados na introdução ou nos resultados. Deverão ser estabelecidas novas hipóteses apenas quando elas estiverem claramente justificadas.

Conclusões: deverão ser vinculadas aos objetivos do estudo, evitando-se afirmações não qualificadas e não completamente comprovadas pelos dados. Deverão apresentar argumento conclusivo detalhado dos dados comprobatórios.

Agradecimentos: quando necessário, agradecer brevemente as pessoas que tenham colaborado intelectualmente, mas cuja contribuição não justifica coautoria, ou aquelas que tenham provido apoio material, técnico, assessoria. O autor deve garantir que as pessoas concordem em ser assim chamadas. O apoio financeiro para a pesquisa e bolsas de estudo deve ser reconhecido nesta seção (agência e número de concessão).

Conflitos de interesse: devem ser reproduzidos objetivamente quando houver. Quando não houver, apresentar a declaração: "Os autores declaram inexistência de conflito de interesses na realização deste trabalho".

Declaração da contribuição de autores: deve ser expressa no final do artigo, com a utilização de dois critérios mínimos de autoria: a) participação ativa na discussão dos resultados; b) revisão e aprovação da versão final do trabalho.

Referências: devem estar rigorosamente de acordo com as instruções ***Uniform Requirements for Manuscripts Submitted to Biomedical Journals***, do International Committee of Medical Journal Editors, atualizadas em outubro de 2007. Todos os autores e trabalhos citados no texto devem constar nas referências e vice-versa. A numeração das referências deverá ser de acordo com a ordem em que forem mencionadas pela primeira vez no texto, utilizando-se números arábicos para o texto e para as referências. Citar todos os autores até no máximo seis; se existirem mais, citar os seis primeiros seguidos de ***et al.*** Os títulos dos periódicos deverão ser abreviados de acordo com a lista de periódicos do ***Index Medicus***.

Exemplos:

Artigos de periódicos: Caetano MBF, Albertoni WM, Caetano EB. Estudo anatômico das inserções distais do tendão extensor longo do polegar. Acta Ortop Bras. 2004;12(2):118-24.

Hong-Wan N, Ee-Chon T, Qing-Hang Z. Biomechanical effects of C2-C7 intersegmental stability due to laminectomy with unilateral and bilateral facetectomy. Spine. 2004;29(16):1737-45.

Livros: Defino, HLA. Lesões traumáticas da coluna vertebral. São Paulo: Bevilacqua; 2006.

Capítulos de livros: Tencer AF. Biomechanics of spinal trauma. In: Cotler JM, Simpson JM, An HS, Silveri CP, editors. Surgery of spinal trauma. Philadelphia: Lippincott Williams & Wilkins; 2000. p. 61-112.

Dissertações e teses: Giglio CA. Caracterização funcional e histológica de modelos experimentais de estudo do trauma raquimedular [tese]. Ribeirão Preto: Universidade de São Paulo; 2000.

Material eletrônico: Autor(es). Título do artigo. Título do periódico abreviado [suporte]. Data de publicação [data de acesso com a expressão "acesso em:"]; volume(número):páginas inicial-final [ou número de páginas aproximado]. Endereço eletrônico com a expressão "Disponível em:".

Pavezi N, Flores D, Perez CB. Proposição de um conjunto de metadados para descrição de arquivos fotográficos considerando a Nobrade e a Sepiades. Transinf. [Internet]. 2009 [acesso em 2010 nov 8];21(3):197-205. Disponível em: http://revistas.puc-campinas.edu.br/transinfo/search.php?op=search&query=metadados&limit

Figuras: as ilustrações (fotografias, desenhos, gráficos, etc.) deverão ser citadas como figuras e numeradas em algarismos arábicos, consecutivamente, de acordo com a ordem em que foram citadas pela primeira vez no texto. As figuras deverão ser enviadas em RGB, formato ***tif*** ou ***jpg*** com 300 DPI de resolução, em formato grande, juntamente com os originais. As fotos serão publicadas em preto e branco. Para publicações coloridas, o custo adicional será de responsabilidade dos autores.

Por favor, note que é de responsabilidade dos autores obter permissão do detentor dos direitos autorais para reproduzir figuras (ou tabelas) que tenham sido previamente publicadas em outros lugares. Para todos os valores de acesso aberto, os autores devem ter permissão do detentor dos direitos caso desejem incluir imagens que tenham sido publicadas em outros lugares, em periódicos de acesso não aberto. A permissão deve ser indicada na legenda da figura, e a fonte original deve ser incluída na lista de referências.

Tabelas: as tabelas devem ser numeradas por ordem de aparecimento no texto, com números arábicos. Cada tabela deve ter um título e, se necessário, uma legenda explicativa. Os quadros e tabelas deverão ser enviados através dos arquivos originais (p. ex.: Excel) e não como imagem. Tabelas e quadros que ocupem mais de uma página devem ser evitados. Não usar elementos de imagem, caixas de texto ou tabulações.

Abreviaturas e siglas: devem ser precedidas do nome completo quando citadas pela primeira vez no texto. Nas figuras e tabelas, devem conter seu significado abaixo da figura ou tabela.

ENVIO DO MANUSCRITO (SUBMISSÕES)

As submissões dos artigos devem ser feitas ***on-line***. Os originais do texto, tabelas, figuras e documentos deverão ser submetidos pelo ***link***: http://submission.scielo.br/index.php/coluna/index.

• A responsabilidade por conceitos emitidos nos artigos é da inteira responsabilidade de seus autores. • Permitida a reprodução total ou parcial dos artigos, desde que mencionado a fonte.
• Todo o conteúdo do periódico, exceto onde identificado, está licenciado sob uma Licença Creative Commons Atribuição-tipo BY-NC.

DISCECTOMIA LOMBAR ENDOSCÓPICA PERCUTÂNEA – DESFECHO CLÍNICO. ESTUDO PROSPECTIVO

LUMBAR ENDOSCOPIC PERCUTANEOUS DISCECTOMY – CLINICAL OUTCOME. PROSPECTIVE STUDY

DISCECTOMÍA LUMBAR ENDOSCÓPICA PERCUTÁNEA – RESULTADO CLÍNICO. ESTUDIO PROSPECTIVO

André Luís Sebben[1], Xavier Soler i Graells[1], Marcel Luiz Benato[2], Pedro Grein Del Santoro[2], Álynson Larocca Kulcheski[2]

1. Universidade Federal do Paraná, Hospital de Clínicas, Curitiba, PR, Brasil.
2. Hospital do Trabalhador, Serviço de Ortopedia, Curitiba, PR, Brasil.

RESUMO

Objetivo: A hérnia discal lombar é uma indicação comum de tratamento cirúrgico da coluna vertebral. A microdiscectomia aberta é o padrão de referência. Novas técnicas cirúrgicas têm surgido, como a endoscopia de coluna vertebral. Comparamos e avaliamos duas técnicas endoscópicas: a transforaminal e a interlaminar. Métodos: Cinquenta e cinco pacientes foram submetidos à técnica endoscópica, e foram avaliados por EVA e ODI no pré-operatório, no primeiro e no sexto mês após o procedimento. Resultados: Tivemos 89,1% de bons resultados e 10,9% de complicações. Conclusão: Concluímos que as técnicas endoscópicas são seguras e eficazes para o tratamento cirúrgico da hérnia discal lombar.

Descritores: Coluna vertebral; Deslocamento do disco intervertebral; Endoscopia.

ABSTRACT

Objective: Lumbar disc herniation is a common indication for surgical treatment of the spine. Open microdiscectomy is the gold standard. New surgical techniques have emerged, such as spinal endoscopy. We compared and evaluated two endoscopic techniques: the transforaminal and the interlaminar. Methods: Fifty-five patients underwent endoscopic technique and were assessed by VAS and ODI in the preoperative period, and in the first and sixth month after the procedure. Results: We had 89.1% of good results and 10.9% of complications. Conclusion: We conclude that endoscopic techniques are safe and effective for the surgical treatment of lumbar disc herniation.

Keywords: Spine; Intervertebral disc displacement; Endoscopy.

RESUMEN

Objetivo: La hernia de disco lumbar es una indicación común para el tratamiento quirúrgico de la columna vertebral. La microdiscectomía abierta es el estándar de referencia. Las nuevas técnicas quirúrgicas se han desenvuelto en la columna vertebral, como la endoscópica. Comparamos y evaluamos dos técnicas endoscópicas: transforaminal e interlaminar. Métodos: Cincuenta y cinco pacientes fueron sometidos al procedimiento endoscópico, y se evaluaron mediante EVA y ODI en el pre-operatorio, en el primero y sexto mes después del procedimiento. Resultados: Hemos tenido un 89,1% de buenos resultados y el 10,9% de complicaciones. Conclusión: Las técnicas endoscópicas son seguras y eficaces para el tratamiento quirúrgico de hernia de disco lumbar.

Descriptores: Columna Vertebral; Desplazamiento del disco intervertebral; Endoscopía.

INTRODUÇÃO

A ciatalgia é uma das queixas mais freqüentes e incapacitantes no cotidiano do cirurgião de coluna. *Mixter* descreveu detalhadamente a etiologia da ciatalgia e a sua correlação com a hérnia de disco lombar.[1] O tratamento cirúrgico desta doença tem variado ao longo do tempo. Com a popularização das cirurgias minimamente invasivas da coluna vertebral, a discectomia percutânea endoscópica lombar tem se tornado uma opção cada vez mais presente para o tratamento das hérnias discais.

As técnicas menos invasivas evoluíram no decorrer do tempo, demonstrando sucesso progressivo.[2-6] Estes fatos possibiltaram o surgimento da cirurgia endoscópica transforaminal para o tratamento da hérnia discal lombar que foi seguida do desenvolvimeto de inúmeros equipamentos e aprimoramento da técnica cirúrgica.[7-10]

Choi et al.,[11] em 2006, relataram a abordagem interlaminar entre L5-S1 para hérnia discal intracanal.No ano seguinte foi introduzida uma técnica denominada fragmentectomiaextraforaminal dirigida que apresentou índice de sucesso de 92%.[12]

Dados da literatura demostram que a cirurgia de coluna realizada pela técnica endoscópica apresenta-se como um método seguro e que sua indicação vem aumentando gradativamente.[13]

O objetivo deste estudo foi avaliar o desfecho clínico dos pacientes tratados cirurgicamente por hérnia de disco lombar pela técnica da discectomia lombar endoscópica percutânea.

MATERIAL E MÉTODOS

Estudo longitudinal, observacional e prospectivo, aprovado no Comitê de Ética do Hospital do Trabalhador sob numero CAAE 746315.3.0000.5225. Os participantes assinaram um termo de consentimento livre e esclarecido após explicação realizada pelos autores sobre o estudo.

Estudo realizado no Hospital do Trabalhador, Serviço de Ortopedia e na Universidade Federal do Paraná, Curitiba, PR, Brasil.
Correspondência: Rua Guilherme Pugsley, 1950, apto. 903. Água Verde, Curitiba, PR, Brasil. 80620-000. andresebben@gmail.com

http://dx.doi.org/10.1590/S1808-185120171603166520 Recebido em 12/07/2016, aceito em 24/10/2016

Foram selecionados 55 pacientes submetidos ao tratamento cirúrgico por hérnia de disco lombar no Hospital do Trabalhador - UFPR pela técnica cirúrgica da discectomia lombar endoscópica percutânea transforaminal ou interlaminar.A avaliação clinica do paciente foi realizada através da aplicação do questionário Oswestry 2.0 e da escala visual analógica (EVA) da dor nos seguintes momentos: dia anterior ao procedimento cirúrgico, primeiro dia após e após seis meses da realização da cirurgia. Avaliados conjuntamente dados epidemiológicos tais como: sexo e idade, além de complicações pós-operatórias tais como: infecção de sítio cirúrgico, alteração neurológica (paresias, parestesias), lesões neurais, durotomia iatrogênica com ou sem fistula liquórica e recidiva de hérnia discal. Foi comparado o desfecho clinico, separadamente, entre os sexos masculinos e femininos, em busca de diferenças estatisticamente significativas entre os sexos.

Foram excluídos os pacientes que foram submetidos a tratamento cirúrgico por hérnia discal lombar por técnica cirúrgica aberta, os que apresentavam idade maior que 80 anos ou menor de 18 anos e os que não aceitaram participar do projeto de pesquisa.

O material utilizado para os procedimentos foi o *Vertebris Richard Wolf endoscopes*®.

Foram utilizados duas tecnicas cirúrgicas endoscópicas diferentes: a transforaminal e a interlaminar. Os pacientes que apresentavam hérnias de disco centrais e centro-laterais foram submetidos a técnica interlaminar, por outro lado, os que tinham herniacoesforaminais e extraforaminais foram submetidos atecnicatransforaminal.Os procedimentos foram realizados por quatro cirurgiões diferentes do grupo de Coluna Vertebral do Hospital do Trabalhador, sendo que todos apresentavam o mesmo treinamento e experiência previa na realização da técnica cirúrgica endoscópica.

O estudo foi feito de dezembro de 2014 a novembro de 2015, totalizando um ano de procedimentos cirúrgicos endoscópicos, e seguidosprospectivamente por 6 meses no pós-operatório.

Para análise dos dados fez-se uso do software *R* (R Core Team, 2015), versão 3.2.3. Como método estatístico, foi utilizado uma análise multivariada foi conduzida com um modelo de regressão para dados longitudinais. Adotou-se nível de significância de 5%, considerando significativo se $p-$valor $< 0,05$.

RESULTADOS

Incluídos 55 pacientes no estudo. Todos foram submetidos ao tratamento cirúrgico de hérnia discal lombar pela técnica endoscópica lombar. Destes pacientes, 24 (43,7%) foram submetidos a técnica transforaminal e 31 (56,3%) a técnica interlaminar. Vinte e seis (47,2%) pacientes eram do sexo masculino e 29 (52,8%) do sexo feminino. A idade dos pacientes variou de 21 a 79 anos, sendo que a idade média foi de 40,2 anos. A maioria dos pacientes (78,1%), foi tratada cirurgicamente em apenas um nível discal (n=43), sendo que o nível mais operado foi o de L4-L5 com 20 casos (36,3 %), seguido por L5-S1 com 19 casos (34,5%) e, o nível de L3-L4 com 4 casos (7,2%). Doze pacientes foram tratados cirurgicamente em dois níveis, sendo que 10 foram nos níveis de L4-L5-S1 e 02 nos níveis de L3-L4-L5. (Tabela 1)

A média da escala de Oswestry no pré-operatório foi de 26,2, sendo que no primeiro dia após o procedimento caiu para 5,5 e após 6 meses do procedimento foi de 5,3. A escala visual analógica da dor teve média pré-operatória de 8,4, sendo que no primeiro dia de pós-operatório foi de 2,3 e no sexto mês foi de 1,9. (Figuras 1 e 2) Ambos foram estatisticamente significativos encontrando um p<0,0001. Não houve diferença estatisticamente significativa entre os sexos masculinos e femininos ao se utilizar um p valor < 0,05. (Figuras 3 e 4)

Houve uma incidência de 10,9% de complicações em geral. As complicações avaliadas foram alteração neurológica, infecção sítio cirúrgico, durotomia com ou sem fistula liquórica e recidiva de hérnia discal. Nenhum paciente teve infecção do sitio cirúrgico. Ocorreram duas durotomias durante os procedimentos (3,6%), sendo uma assintomática sem repercussão clinica e a outra cursou com fístula liquórica associada a cefaléia postural com resolução espontânea após 48 horas de repouso e sem necessidade de reintervenção cirúrgica. Não houve nenhum

Table 1. Levels operated and number of patients.

Niveis operados	Número de pacientes e percentual
L5S1	19 (34,5%)
L4L5	20 (36,3%)
L3L4	4 (7,2%)
L4L5S1	10 (18,1%)
L3L4L5	2 (3,6%)



Figura 1. Relação entre o Oswestry Disability Index no pré-operatorio, primeiro dia após o procedimento e após 6 meses.

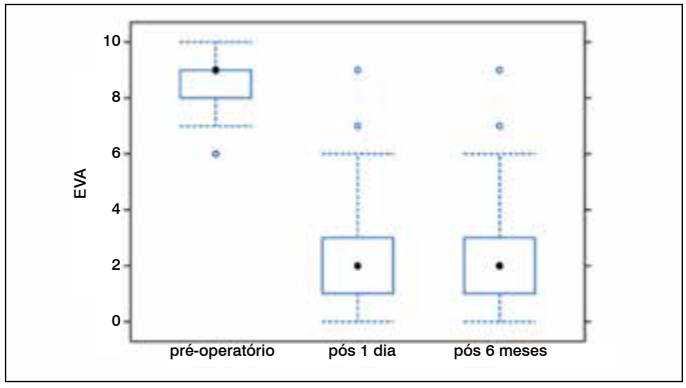

Figura 2. Relação entre a Escala Visual analógica da dor no pré-operatório, primeiro dia após o procedimento e após 6 meses.

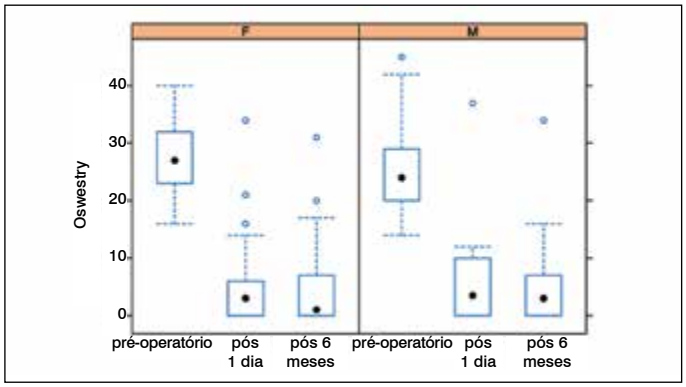

Figura 3. Divisão entre os sexos masculinos e femininos e a relação entre o ODI.

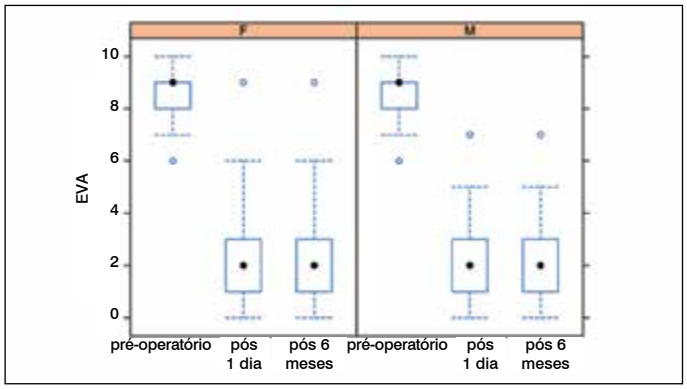

Figura 4. Divisão entre os sexos masculinos e femininos e a relação entre a EAS.

caso de lesão neural completa, porém três pacientes ficaram com parestesia em membros inferiores (5,4%). Apenas 2 pacientes foram submetidos a reintervenção cirúrgica devido alguma dessas complicações, representando 3,6% dos casos, sendo que um reoperou por recidiva da hérnia discal e o outro por dificuldade técnica para retirada de toda a hérnia discal que mostrava-se calcificada.

DISCUSSÃO

A microdiscectomia aberta para o tratamento cirúrgico da hérnia discal lombar é o padrão-ouro.[14] Novas opções de tratamento cirúrgico tem surgido com bons resultados, como é o caso do tratamento endoscópico de hérnias discais lombares.[15]

Neste estudo os pacientes foram avaliados no pré-operatório, no primeiro dia após o procedimento e após 6 meses. O ODI e VAS foram avaliados e mostraram que os pacientes obtiveram uma melhora estatisticamente significativa ($p<0,0001$) com o tratamento endoscópico da hérnia discal lombar, sendo que 89,1% dos pacientes tiveram uma boa resposta ao tratamento cirúrgico. Este valor é superior as taxas de sucesso do padrão-ouro, que varia de 70 a 84% de bons resultados, conforme trabalho de Dohrmann e Mansour,[16] que analisou 39000 pacientes com hérnia discal lombar. A taxa de complicações foi de 10,9%, valor menor que o da técnica padrão-ouro que foi de 12,5% conforme trabalho de Shriver et al.[17] A incidência de durotomia de nosso estudo foi semelhante a que a literatura mostra no padrão-ouro que é em torno de 3,1%.[18] Vale ressaltar que o paciente que apresentou lesão dural com fistula liquórica, já havia uma cirurgia lombar aberta previa com lesão dural e sinais de pseudomeningocele evidenciada na ressonância nuclear magnética pré-operatória.

A taxa de reoperação da literatura para microdiscectomia aberta conforme Soliman et al.[19] foi de 18,5%. Aichmair et al.[20] entretanto, evidenciou uma taxa maior, chegando a 25%. Ambos apresentavam um seguimento de pelo menos 5 anos. O nosso índice de reoperação foi de apenas 3,6%, porém deve-se levar em consideração o seguimento de apenas 6 meses dos pacientes. Uma das reoperações ocorreu por persistência de um fragmento de disco que causava compressão radicular e a persistência dos sintomas. Este paciente apresentava uma hérnia discal que ocupava mais de 50% do canal vertebral. A literatura mostra que estes casos são os mais difíceis para a retirada completa da hérnia pela via endoscópica.[21]

As complicações são fatores muito importantes para se avaliar a segurança de um procedimento cirúrgico. Recente metanálise publicada comparando os desfechos clínicos entre a microdiscectomia aberta e microdiscectomia endoscópica mostrou que a taxa de complicações foi semelhante entre ambos os grupos, sugerindo que o procedimento minimamente invasivo é seguro para o tratamento cirúrgico da hérnia discal lombar.[22]

O procedimento cirúrgico pela via endoscópica apresenta vantagens com relação ao método tradicional aberto. O paciente ao ser submetido ao procedimento minimamente invasivo apresenta menos queixas álgicas no pós-operatório, menor tempo de internação, uma cicatriz cirúrgica menos extensa, tem uma reabilitação e um retorno laboral mais precoce e apresenta índices de complicações menores que o método tradicional.[23,24]

Deve-se levar em consideração que a técnica cirúrgica endoscópica apresenta maiores dificuldades técnicas que a tradicional e, consequentemente, uma curva de aprendizado maior. Dentre as técnicas, a transforaminal é a mais acessível para o início do aprendizado dos procedimentos endoscópicos.[25] O treinamento inicial para as técnicas endoscópicas minimamente invasivas deve ser feito em centros especializados, no qual, primeiramente, são praticadas as técnicas em cadáveres e, posteriormente, em pacientes, sempre supervisionados e com toda a segurança necessária para a realização do procedimento.

Como limitação deste estudo, deve-se levar em consideração o seguimento pós-operatório de 6 meses. Entretanto, sabemos que as principais complicações pós-operatórias ocorrem neste período. Outro fator limitante desta técnica é ainda seu alto custo, dificultando sua expansão no meio médico e aumentando custos ao atendimento a saúde. Este fato deve ser repensado para que a melhor técnica e tecnologia cirúrgica possam ser disponibilizadas ao maior número de pacientes. Nossos pacientes foram operados em Hospital Público no qual a endoscopia entra na licitação dos materiais de coluna vertebral.

CONCLUSÃO

A endoscopia de coluna vertebral para tratamento da hérnia discal lombar apresentou aproximadamente 90% de bons resultados. Novos estudos, com maior numero de pacientes e seguimento mais longo se fazem necessários. Pelas vantagens apresentadas, a endoscopia de coluna vertebral tem um futuro promissor.

Todos os autores declaram não haver nenhum potencial conflito de interesses referente a este artigo.

CONTRIBUIÇÕES DOS AUTORES: Para realização deste trabalho, cada autor contribuiu individual e significantemente para o desenvolvimento deste artigo. ALS: concepção da idéia, redação do artigo, revisão da literatura e entrevista dos pacientes; ALK: análise dos dados e redação dos artigos; MLB: análise estatística, revisão do artigo; PGS: processamento e compilação dos dados e revisão da literatura; XSG: revisão e conceito intelectual do artigo; aprovação final da versão do manuscrito enviado.

REFERÊNCIAS

1. Mixter WJ. Rupture of the intervertebral disk; a short history of this evolution as a syndrome of importance to the surgeon. J Am Med Assoc. 1949;140(3):278-82.
2. Hijikata S, Nakayama T, Omori K, Yamagishi M. Percutaneous nucleotomy: a new treatment method for lumbar disc herniation. J Toden Hosp. 1975;5(1):5-13.
3. Kambin P, Gellman H. Percutaneous lateral discectomy of the lumbar spine. A preliminary report. ClinOrthop. 1983;(174):150-67.
4. Schreiber A, Suezawa Y. Transdiscoscopic percutaneous nucleotomy in disk herniation. Orthop Rev. 1986;15(1):35-8.
5. Kambin P, Casey K, O'Brien E, Zhou L. Transforaminal arthroscopic decompression of lateral recess stenosis. J Neurosurg. 1996;84(3):462-7.
6. Mathews RS. APLD: A prospective study in an out-patient surgical setting. J NeurolOrthop Med Surg. 1997;17:201-6.
7. Yeung AT. Minimally Invasive Disc Surgery with the Yeung Endoscopic Spine System (YESS). SurgTechnol Int. 1999;8:267-77.
8. Tsou PM, Alan Yeung C, Yeung AT. Posterolateraltransforaminal selective endoscopic discectomy and thermal annuloplasty for chronic lumbar discogenic pain: a minimal access visualized intradiscal surgical procedure. Spine J. 2004;4(5):564-73.
9. Ruetten S, Komp M, Godolias G. An extreme lateral access for the surgery of lumbar disc herniations inside the spinal canal using the full-endoscopic uniportaltransforaminal approach--technique and prospective results of 463 patients. Spine (Phila Pa 1976). 2005;30(22):2570-8.
10. Schubert M, Hoogland T. Endoscopic transforaminalnucleotomy with foraminoplasty for lumbar disk herniation. OperOrthopTraumatol. 2005;17(6):641-61.
11. Choi G, Lee SH, Raiturker PP, Lee S, Chae YS. Percutaneous endoscopic interlaminar discectomy for intracanalicular disc herniations at L5-S1 using a rigid working channel endoscope. Neurosurgery. 2006;58(1 Suppl):ONS59-68; discussion ONS59-68.
12. Choi G, Lee SH, Bhanot A, Raiturker PP, Chae YS. Percutaneous endoscopic discectomy for extraforaminal lumbar disc herniations: extraforaminal targeted fragmentectomy technique using working channel endoscope. Spine (Phila Pa 1976). 2007;32(2):E93-9.
13. Nellensteijn J, Ostelo R, Bartels R, Peul W, van Royen B, van Tulder M. Transforaminal endoscopic surgery for symptomatic lumbar disc herniations: a systematic review of the literature. Eur Spine J. 2010;19(2):181-204.
14. Apostolides PJ, Jacobowitz R, Sonntag VK. Lumbar discectomy microdiscectomy: "the gold standard". ClinNeurosurg. 1996;43:228-38.
15. Postacchini F, Postacchini R. Operative management of lumbar disc herniation: the evolution of knowledge and surgical techniques in the last century. ActaNeurochir Suppl. 2011;108:17-21.
16. Dohrmann GJ, Mansour N. Long-Term Results of Various Operations for Lumbar Disc Herniation: analysis of over 39,000 Patients. Med PrincPract. 2015;24(3):285-90.
17. Shriver MF, Xie JJ, Tye EY, Rosenbaum BP, Kshettry VR, Benzel EC, et al. Lumbar microdiscectomy complication rates: a systematic review and meta-analysis. Neurosurg Focus. 2015;39(4):E6.
18. Desai A, Ball PA, Bekelis K, Lurie JD, Mirza SK, Tosteson TD, et al. Outcomes after incidental durotomy during first-time lumbar discectomy. J Neurosurg Spine. 2011;14(5):647-53.
19. Soliman J, Harvey A, Howes G, Seibly J, Dossey J, Nardone E. Limited microdiscectomy for lumbar disk herniation: a retrospective long-term outcome analysis. J Spinal Disord Tech. 2014;27(1):E8-E13.
20. Aichmair A, Du JY, Shue J, Evangelisti G, Sama AA, Hughes AP, et al. Microdiscectomy for the treatment of lumbar disc herniation: an evaluation of reoperations and long-term outcomes. Evid Based Spine Care J. 2014;5(2):77-86.
21. Lee SH, Kang BU, Ahn Y, Choi G, Choi YG, Ahn KU, et al. Operative failure of percutaneous endoscopic lumbar discectomy: a radiologic analysis of 55 cases. Spine (Phila Pa 1976). 2006;31(10):E285-90.
22. He J, Xiao S, Wu Z, Yuan Z. Microendoscopic discectomy versus open discectomy for lumbar disc herniation: a meta-analysis. Eur Spine J. 2016;25(5):1373-81.
23. Ruetten S, Komp M, Merk H, Godolias G. Full-endoscopic interlaminar and transforaminal lumbar discectomy versus conventional microsurgical technique: a prospective, randomized, controlled study. Spine (Phila Pa 1976). 2008;33(9):931-9.
24. Ruetten S, Komp M, Merk H, Godolias G. Recurrent lumbar disc herniation after conventional discectomy: a prospective, randomized study comparing full-endoscopic interlaminar and transforaminal versus microsurgical revision. J Spinal Disord Tech. 2009;22(2):122-9.
25. Hsu HT, Chang SJ, Yang SS, Chai CL. Learning curve of full-endoscopic lumbar discectomy. Eur Spine J. 2013;22(4):727-33.

EFICACIA DE LA COLOCACIÓN DE CAJA SIN PLACA EN PACIENTES CON MIELOPATÍA CERVICAL CON AFECCIÓN DE UN SOLO NIVEL

EFICÁCIA DA COLOCAÇÃO DE CAGE SEM PLACA EM PACIENTES COM MIELOPATIA CERVICAL COM AFECÇÃO EM UM ÚNICO NÍVEL

EFFICACY OF CAGE PLACEMENT WITHOUT PLATE IN PATIENTS WITH CERVICAL MYELOPATHY WITH SINGLE-LEVEL AFFECTION

Carlos Alberto Zuñiga-Mazón[1], Arelhi Catalina González-Cisneros[2], José María Jiménez-Ávila[1]

1. Centro Médico Nacional de Occidente, Instituto Mexicano del Seguro Social, Ortopedia, Clínica de Columna, Guadalajara, Jalisco, México.
2. Instituto Tecnológico y de Estudios Superiores de Monterrey. Guadalajara, Jalisco, México.

RESUMEN

Objetivo: Determinar la eficacia del uso de caja PEEK (poli-éter-éter-cetona) sin placa para el tratamiento de la espondilosis cervical con afección de un solo nivel. Métodos: Diez pacientes con datos de mielopatía cervical, con afección radicular a un solo nivel, vistos en la consulta externa del servicio de Neurocirugía, operados en el 2016, con edad promedio de 53 años, 6 (60%) del sexo femenino, 4 (40%) con obesidad, 3 (30%) con tabaquismo positivo. Se utilizó la técnica de Cloward con abordaje vía anterior, discoidectomía y colocación de caja de PEEK. Resultados: A seis meses de la cirugía, 100% de los pacientes tuvo aumento del espacio intervertebral, con la reducción del 100% de osteofitos, solo un paciente presentó disfagia, en ningún paciente hubo lesión de segmento adyacente y el 10% presentó persistencia de patología radicular. Hubo lordosis cervical en el 90% de los pacientes y artrodesis en el 100% de los casos. Conclusiones: Es eficaz la artrodesis por vía anterior usando caja PEEK sin necesidad del uso de placa cervical en el tratamiento de la mielopatía cervical con afección de un solo nivel.

Descriptores: Vértebras cervicales; Artrodesis; Mielopatía; Espondilosis cervical.

RESUMO

Objetivo: Determinar a eficácia da do uso de cage em PEEK (poli-éter-éter-cetona), sem placa para o tratamento de espondilose cervical em um único nível. Métodos: Dez pacientes com dados de mielopatia cervical com afecção radicular em um só nível, atendidos no ambulatório do Serviço de Neurocirurgia operados em 2016, com média de idade 53 anos, 6 (60%) do sexo feminino, 4 (40%) obesos, 3 (30%) tabagistas. A técnica de Cloward foi usada com acesso anterior, discectomia e colocação de cage em PEEK. Resultados: Aos seis meses de cirurgia, 100% dos pacientes tiveram aumento do espaço intervertebral, com redução de 100% de osteófitos; só um paciente teve disfagia, nenhum paciente teve lesão do segmento adjacente e 10% tiveram persistência da patologia radicular. Verificou-se lordose cervical em 90% dos pacientes e artrodese em 100% dos casos. Conclusões: A artrodese com acesso anterior usando-se cage em PEEK sem placa cervical é eficaz como tratamento de mielopatia cervical em um único nível.

Descritores: Vértebras cervicais; Artrodese; Mielopatia; Espondilose cervical.

ABSTRACT

Objective: To determine the efficacy of PEEK (Poly-ether-ether-ketone) cage without plate for the treatment of single-level cervical spondylosis. Methods: Ten patients with cervical myelopathy data, with a single-level root condition, seen at the outpatient clinic of the Neurosurgery Service, operated in 2016, mean age 53 years, 6 (60%) female, 4 (40%) obese, 3 (30%) smokers. The Cloward technique was used by anterior approach, discectomy, and PEEK cage placement. Results: At six months of surgery, 100% of the patients had increased intervertebral space, with a 100% reduction in osteophytes; only one patient had dysphagia, no patient had lesion of the adjacent segment and 10% had persistent root pathology. Cervical lordosis was observed in 90% of the patients and arthrodesis in 100% of the cases. Conclusions: Anterior approach arthrodesis using PEEK cage without cervical plate is effective as a treatment of cervical myelopathy in a single level.

Keywords: Cervical vertebrae; Arthrodesis; Cervical; Cervical spondylosis.

INTRODUCCIÓN

La enfermedad discal degenerativa cervical es un proceso crónico de lesión del disco iniciado por microtrauma y seguido por procesos de deshidratación y cambios bioquímicos, estos ocasionan ruptura del anillo, hernias y pérdida de altura, con posteriores cambios óseos como osteofitos que pueden ocasionar estrechez del canal con posible compresión de los elementos neurales, ya sea de tipo radicular o mielopático.[1,2]

El dolor cervical tiene una prevalencia de 66% a lo largo de la vida, habitualmente se asocia con episodios de cefalea y dolor lumbar.[1,3,4]

La mielopatía cervical es un síndrome de disfunción medular ocasionada por la compresión de los tejidos blandos y las estructuras óseas en el canal cervical por causa congénita, degenerativa, tumoral o traumática, que produce síntomas neurológicos progresivos.[1,5,6]

Trabajo realizado en: Unidad Médica de Alta Especialidad, Centro Médico Nacional de Occidente, Instituto Mexicano del Seguro Social. Belisario Domínguez No. 1000, Colonia Independencia. Guadalajara, Jalisco, México.
Correspondência: José María Jiménez Avila. Av. Normalistas No. 442. Colinas de la Normal. Guadalajara, Jalisco México. C.P. 44270. josemajimeneza@hotmail.com

Recibido en 13/04/2016, acepto en 03/05/2017

http://dx.doi.org/10.1590/S1808-185120171603178523

Afecta fundamentalmente a varones por encima de los 50 años y es la causa más común de paraparesia en adultos y los patrones de lesión se han dividido según la porción de la médula comprometida en síndrome de lesión transversa, síndrome de sistema motor, síndrome de sistema central, síndrome de Brown-Séquard y braquialgia.[2]

Ferguson y Caplan dividieron la mielopatía en síndromes medial, lateral, combinados y síndrome vascular, al examen físico se puede encontrar hiperreflexia bajo el nivel comprometido, clonus, reflejos patológicos de Babinski y Hoffman y marcha anormal. Los cambios motores y sensitivos son específicos del nivel medular.[1,5-12]

La historia natural de la enfermedad discal cervical muestra una mejoría del 75% en promedio con el tratamiento conservador,[8] mientras que la historia natural de la mielopatía espondilótica cervical conduce a la degeneración neurológica gradual, de ahí que la intervención quirúrgica deba hacerse lo más temprano posible.[1,6,9,10]

El tratamiento de las enfermedades discales de la columna cervical debe iniciar con un esquema conservador que puede incluir analgésicos, AINES y opioides para el control del dolor, junto a la fisioterapia para el control muscular y la tracción para el control sintomático, los bloqueos neurales selectivos también son una opción, sin embargo, los casos con pobre respuesta al tratamiento conservador ortopédico instaurado pueden ser candidatos para manejo quirúrgico.[2,13-17]

La discectomía cervical por vía anterior es una maniobra descompresiva de los elementos neurológicos la cual puede incrementar o producir inestabilidad.[13,18] La discectomía C5-C6 aumenta de forma altamente significativa la movilidad del segmento en flexión (66.6%), extensión (69.5%), inclinación lateral (41.3%) y rotación axial (37.9%).[18]

Con la artrodesis postdiscectomía se pretende restablecer la estructura de la columna recuperando su rigidez y estabilidad para evitar movimientos anómalos que produzcan o hagan progresar la deformidad o que produzcan o mantengan el dolor secundario a la misma.[18]

En la mielopatía cervical la artrodesis eliminaría el factor dinámico involucrado en su patogénesis y favorecería la tensión de los ligamentos amarillos que improntan sobre la cara posterior de la médula espinal.[18,19]

Con el fin de estandarizar la técnica de fusión intersomática y de eliminar la necesidad de toma de injerto, se desarrollaron cajas intersomáticas de diferentes materiales, bien con forma cilíndrica o de paralelepípedo.[19-21] Diferentes estudios biomecánicos, han demostrado que la caja intersomática se comporta de forma semejante al injerto tricortical de cresta iliaca.[22-24] Estos mismos estudios "in vitro" demuestran también, que la incorporación de una placa cervical anterior aumenta significativamente la estabilidad y reduce el rango de movimiento.[18]

El gran problema de las cajas es su movimiento, para impedir la migración anterior se recomienda colocar la caja unos 2mm por detrás del borde anterior del cuerpo vertebral. Para impedir la migración posterior se puede respetar el ligamento vertebral común posterior así como una porción más o menos amplia de la parte posterior del disco, por esta razón, se aprecia en los estudios de imagen postoperatorios que las cajas se colocan relativamente anteriores.[22-27]

El PEEK (Poli-ether-ketona, por sus siglas en inglés) es un polímero lineal no reabsorbible, semicristalino, poliaromático, con cualidades de fortaleza, rigidez dureza y resistencia al medio ambiente y con elasticidad similar a la del hueso, es radio lúcido y facilita la observación de la consolidación en radiografías simples.[28,29] Es compatible con la resonancia magnética y se ha demostrado que su respuesta inflamatoria es mínima y excelente a la corrosión. Sin embargo, es nociva en células y factores de crecimiento donde aumentan los productos de actividad osteoclástica, de la fosfatasa alcalina y la producción de fibroblastos después de la colocación de la caja de PEEK.[28]

Las complicaciones de los procedimientos cervicales anteriores pueden ser lesiones intraoperatorias neurológicas (1% de los casos), vasculares (< 1%), esofágicas (0,2-0,9%) y del saco dural (< 1%). Las complicaciones posoperatorias tempranas son la lesión del nervio laríngeo recurrente que ocurre entre el 1 y el 11% de los casos, la disfagia que habitualmente es transitoria, y la dificultad respiratoria severa (< 1%). La infección tiene una frecuencia muy baja y tiene un bajo impacto en la tasa de fusión. La falla del material también es una complicación precoz que se asocia a la técnica y al aumento de los niveles fusionados. Como complicación tardía, la pseudoartrosis se relaciona con la falla del material, el tabaquismo y un mayor número de niveles fusionados, siendo la causa principal de revisión de la artrodesis cervical.[30]

Es por esto que el objetivo de este trabajo es determinar la eficacia del uso de caja PEEK (Poli-ether-ether-ketona) sin placa para el tratamiento de la espondilosis cervical con afección de un solo nivel.

MATERIALES Y MÉTODOS

Es un estudio prospectivo, observacional, longitudinal, abierto, de muestreo no aleatorizado (serie de casos) con un seguimiento de 1 año, se identificaron 10 pacientes con mielopatía cervical, con afección radicular un nivel y que no tuvieran antecedentes de cirugía cervical previa, estos fueron vistos en la consulta externa del servicio de Neurocirugía, operados durante el mes marzo y abril de 2016; sometidos a abordaje vía anterior, técnica de Cloward, discoidectomía y colocación de caja PEEK.

Se evaluaron variables demográficas como, sexo, edad, obesidad, tabaquismo, sintomatología y tiempo de evolución, escala visual análoga del dolor, escala de Nurick, el nivel afectado, el espacio intervertebral, la prsencia de osteofitos, número de caja, sangrado, tiempo quirúrgico, disfagia, lesión del segumento adyacente, persistencia dolor radicular sensitiva y motora, estancia hospitalaria, y el seguimiento se realizo a los 3, 6 y 12 meses.

El análisis estadístico consistio en realizar una evaluación descriptiva estimando frecuencias, porcetanje, medidas de tendencia central y de dispersión, se utilizó paqueteria Excel y Epi Info v. 7.2.

Previo a la realización del protocolo, este fue sometido a valoración por parte del comitê de ética del Hospital, apegado a los lineamientos internacionales para la realización de proyección de investigación (SIRELCIS R-2016-1301-183).

RESULTADOS

Se analizaron 10 pacientes con datos de mielopatía cervical con afección radicular un nivel, vistos en la consulta externa de Neurocirugía del periodo comprendido de marzo a abril del 2016, con un abordaje vía anterior, técnica de Cloward, discoidectomia y colocación de caja de PEEK, con una edad promedio de 53 años de edad, 6 (60%) del sexo femenino, 4 (40%) con obesidad y solo 3 (30%) con tabaquismo positivo dentro de los datos demográficos de la población en estudio. (Tabla 1)

Dentro de los datos del cuadro clínico, la mitad de los casos con sintomatología sensitiva mayor a 12 meses de evolución, 6 (60%) con una escala visual análoga del dolor (EVA) de 4 a 7 puntos, resultando en dolor moderado y 4 (40%) con una escala de Nurick de 1 (Signos de afectación del cordón medular, pero sin alteración de la marcha), siendo el nivel afectado más frecuente C3-C4 y C5-C6 ambos con un 50%. El 100% de los pacientes con espacio intervertebral disminuido y un 90% con presencia de osteofitos. El número de caja más usado fue la caja 5 con un 70%.

Durante la cirugía el 80% de los pacientes con un sangrado menor a 100 cc y un tiempo quirúrgico < de 2 horas en el 80% de los pacientes, con una estancia hospitalaria de 1-3 días el 80% de los pacientes. (Tabla 2)

En los resultados a los 12 meses de la cirugía el 100% de los pacientes tuvo aumento del espacio intervertebral, con la reducción del 100% de los osteofitos, un solo paciente presentó disfagia, la cual se resolvió de forma espontánea antes de los 3 meses de la cirugía. en ningún paciente hubo lesión de segmento adyacente y solo el 10% presentó persistencia de patología radicular, hubo lordosis cervical en el 90% de los pacientes y artrodesis en el 100% de los casos. (Tabla 3)

Tabla 1. Distribución de los datos demográficos de la población.

Sexo	Masculino	Femenino
	4 (40%)	6 (60%)
Obesidad	Si	No
	4 (40%)	6 (60%)
Tabaquismo	Si	No
	3 (30%)	7 (70%)

Tabla 2. Comportamiento de cuadro clínico y hallazgos transquirurgicos.

Sintomatología	**Motora**	**Sensitiva**	**Mixta**			
	2 (20%)	5 (50%)	3 (30%)			
Duración	**< 1 mes**	**1-6 meses**	**6-12 meses**	**> 12 meses**		
	0 (0%)	1 (10%)	4 (40%)	5 (50%)		
EVA	**Sin dolor**	**Dolor leve**	**Dolor moderado**	**Dolor intenso**		
	0 (0%)	0 (0%)	6 (60%)	4 (40%)		
Nurick	**0**	**1**	**2**	**3**	**4**	**5**
	1 (10%)	4 (40%)	3 (30%)	1 (10%)	0 (0%)	1 (10%)
Nivel afectado	**C3-C4**	**C4-C5**	**C5-C6**			
	5 (50%)	0 (0%)	5 (50%)			
Espacio intervertebral	**Disminuido**					
	10 (100%)					
Osteofitos	**Si**	**No**				
	9 (90%)	1 (10%)				
Numero de Caja	**4**	**5**	**6**			
	2 (20%)	7 (70%)	1 (10%)			
Sangrado	**<100 cc**	**100-200 cc**	**>200 cc**			
	8 (80%)	2 (20%)	0 (0%)			
Tiempo quirúrgico	**< 60 minutos**	**60-120 minutos**	**> 120 minutos**			
	0 (0%)	8 (80%)	2 (20%)			
Estancia hospitalaria	**1-3 días**	**4-6 días**	**>7 días**			
	8 (80%)	1 (10%)	1 (10%)			

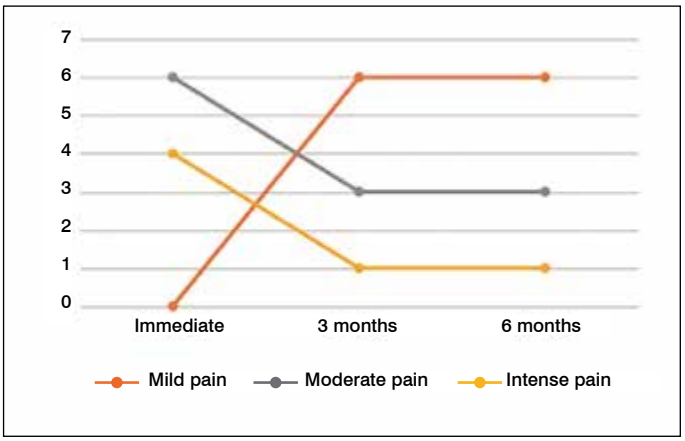

Figura 1. Comportamiento del EVA posquirúrgico.

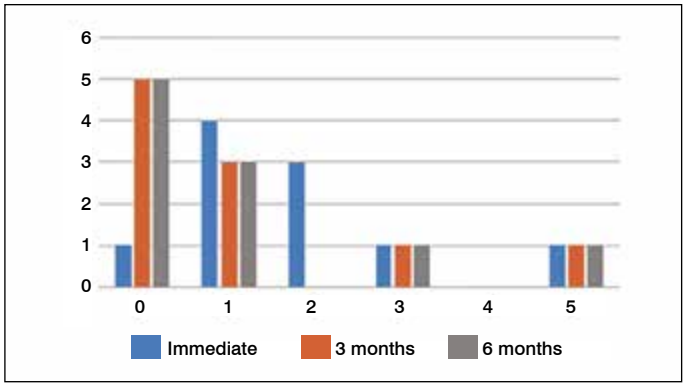

Figura 2. Comportamiento del Nurick posquirúrgico.

Tabla 3. Resultados clínicos posquirúrgicos.

Espacio intervertebral	**Aumentado**
	10 (100%)
Osteofitos	No
	10 (100%)
Disfagia	Si
	1 (10%)
Lesión de segmento adyacente	No
	10 (100%)
Persistencia de patologia radicular	No
	9 (90%)
Lordosis cervical	Si
	9 (90%)
Artrodesis	Si
	10 (100%)

Durante el seguimiento en su posquirúrgico inmediato, a los 3 y a los 6 meses, se presentó disminución del número de pacientes con un EVA de dolor intenso y dolor moderado, aumentando así el número de pacientes con dolor leve a un 60%.

Con respecto a la escala de Nurick aumentó el número de pacientes a Nurick 0 (Signos y síntomas radiculares, sin evidencia de afección del cordón medular) hasta un 50%. (Figuras 1 y 2)

DISCUSIÓN

En el tratamiento de la mielopatía cervical con afección de un solo nivel, puede realizarse artrodesis por vía anterior usando caja PEEK sin necesidad del uso de placa cervical, ya que se presentó un aumento en el espacio intervertebral en el 100% de los pacientes, con una lordosis cervical en el 90% de los pacientes y adecuada artrodesis en el 100%, además en la mejoría del dolor y del cuadro clínico, disminuyendo el número de pacientes con dolor moderado, aumentando así los pacientes con dolor leve en el seguimiento por 3, 6 y 12 meses, de igual manera hubo mejoría clínica aumentando el número de pacientes de un Nurick 1 ó 2 a Nurick 0.[7,8,10]

Respecto a estudios previos, los resultados son similares, como en la predominancia del sexo femenino, en el promedio de edad y que los pacientes en su mayoría no son obesos. Comparando este estudio con la bibliografía cumplió las metas de un aumento del espacio intervertebral, lordosis cervical y una artrodesis del 100%.[18,27]

El nivel más afectado fue C5-C6 resultado similar a lo escrito en la bibliografía, aunque en nuestro estudio el nivel C3-C4 estuvo con la misma frecuencia, el tiempo quirúrgico fue menor a 120 minutos similar al encontrado en los artículos revisados, el sangrado promedio reportado es de 187 ml, poco más del encontrado en nuestro estudio de menor a 100 cc en el 80%.[18]

En cuanto al dolor evaluado, paso de un dolor intenso-moderado a un dolor leve a los 6 meses de su posquirúrgico, similar con los resultados encontrados en la bibliografía.[1-3]

De la misma manera se encontró una reducción en la escala de Nurick en los pacientes, aumentando así el número de pacientes con Nurick 0, solo un paciente no mejoró, el cual se encontraba en Nurick 5, este resultado confirma lo descrito para las etapas avanzadas de mielopatia cervical, donde el tratamiento es para evitar la progresión y el deterioro de los pacientes.[7,8,10]

Respecto a las complicaciones, solo un paciente presentó disfagia que remitió espontáneamente, resultado muy similar comparado con un 20% de las complicaciones posoperatorias de otros artículos. Ningún paciente se tuvo que reintervenir y no hubo fistula de LCR ni disfonía por lesión del nervio laríngeo recurrente, se evaluó tanto clínico como por imagen la mejoría de los pacientes, usando escalas de EVA y Nurick, lo que le da peso y valor al estudio.[18,30]

CONCLUSIÓN

En el tratamiento de la mielopatía cervical con afección de un solo nivel es eficaz la artrodesis por vía anterior usando caja PEEK sin necesidad del uso de placa cervical como resultado se obtiene un aumento en el espacio intervertebral, la conservación de la lordosis y una adecuada artrodesis, existiendo una disminución del dolor en la escala análoga visual y mejoría clínica según la escala de Nurick. El procedimiento se considera con bajo grado de morbilidad, con mínimo sangrado transoperatorio, menor tiempo quirúrgico y un pronto egreso hospitalario.

El uso de la caja sin placa para el tratamiento de la mielopatía cervical con afección de un solo nivel, es adecuado para establecer una adecuada artrodesis y una mejoría clínica de los pacientes, con un bajo riesgo de morbilidad.

Todos los autores declaran ningún conflicto de intereses potencial con respecto a este artículo.

CONTRIBUCION DE LOS AUTORES: Cada autor hizo contribuciones significativas al desarrollo de este manuscrito. GC escribió el resumen, las traducciones y la introducción. JA escribió la sección de Materiales y Métodos, y contribuyó a la sección de discusión. ZM construyó las tablas, la sección de resultados, la sección de discusión y la sección de conclusión.

REFERENCIAS

1. Rao R. Neck pain, cervical radiculopathy, and cervical myelopathy: pathophysiology, natural history, and clinical evaluation. J Bone Joint Surg Am. 2002;84(10):1872-81.
2. Rhee JM, Yoon T, Riew KD. Cervical radiculopathy. J Am Acad Orthop Surg. 2007;15(8):486-94.
3. Côté P, Cassidy JD, Carroll L. The Saskatchewan Health and Back Pain Survey. The prevalence of neck pain and related disability in Saskatchewan adults. Spine (Phila Pa 1976). 1998;23(15):1689-98.
4. Lawrence JS. Disc degeneration. Its frequency and relationship to symptoms. Ann Rheum Dis. 1969;28(2):121-38.
5. Salvi FJ, Jones JC, Weigert BJ. The assessment of cervical myelopathy. Spine J. 2006;6(6 Suppl):182S-9S.
6. Baptiste DC, Fehlings MG. Pathophysiology of cervical myelopathy. Spine J. 2006;6(6 Suppl):190S-7S.
7. Rao RD, Gourab K, David KS. Operative treatment of cervical spondylotic myelopathy J Bone Joint Surg Am. 2006;88(7):1619-40.
8. Matz PG. Does nonoperative management play a role in the treatment of cervical spondylotic myelopathy? Spine J. 2006;6(6 Suppl):175S-81S.
9. Komotar RJ, Mocco J, Kaiser MG. Surgical management of cervical myelopathy: indications and techniques for laminectomy and fusion. Spine J. 2006;6(6 Suppl):252S-67S.
10. Edwards CC, Riew KD, Anderson PA, Hilibrand AS, Vaccaro AF. Cervical myelopathy: current diagnostic and treatment strategies. Spine J. 2003;3(1):68-81.
11. Ferguson RJ, Caplan LR. Cervical spondylotic myelopathy. Neurol Clin.1985;3:373-82.
12. Houten JK, Noce LA. Clinical Correlations of Cervical Myelopathy and the Hoffmann Sign. Journal of Neurosurgery: Spine. 2008;9(3):237-42.
13. Hillard VH, Apfelbaum RI. Surgical management of cervical myelopathy: indications and techniques for multilevel cervical discectomy. Spine J. 2006;6(6 Suppl):242S-251S.
14. Steinmetz MP, Resnick DK. Cervical laminoplasty. Spine J. 2006;6(6 Suppl):274S-81S.
15. Jankowitz BT, Gerszten PC. Decompression for cervical myelopathy. Spine J. 2006;6(6 Suppl):317S-22S.
16. Medow JE, Trost G, Sandin J. Surgical management of cervical myelopathy: indications and techniques for surgical corpectomy. Spine J. 2006;6(Suppl 6):233S-241S.
17. Patil PG, Turner DA, Pietrobon R. National trends in surgical procedures for degenerative cervical spine disease: 1990-2000. Neurosurgery. 2005;57(4):753-8.
18. González-Darder JM. Development of the anterior cervical postdiscectomy arthrodesis: bone graft, plate, intersomatic cage and plate-cage. Neurocirugia (Astur). 2006;17(2):140-7.
19. Matge, G. Cervical cage fusion with 5 different implants: 250 cases. Acta Neurochir (Wien). 2002;144(6):539-49.
20. Thomé C, Krauss JK, Zevgaridis D. A prospective clinical comparison of rectangular titanium cages and iliac crest autografts in anterior cervical discectomy and fusion. Neurosurg Rev. 2004;27(1):34-41.
21. Zdeblick TA, Phillips FM. Interbody cage devices. Spine (Phila Pa 1976). 2003;28(15 Suppl):S2-7.
22. Greene DL, Crawford NR, Chamberlain RH, Crandall D. Biomechanical comparison of cervical interbody cage versus structural bone graft. Spine J. 2003;3(4):262-9.
23. Kandziora F, Pflugmacher R, Schäfer J, Born C, Duda G, Haas NP, et al. Biomechanical comparison of cervical spine interbody fusion cages. Spine (Phila Pa 1976). 2001;26(17):1850-7.
24. Pflugmacher R, Schleicher P, Gumnior S, Turan O, Scholz M, Eindorf T, et al. Biomechanical comparison of bioabsorbable cervical spine interbody fusion cages. Spine (Phila Pa 1976). 2004;29(16):1717-22.
25. Buttermann GR. Prospective nonrandomized comparison of an allograft with bone morphogenic protein versus an iliac-crest autograft in anterior cervical discectomy and fusion. Spine J. 2008;8(3):426-35.
26. Malloy KM, Hilibrand AS. Autograft versus allograft in degenerative cervical disease. Clin Orthop Relat Res. 2002;(394):27-38.
27. Samartzis D, Shen FH, Matthews DK, Yoon ST, Goldberg EJ, An HS. Comparison of to autograft in multilevel anterior cervical discectomy and fusion with rigid plate fixation. Spine J. 2003;3(6):451-9.
28. Wilke HJ, Kettler A, Goetz C, Claes L. Subsidence resulting from simulated postoperative neck movements: an in vitro investigation with a new cervical fusion cage. Spine (Phila Pa 1976). 2000;25(21):2762-70.
29. Vadapalli S, Sairyo K, Goel VK, Robon L, Biyani M, Khandha A, et al. Biomechanical rationale for using polyetherketone spacer for lumbar interbody fusion an infinite element. Spine (Phila Pa 1976). 2006;31(26):E992-8.
30. Patel CK, Fischgrund JS. Complications of anterior cervical spine surgery. Instr Course Lect. 2003;52:465-9.

CORRELAÇÃO ENTRE ESTADO NUTRICIONAL E RESULTADOS CLÍNICOS EM PACIENTES SUBMETIDOS À CIRURGIA DA COLUNA VERTEBRAL

CORRELATION BETWEEN NUTRITIONAL STATUS AND CLINICAL RESULTS IN PATIENTS UNDERGOING SPINAL SURGERY

CORRELACIÓN ENTRE ESTADO NUTRICIONAL Y RESULTADOS CLÍNICOS EN PACIENTES SOMETIDOS A CIRUGÍA DE LA COLUMNA VERTEBRAL

Samuel Machado Martins[1], Raphael de Rezende Pratali[1], Carlos Eduardo Gonçales Barsotti[1], Francisco Prado Eugenio dos Santos[1], Carlos Eduardo Algaves Santos de Oliveira[1]

1. Hospital do Servidor Público Estadual de São Paulo, Serviço de Ortopedia e Traumatologia, São Paulo, SP, Brasil.

RESUMO

Objetivo: Investigar a relação entre os níveis de vitamina D e albumina pré-operatórios e qualidade de vida pós-operatória em pacientes submetidos a cirurgia de coluna. Métodos: Pacientes submetidos a cirurgia de coluna nos níveis torácico e lombar foram avaliados neste estudo prospectivo. Seus níveis de vitamina D e albumina foram avaliados antes da cirurgia e a qualidade de vida foi medida por meio de dois questionários, Oswestry Disability Index (ODI) e Scoliosis Research Society - 22 (SRS-22), um ano após o procedimento. Os dados sobre ocorrência de infecção e tempo de cicatrização foram coletados. Os valores nutricionais pré-operatórios e a qualidade de vida dos pacientes foram analisados usando o teste de qui-quadrado e ANOVA para albumina e vitamina D, respectivamente. A relação entre o estado nutricional e o tempo de cicatrização e a ocorrência de infecção foram avaliados pelo coeficiente de Pearson. Resultados: Quarenta e seis pacientes foram incluídos e seus valores nutricionais médios foram 19,1 (6,6) ng/ml para vitamina D e 3,9 (0,6) g/dl para albumina [média (desvio-padrão)]. Não foi encontrada associação entre os níveis de vitamina D e qualidade de vida dos pacientes medidos pelos questionários ODI (p = 0,534) e SRS-22 (p = 0,739). Também não houve associação entre níveis de albumina e qualidade de vida medidos pelos questionários ODI (p = 0,259) e SRS-22 (p = 0,076). Não foi encontrada correlação entre o tempo de cicatrização ou ocorrência de infecção e valores nutricionais. Conclusões: Não se constatou associação entre os níveis de vitamina D e albumina e o resultado cirúrgico, conforme a percepção dos próprios pacientes, além da ocorrência de complicações com a ferida operatória.

Descritores: Coluna vertebral; Albumina sérica; Vitamina D; Infecção da ferida operatória; Qualidade de vida.

ABSTRACT

Objective: To investigate the relationship between preoperative vitamin D and albumin levels and postoperative quality of life in patients undergoing spinal surgery. Methods: Patients undergoing thoracic and lumbar spine surgery were evaluated in this prospective study. Their vitamin D and albumin levels were assessed before surgery and quality of life was measured by two questionnaires, Oswestry Disability Index (ODI) and Scoliosis Research Society - 22 (SRS-22), one year after the procedure. Data on infection occurrence and healing time were collected. Preoperative nutritional values and patients' quality of life were analyzed using the chi-square test and ANOVA for albumin and vitamin D, respectively. The relationship among nutritional status, healing time, and the occurrence of infection was evaluated by the Pearson correlation coefficient. Results: Forty-six patients were included and their mean nutritional values were 19.1 (6.6) ng/mL for vitamin D and 3.9 (0.6) g/dL for albumin [mean (standard deviation)]. No association was found between vitamin D and quality of life of patients measured by ODI (p=0.534) and SRS-22 (p=0.739) questionnaires. There was also no association between albumin levels and quality of life measured by ODI (p=0.259) and SRS-22 (p=0.076) questionnaires. No correlation was found between the healing time or occurrence of infection and nutritional values. Conclusions: There was no association between vitamin D and albumin levels and the surgical result, according to the patient's perception, besides the occurrence of complications with the surgical wound.

Keywords: Spine; Serum albumin; Vitamin D; Surgical wound infection; Quality of life.

RESUMEN

Objetivo: Investigar la relación entre los niveles preoperatorios de vitamina D y albúmina y la calidad de vida postoperatoria en pacientes sometidos a cirugía de columna. Métodos: Pacientes sometidos a cirugía de columna en los niveles torácico y lumbar fueron evaluados en este estudio prospectivo. Sus niveles de vitamina D y albúmina se evaluaron antes de la cirugía y la calidad de vida se midió a través de dos cuestionarios, Oswestry Disability Index (ODI) y Scoliosis Research Society - 22 (SRS-22), un año después del procedimiento. Los datos sobre la ocurrencia de infección y el tiempo de cicatrización fueron recolectados. Los valores nutricionales preoperatorios y la calidad de vida de los pacientes se analizaron mediante la prueba de chi-cuadrado y ANOVA para la albúmina y la vitamina D, respectivamente. La relación entre el estado nutricional y el tiempo de cicatrización y la ocurrencia de infección fue evaluada mediante el coeficiente de Pearson. Resultados: Cuarenta y seis pacientes fueron incluidos y sus valores nutricionales promedios fueron 19,1 (6,6) ng/ml para la vitamina D y 3,9 (0,6) g/dl para la albúmina [media (desviación estándar)]. No se encontró asociación entre los niveles de

Trabalho desenvolvido no Hospital do Servidor Público Estadual de São Paulo, Serviço de Ortopedia e Traumatologia, São Paulo, SP, Brasil
Correspondência: Raphael de Rezende Pratali. Rua Pedro de Toledo, 1800, Bairro Vila Clementino, São Paulo, SP, Brasil. 04039-901. pratalir@gmail.com

Recebido em 25/04/2017, aceito em 24/05/2017

http://dx.doi.org/10.1590/S1808-185120171603179057

vitamina D y la calidad de vida de los pacientes medidos por los cuestionarios ODI (p = 0,534) y SRS-22 (p = 0,739). También no hubo asociación entre los niveles de albúmina y la calidad de vida medidos por los cuestionarios ODI (p = 0,259) y SRS-22 (p = 0,076). No se encontró correlación entre el tiempo de cicatrización o la ocurrencia de infección y los valores nutricionales. Conclusiones: No se constató asociación entre los niveles de vitamina D y albúmina y el resultado quirúrgico, según la percepción de los propios pacientes, además de la ocurrencia de complicaciones con la herida operatoria.

Descriptores: Columna vertebral; Albúmina sérica; Vitamina D; Infección de la herida quirúrgica; Calidad de vida.

INTRODUÇÃO

O estado nutricional pré-operatório do indivíduo é um importante preditor de morbidade, complicações e sucesso das cirurgias em geral.[1,2] A albumina é a proteína mais abundante no soro e a hipoalbuminemia pré-operatória é um fator intimamente relacionado à morbimortalidade peri-operatória, pois afeta a difusão vascular de nutrientes, o que repercute no sistema imunológico e na manutenção da homeostase do organismo.[3,4]

A vitamina D é outro importante nutriente, fundamental na homeostase mineral e metabolismo ósseo. Ela regula a remodelação óssea por meio de estímulos à formação e à reabsorção.[5,6] O metabólito ativo da vitamina D (1,25-(OH)2D) se liga a um receptor intracelular chamado "receptor de vitamina D" (VDR), que é distribuído em vários tecidos do corpo humano. Essa ampla distribuição é responsável pela grande abrangência de ações fisiológicas de vitamina D.[7] Por conta disso, outras ações não relacionadas ao metabolismo mineral têm sido atribuídas a esse hormônio esteroide lipossolúvel, como a sua relação com a qualidade de vida e dor dos indivíduos.[8-10]

No entanto, até o momento não foram conduzidos estudos no Brasil buscando verificar se há relação entre a dosagem de albumina sérica e vitamina D e as características do pós-operatório de pacientes submetidos a procedimentos cirúrgicos ortopédicos. Diante disso, os objetivos desse estudo foram verificar se há relação entre os níveis pré-operatórios de albumina sérica e vitamina D e as taxas de complicação de cicatrização, infecção e qualidade de vida de pacientes submetidos a cirurgia ortopédica de coluna vertebral.

MATERIAIS E METODOS

O presente estudo prospectivo foi aprovado pelo Comitê de Ética em Pesquisa (parecer nº 1.283.577).

Seleção dos Sujeitos

Pacientes submetidos a cirurgia da coluna vertebral por diferentes patologias, incluindo deformidades, doenças degenerativas cervical e lombar, trauma, tumores e infecções, entre março de 2014 e julho de 2015 foram convidados a participar no estudo. Trata-se, portanto, de um estudo com amostra de conveniência.

Para ser incluído, o sujeito deveria ter a dosagem de albumina do soro e de vitamina D medidas no pré-operatório, além de consentir em sua participação por meio da assinatura do Termo de Consentimento Livre e Esclarecido. Pacientes cujos prontuários estavam incompletos e/ou com dados ausentes foram excluídos.

Exame Clínico

Os sujeitos tiveram os dados pré e pós-operatórios coletados, por meio de análise de prontuário e consulta médica, respectivamente.

Dados Pré-Operatórios: No dia da internação, foi coletado o perfil hematológico dos pacientes, incluindo albumina sérica e dosagem de vitamina D. A concentração de 25-hidroxivitamina D (25OH-vitamina D) foi medida por meio do instrumento Architect i2000SR (*Abbot Diagnostics, Lake Forest*, IL, EUA). A albumina sérica foi dosada por ensaio fotométrico com o sistema AU5800 (Beckman Coulter Inc., Brea, CA, EUA).

Diante desses valores, o estado nutricional dos pacientes foi classificado como segue:

Vitamina D: níveis de 25OH-vitamina D abaixo de 30 ng/ml foram considerados inadequados e níveis abaixo de 20 ng/mL foram considerados como deficiência significativa.

Albumina: concentrações de albumina menores que 3,5 g/dL foram consideradas como hipoalbuminemia.

Dados Pós-Operatórios: O resultado cirúrgico foi avaliado pelos questionários Oswestry Disability Index (ODI)[11] e Scoliosis Research Society-22 (SRS-22),[12] ambos validados em língua portuguesa, e intensidade de dor, medida pela Escala Visual Analógica (EVA).[13] Também foram considerados presença de infecção e ocorrência de complicações da ferida operatória, como demora na cicatrização. Todas as informações foram colhidas após 12 meses da cirurgia.

Análise Estatística

As informações coletadas foram tabuladas e analisadas no software Stata 11 for Windows (*StataCorp LP, College Station*, TX, EUA).

A normalidade dos dados foi testada pelo teste de Shapiro Wilk. A correlação entre as dosagens de vitamina D e albumina sérica e a qualidade de vida após a cirurgia, bem como a intensidade de dor relatada pelo paciente e a ocorrência de infecção e complicação cirúrgica foram verificadas pelo teste de correlação de Pearson.

Além disso, as diferenças das médias entre as variáveis foram calculadas por meio do teste t de Student não pareado e as associações pelo teste Qui-Quadrado. Para todas as análises foi considerado nível de significância de 5%.

RESULTADOS

Foram incluídos 46 pacientes, de idade média 50 anos (desvio-padrão 19 anos), sendo 17 homens (37%) e 29 mulheres (63%). Do total, 58,7% foram submetidos a cirurgia de coluna devido patologia degenerativa, 19,6% por deformidade, 8,7% por infecção, 8,7% por fratura e 4,4% devido tumor.

A dosagem média pré-cirúrgica de vitamina D foi de 19,1 ± 6,6 ng/mL (valor médio ± desvio padrão) e de albumina foi de 3,9 ± 0,6 ng/mL.

A Tabela 1 mostra os valores médios reportados pelos sujeitos incluídos no estudo para a intensidade de dor pós-operatória e de qualidade de vida. A correlação entre essas variáveis e a dosagem de vitamina D estão mostrados na Tabela 2. O mesmo está descrito para a albumina na Tabela 3, quando medida pelos questionários ODI e SRS-22.

Tabela 1. Valores médios para os questionários de dor e qualidade de vida.

Variável	Média	Desvio Padrão	Mínimo	Máximo
EVA				
Costas	5,0	2,9	0	10
Membros	4,7	3,6	0	10
Oswestry (%)	39,4	24,1	2	94
SR-22				
Função	2,9	1,0	1,0	4,8
Dor	3,1	1,2	1,0	5,0
Aparência	3,0	1,0	1,0	5,0
Mental	3,1	0,9	1,2	4,8
Satisfação	3,6	1,2	1,0	5,0
Subtotal	3,0	0,9	1,3	4,7
Total	3,1	0,9	1,3	4,7

EVA = escala visual analógica de dor.

Tabela 2. Valores médios e correlação entre a dosagem de vitamina D e intensidade de dor pós-operatória e qualidade de vida.

Variável	r	p	Comparação entre as médias			
			< 20 ng/mL média (DP)	20 a 29 ng/mL média (DP)	≥ 30 ng/mL média (DP)	p
EVA						
Costas	0,1	0,418	4,5 (3,1)	7,4 (2,7)	8,0 (0)	0,253
Membros	0,0	0,794	4,2 (3,4)	5,1 (3,9)	7,5 (0,7)	0,396
Oswestry (%)	0,1	0,534	38,6 (25,9)	39,9 (23,5)	46,0 (0)	0,909
SR-22						
Função	0,1	0,683	3,0 (1,0)	2,8 (1,1)	2,8 (0,6)	0,788
Dor	-0,1	0,740	3,2 (1,6)	2,9 (1,2)	2,6 (0,8)	0,611
Aparência	0,0	0,928	3,1 (1,1)	3,0 (1,0)	2,3 (0,1)	0,558
Mental	0,0	0,268	3,1 (1,0)	3,1 (0,6)	3,4 (0,1)	0,891
Satisfação	0,1	0,602	3,6 (1,2)	3,5 (1,2)	3,5 (1,4)	0,985
Subtotal	0,0	0,754	3,1 (1,0)	2,9 (0,9)	2,8 (0,5)	0,795
Total	0,1	0,739	3,1 (0,9)	3,0 (0,9)	2,8 (0,5)	0,812

EVA = escala visual analógica de dor; r = coeficiente de correlação de Pearson.

Tabela 3. Valores médios e correlação entre a dosagem de albumina e intensidade de dor pós-operatória e qualidade de vida.

Variável	r	p	Comparação entre as médias		
			Normal Média (DP)	Alterada Média (DP)	p
EVA					
Costas	-0,2	0,267	4,6 (3,0)	6,5 (2,1)	0,064
Membros	-0,2	0,123	4,2 (3,7)	6,2 (3,0)	0,120
Oswestry (%)	-0,2	0,259	37,6 (25,0	45,4 (20,8)	0,354
SR-22					
Função	0,1	0,359	3,0 (1,1)	2,6 (0,8)	0,204
Dor	0,3	0,088	3,3 (1,2)	2,5 (0,7)	0,067
Aparência	0,3	0,092	3,2 (1,1)	2,4 (0,7)	0,027
Mental	0,3	0,041	3,3 (0,9)	2,5 (0,7)	0,011
Satisfação	0,2	0,111	3,7 (1,2)	3,0 (0,9)	0,074
Subtotal	0,3	0,078	3,2 (1,0)	2,5 (0,6)	0,030
Total	0,3	0,076	3,2 (1,0)	2,6 (0,6)	0,031

EVA = escala visual analógica de dor; r = coeficiente de correlação de Pearson; DP = desvio-padrão.

Tabela 4. Valores de correlação entre a taxa de infecção e intensidade de dor pós-operatória e qualidade de vida.

Variável	Infection			
	Ausente Média (DP)	Superficial Média (DP)	Profunda Média (DP)	p
EVA				
Costas	5.16 (3.0)	3.75 (2.2)	5.20 (3.3)	0.659
Membros	4.95 (3.7)	2.75 (3.6)	4.4 (3.0)	0.517
Oswestry (%)	39.9 (26.2)	29.0 (13.5)	44.2 (8.0)	0.679
SR-22	2.9 (1.1)	3.25 (1.3)	2.9 (0.8)	0.817
Função	3.1 (1.2)	3.2 (1.2)	3.1 (1.0)	0.978
Dor	3.1 (1.1)	3.4 (1.2)	2.6 (0.8)	0.586
Aparência	3.1 (0.9)	3.7 (0.6)	2.7 (0.9)	0.239
Mental	3.6 (1.2)	3.6 (1.8)	3.3 (0.9)	0.881
Satisfação	3.0 (1.0)	3.4 (0.9)	2.82 (0.8)	0.665
Subtotal	3.1 (0.9)	3.4 (1.0)	2.9 (0.8)	0.705
Total	5.16 (3.0)	3.75 (2.2)	5.20 (3.3)	0.659

EVA = escala visual analógica de dor; r = coeficiente de correlação de Pearson; DP = desvio-padrão.

O tempo médio de cicatrização foi de 18 dias (desvio padrão 14 dias). O teste de Pearson mostrou não haver correlação entre essa variável e a dosagem de albumina (r=-1; p=0,359).

A taxa de infecção pós-cirúrgica foi de 19,6%, correspondente a 9 pacientes. Em 5 deles verificou-se infecção profunda e em 4 pacientes observou-se infecção superficial. Não foi verificada correlação entre infecção pós-cirúrgica e a qualidade de vida medida com os questionários ODI e SRS-22 (Tabela 4).

DISCUSSÃO

A dosagem de albumina sérica é um dos marcadores mais simples e mais utilizados para avaliação do status nutricional de pacientes que serão submetidos a cirurgias.[14] Klein et al.[1] encontraram um aumento significativo na taxa de complicações em pacientes desnutridos (albumina sérica <3,5 g/dL ou contagem total de linfócitos <1500/mm^3) em relação aos pacientes com esses exames dentro da faixa de normalidade. Diversos outros estudos também mostraram uma estreita relação entre a deficiência nutricional e ocorrência de infecções após cirurgias em geral, inclusive ortopédicas, o que implica em alto risco de morbidade.[15-17]

Os micronutrientes também participam do processo de cicatrização de feridas. Os aminoácidos e proteínas, incluindo a albumina, são essenciais para a reparação tecidual através da neovascularização, deposição de fibroblastos e colágenos e produção de linfócitos.[18,19] Diante disso, pacientes com hipoalbuminemia pré-cirúrgica teriam maior risco de complicações com relação à cicatrização da ferida operatória.[1,3,15,20]

O presente estudo, no entanto, não encontrou correlação significativa entre a hipoalbuminemia pré-operatória e os índices de infecção e de complicação de cicatrização de ferida pós-operatórios. Alguns autores afirmam que a albumina não deve ser utilizada como critério isolado para avaliação nutricional dos pacientes, e que deve ser associada a outros indicadores nutricionais, como antropometria e composição corporal.[21,22] Isso se deve à possível influência nas concentrações séricas de albumina, especialmente de alterações na permeabilidade vascular por ocasião de um processo inflamatório. Tal situação gera perda de albumina do espaço intra para o extravascular e reduz seus níveis séricos. Outros fatores que influenciam a concentração de albumina sérica são a meia-vida prolongada e o efeito da diluição por soluções intravenosas.[21,23]

Do mesmo modo, não foi encontrada correlação entre a dosagem de vitamina D, a qualidade de vida e a dor reportada pelos pacientes submetidos a cirurgia de coluna. De fato, a influência da vitamina D sobre esses fatores não é clara e necessita de mais

estudos prospectivos, principalmente devido a heterogeneidade dos estudos já realizados em termos de população, tamanho da amostra e definição de resultados.[7]

Especificamente em relação a qualidade de vida, alguns estudos recentes utilizaram a avaliação através dos domínios do questionário *Short-Form* 36 (SF-36) e encontraram resultados semelhantes aos aqui descritos.[24,25] Witham et al.[8] realizaram estudo semelhante com pacientes com insuficiência cardíaca com um questionário específico para a patologia e encontraram que há uma melhora na qualidade de vida reportada pelos pacientes que fazem suplementação de vitamina D. O presente estudo utilizou os questionários ODI e SRS-22 específicos para pacientes com patologias na coluna vertebral e validados para a língua portuguesa

O efeito da vitamina D sobre a dor relatada por pacientes foi avaliado em idosos, mulheres em pós-menopausa e pacientes com dor músculo-esquelética difusa e osteoartrite com concentração desse hormônio menor que 20 ng/dL.[24,26] Esses estudos não mostraram diferença na intensidade de dor relatada de acordo os níveis de vitamina D dos indivíduos, o que corrobora com os achados do presente estudo.

Algumas limitações no desenho do presente estudo devem ser discutidas, especialmente no que tange às características da amostra. Por se tratar de uma amostra pequena e por conveniência, nossos resultados devem ser interpretados com cautela e não permitem generalizações. Em adição a isso, a heterogeneidade nas patologias dos sujeitos incluídos, apesar de todos eles terem sido submetidos a cirurgias de coluna com a mesma equipe médica. Por outro lado, é o primeiro estudo realizado com população brasileira.

CONCLUSÃO

Diante do exposto, conclui-se que não foi encontrada relação entre os níveis pré-operatórios de albumina sérica e vitamina D e as taxas de complicação com a ferida operatória, assim como resultado cirúrgico de pacientes submetidos a cirurgia ortopédica de coluna vertebral.

Todos os autores declaram não haver nenhum potencial conflito de interesses referente a este artigo.

CONTRIBUIÇÕES DOS AUTORES: Each author made significant individual contributions to this manuscript. Study concept and design: RRP. Data collection and IRB approval : SMM. Data analysis and interpretation: SMM and RRP. Article development: SMM. Critical review of the article: RRP. Final version of the article for submission: SMM, RRP, CEGB, FPES, and CEASO.

REFERÊNCIAS

1. Klein J, Hey L, Yu CS, Klein BB, Coufal FJ, Young EP, et al. Perioperative nutrition and postoperative complications in patients undergoing spinal surgery. Spine. 1996;21(22):2676-82.
2. Tarrant RC, Nugent M, Nugent AP, Queally JM, Moore DP, Kiely PJ. Anthropometric characteristics, high prevalence of undernutrition and weight loss: impact on outcomes in patients with adolescent idiopathic scoliosis after spinal fusion. Eur Spine J. 2015;24(2):281-9.
3. Mandelbaum B, Tolo V, McAfee P, Burest P. Nutritional deficiencies after staged anterior and posterior spinal reconstructive surgery. Clin Orthop Relat Res. 1988;(234):5-11.
4. Franch-Arcas G. The meaning of hypoalbuminaemia in clinical practice. Clin Nutr. 2001;20(3):265-9.
5. Holick MF. Vitamin D deficiency. N Engl J Med. 2007;357(3):266-81.
6. Suh KT, Eun IS, Lee JS. Polymorphism in vitamin D receptor is associated with bone mineral density in patients with adolescent idiopathic scoliosis. Eur Spine J. 2010;19(9):1545–50.
7. Rosen CJ, Adams JS, Bikle DD, Black DM, Demay MB, Manson JE, et al. The nonskeletal effects of vitamin D: an Endocrine Society scientific statement. Endocr Rev. 2012;33(3):456-92.
8. Witham MD, Crighton LJ, Gillespie ND, Struthers AD, McMurdo ME. The effects of vitamin D supplementation on physical function and quality of life in older patients with heart failure - a randomized controlled trial. Circ Heart Fail. 2010;3(2):195-201.
9. Porthouse J, Cockayne S, King C, Saxon L, Steele E, Aspray T et al. Randomised controlled trial of supplementation with calcium and cholecalciferol (vitamin D3) for prevention of fractures in primary care. BMJ. 2003;330(7498):1003-6.
10. Grant AM, Avenell A, Campbell MK, McDonald AM, MacLennan GS, McPherson GC, et al. Oral vitamin D3 and calcium for secondary prevention of low-trauma fractures in elderly people (Randomised Evaluation of Calcium Or vitamin D, RECORD): a randomized placebo-controlled trial. Lancet. 2005;365(9471):1621-8.
11. Vigatto R, Alexandre NM, Correa Filho HR. Development of a Brazilian Portuguese version of the Oswestry Disability Index: cross-cultural adaptation, reliability, and validity. Spine. 2007;32(4):481-6.
12. Camarini PMF, Rosanova GCL, Gabriel BS, Gianini PES, Oliveira AS. The Brazilian version of the SRS-22r questionnaire for idiopathic scoliosis. Braz J Phys Ther. 2013;17(5):494-505.
13. Huskisson EC. Measurement of pain. Lancet. 1974;2(7889):1127-31.
14. Cross MB, Yi PH, Thomas CF, Garcia J, Della Valle CJ. Evaluation of malnutrition in orthopaedic surgery. J Am Acad Orthop Surg. 2014;22(3):193-9.
15. Jensen JE, Jensen TG, Smith TK, Johnston DA, Dudrick SJ. Nutrition in orthopaedic surgery. J Bone Joint Surg Am. 1982;64(9):1263-72.
16. Gibbs J, Cull W, Henderson W, Daley J, Hur K, Fhuri SF. Preoperative serum albumin level as a predictor of operative mortality and morbidity. Arch Surg. 1999;134(1):36-42.
17. Stambough JL, Beringer D. Postoperative woulnd infections complicating adult spine surgery. J Spine Disord. 1992;5(3):277-85.
18. Anderson B. Nutrition and wound healing: the necessity of assessment. Br J Nurs. 2005;14(19):S30-34.
19. Russell L. The importance of patients' nutritional status in wound healing. Br J Nurs. 2001;10(6):S42-9.
20. Bohl DD, Shen MR, Mayo BC, Massel DH, Long WW, Modi KD, et al. Malnutrition predicts infectious and wound complications following posterior lumbar spinal fusion. Spine. 2016;41(21):1693-9.
21. Santos NSJ, Draibe SA, Kamimura MA, Cuppari L. Albumina sérica como marcador nutricional de pacientes em hemodiálise. Rev Nutr. 2004;17(3):339-49.
22. Cabral VLR, de Carvalho L, Miszputen SJ. Importância da albumina sérica na avaliação nutricional e de atividade inflamatória em pacientes com doença de Crohn. Arq Gastroenterol. 2001;38(2):104-8.
23. Whicher J, Spence C. When is serum albumin worth measuring? Ann Clin Biochem. 1987;24(4):572-80.
24. Brunner RL, Cochrane B, Jackson RD, Larson J, Lewis C, Limacher M, et al. Calcium, vitamin D supplementation, and physical function in the Women's Health Initiative. J Am Diet Assoc. 2008;108(9):1472-9.
25. Dhesi JK, Jackson SH, Bearne LM, Moniz C, Hurley MV, Swift CG, et al. Vitamin D supplementation improves neuromuscular function in older people who fall. Age Ageing. 2004;33(6):589-95.
26. Warner AE, Arnspiger SA. Diffuse musculoskeletal pain is not associated with low vitamin D levels or improved by treatment with vitamin D. J Clin Rheumatol. 2008;14(1):12-6.

EFICÁCIA ANALGÉSICA DE MORFINA E CLONIDINA EPIDURAL EM PACIENTES SUBMETIDOS À DESCOMPRESSÃO DO CANAL LOMBAR: ESTUDO PROSPECTIVO E RANDOMIZADO

ANALGESIC EFFICACY OF EPIDURAL MORPHINE AND CLONIDINE IN PATIENTS UNDERGOING DECOMPRESSION OF THE LUMBAR CANAL: A PROSPECTIVE RANDOMIZED TRIAL

EFICACIA ANALGÉSICA DE LA MORFINA Y CLONIDINA EPIDURAL EN PACIENTES SOMETIDOS A DESCOMPRESIÓN DEL CANAL LUMBAR: ESTUDIO PROSPECTIVO ALEATORIZADO

Bruno Roncaglio[1], Raphael Fernandes Calhau[2], Charbel Jacob Júnior[1], Igor Machado Cardoso[1], José Lucas Batista Júnior[1], Joelmar Cesar Almeida[1]

1. Hospital Santa Casa de Misericórdia de Vitória, Grupo de Cirurgia da Coluna Vertebral, Vitória, ES, Brasil.
2. Santa Casa de Misericórdia de Vitória, Escola Superior de Ciências, Vitória, ES, Brasil.

RESUMO

Objetivo: Avaliar a eficácia analgésica pós-operatória em pacientes submetidos à descompressão do canal lombar utilizando morfina e clonidina epidural no Hospital da Santa Casa de Vitória – ES. Métodos: Estudo prospectivo, randomizado de 60 pacientes com de estenose do canal lombar até dois níveis, com indicação cirúrgica, na qual foi realizada descompressão do canal associada à artrodese lombar. No grupo 1, realizamos analgesia pós-operatória convencional e no grupo 2, além da analgesia convencional, associamos morfina e clonidina epidural. Utilizamos a EVA como forma de análise da intensidade da dor nos períodos de 1, 12 e 36 horas depois da cirurgia. A análise estatística dos dados foi realizada com Microsoft Office/Excel e o software GraphPad Prism (San Diego, CA, EUA). Resultados: A média da idade dos pacientes foi de 47 anos, sendo que 52% eram do sexo feminino. A média da EVA na 1ª, 12ª e 36ª horas depois da cirurgia no grupo controle foi de 5,44; 2,13 e 0,55, respectivamente. No grupo morfina-clonidina foi de 6,96; 2,21 e 0,60. Comparando um grupo com outro em seus valores absolutos através do teste Mann-Whitney, como também comparando as variações do quadro álgico entre a primeira e a décima segunda hora (1h X 12h) e entre a décima segunda hora e a trigésima sexta hora (12h X 36h) através do teste t de Student, evidenciou-se que não houve diferença estatística entre os grupos ($p > 0,05$). Conclusões: A adição de morfina e clonidina epidural à analgesia convencional não é benéfica para reduzir o quadro álgico em pós-operatório de pacientes submetidos à descompressão de canal lombar.

Descritores: Vértebras lombares; Analgesia epidural; Morfina; Clonidina; Escala visual analógica; Período pós-operatório.

ABSTRACT

Objective: To evaluate the postoperative analgesic efficacy in patients undergoing lumbar canal decompression using epidural morphine and clonidine at the Hospital Santa Casa de Vitória – ES, Brazil. Methods: Prospective, randomized study of 60 patients with stenosis of the lumbar canal up to two levels with surgical indication, in which decompression of the canal was performed in association with lumbar arthrodesis. In group 1 we performed conventional postoperative analgesia and in group 2, in addition to conventional analgesia, we associated epidural morphine and clonidine. We used VAS as a means of analyzing pain intensity at 1, 12, and 36 hours after surgery. The statistical analysis was performed using Microsoft Office/Excel and the software GraphPad Prism (San Diego, CA, USA). Results: The mean age of patients was 47 years, and 52% were female. The mean VAS in the first hour, 12th, and 36th hours after surgery in the control group was 5.44, 2.13, and 0.55 respectively. In the morphine-clonidine group it was 6.96; 2.21 and 0.60. Comparing one group with another in its absolute values through the Mann-Whitney test, as well as comparing the pain variations between the 1st and 12th hour (1h X 12h) and between the 12th hour and 36th hour (12h x 36h) through Student's t test it became clear that there was no statistical difference between groups ($p > 0.05$). Conclusions: The addition of epidural morphine and clonidine to conventional analgesia is not beneficial to reduce postoperative pain in patients undergoing lumbar canal decompression.

Keywords: Lumbar vertebrae; Analgesia, epidural; Morphine; Clonidine; Visual analog scale; Postoperative period.

RESUMEN

Objetivo: Evaluar la eficacia analgésica postoperatoria en pacientes sometidos a la descompresión del canal lumbar utilizando morfina y clonidina epidural en el Hospital Santa Casa de Vitória – ES, Brasil. Métodos: Estudio prospectivo, aleatorizado de 60 pacientes con estenosis del canal lumbar hasta dos niveles, con indicación quirúrgica, en el cual se realizó descompresión del canal asociada a la artrodesis lumbar. En el grupo 1, realizamos analgesia postoperatoria convencional y en el grupo 2, además de la analgesia convencional, asociamos morfina y clonidina epidural. Utilizamos la EVA como forma de análisis de la intensidad del dolor en los períodos de 1, 12 y 36 horas después de la cirugía. El análisis estadístico de los datos se realizó con Microsoft Office/Excel y el software GraphPad Prism (San Diego, CA, EE.UU.).

Trabalho desenvolvido na Escola Superior de Ciências da Santa Casa de Misericórdia de Vitória, Vitória, ES, Brasil.
Correspondência: Charbel Jacob Junior. Rua Doutor João Santos Neves, 143, Vila Rubim, Vitória, ES, Brasil. 29018-180. jcharbel@gmail.com

Recebido em 03/02/2016, aceito em 22/03/2017 **http://dx.doi.org/10.1590/S1808-185120171603159402**

Resultados: La edad media de los pacientes fue de 47 años, siendo que el 52% eran del sexo femenino. La media de la EVA en la 1ª, 12ª y 36ª horas después de la intervención en el grupo control fue de 5,44; 2,13 y 0,55, respectivamente. En el grupo morfina-clonidina fue de 6,96; 2,21 y 0,60. La comparación de un grupo con otro en sus valores absolutos a través de la prueba de Mann-Whitney, como también comparando las variaciones del cuadro de dolor entre la primera y la décima segunda hora (1h X 12h) y entre la décima segunda hora y la trigésima sexta hora (12h X 36h) por la prueba t de Student, se evidenció que no hubo diferencia estadística entre los grupos (p > 0,05). Conclusiones: La adición de morfina y clonidina epidural para analgesia convencional no es beneficiosa para reducir el cuadro de dolor en el postoperatorio de pacientes sometidos a la descompresión de canal lumbar.

Descriptores: Vértebras lumbares; Analgesia epidural; Morfina; Clonidina; Escala visual analógica; Periodo posoperatorio.

INTRODUÇÃO

Estenose degenerativa lombar caracteriza-se por estreitamento do canal espinhal que provoca confinamento das estruturas neurais por alterações ósseas e de partes moles adjacentes, sendo uma das principais causas de dor e perda da qualidade de vida na população idosa.[1,2] O tratamento, na maioria dos casos, consiste em analgesia, fisioterapia e reabilitação funcional. Alguns estudos na literatura demonstram uma melhora progressiva em 15 a 43% dos pacientes durante um acompanhamento de 1 a 5 anos.[1] Com a falha do tratamento conservador, procedimento cirúrgico torna-se conveniente.[2,3] Este tratamento tem como objetivo a descompressão do canal vertebral e, de acordo com a necessidade, estabilização local visando o alívio de sintomas e o controle da patologia.[2]

A descompressão lombar associado a artrodese é uma cirurgia invasiva gerando quadro álgico intenso no pós-operatório imediato (POI) e isto pode estar relacionado com aumento de morbidade e complicações. Por isso, cuidados imediatos são de extrema importância em cirurgia de coluna e diversas pesquisas elucidam o aprimoramento da analgesia pós-operatória após a descompressão do canal lombar.[3] Muitas drogas são estudadas neste contexto e ajudam a melhor compreender a redução efetiva da dor. Uma das mais utilizadas é a morfina intratecal, apresentando resultados satisfatórios em diversas pesquisas, como benefícios no controle da dor de pacientes oncológicos,[4] promoção da analgesia com infusão contínua em pacientes com dor intratável e redução da dor no pós operatório de fusão espinal.[5,6] Contudo, a infusão intratecal requer monitorização contínua e a utilização da morfina pode gerar alguns efeitos adversos como retenção vesical e depressão respiratória, além da possibilidade do desenvolvimento de fístulas.[7] No intuito de redução de efeitos adversos, propõe-se a administração de morfina epidural, e ainda, a fim de reduzir sua dosagem minimizando assim os efeitos adversos como a depressão respiratória, associa-se a esta, a clonidina.[8] A clonidina é um agonista adrenérgico de ação direta do receptor adrenérgico α2, prescrito historicamente como agente anti-hipertensivo. Os efeitos adversos principais desta medicação quando utilizada por via oral são tontura, enjôo e hipotensão, sendo que os principais relacionados ao uso parenteral são erupções cutâneas, sonolência, cefaléia e boca seca.[8] Entretanto, clonidina tem sido utilizada associada a outras drogas em cirurgias para controle analgésico, como mostra o estudo de Kamble et al., onde a adição de clonidina como adjuvante à bupivacaína melhorou a qualidade do bloqueio paravertebral em pacientes submetidos a nefrolitotomia percutânea e proporcionou significativamente maior analgesia pós-operatória.[9] Em um estudo de analgesia em cirurgia de coluna, encontrou-se que a administração peridural de morfina-clonidina melhorou significativamente o alívio da dor pós-operatória e reduziu o consumo de analgésico opióide em comparação com a bupivacaína-clonidina peridural.[10]

Diante da importância do controle analgésico no POI de procedimentos cirúrgicos de estenose lombar, da escassez na literatura de estudos com a associação de morfina e clonidina epidural e dos potenciais benefícios destas drogas para o manejo desses pacientes, esta pesquisa pretende comparar o quadro álgico no pós-operatório (PO) de pacientes submetidos a descompressão do canal lombar utilizando analgesia venosa convencional e morfina epidural associado à clonidina.

MÉTODOS

Estudo prospectivo, randomizado e duplo cego. Realizado após aprovação do CEP da instituição sob nº 12039913.1.0000.5065 e o consentimento informado de todos os pacientes. Foram avaliados 60 pacientes randomizados por sorteio aleatório simples em dois grupos de 30 pacientes cada. A coleta de dados foi no período de maio do ano de 2013 até abril de 2014.

Como critérios de inclusão estão pacientes de ambos os sexos, portadores de estenose do canal lombar de indicação cirúrgica de até dois níveis, de etiologia degenerativa, onde em todos os pacientes foi realizado a mesma técnica cirúrgica com descompressão do canal lombar seguido de artrodese com utilização de parafuso pedicular e dispositivo intersomático (cage).

Como critérios de exclusão, foram considerados os pacientes alérgicos à qualquer componente da analgesia convencional, pacientes submetidos a cirurgias de descompressão lombar por outras causas que não alterações degenerativas da coluna lombar, complicações durante o procedimento cirúrgico como lesão da dura-máter, posicionamento inadequado dos parafusos pediculares com necessidades de reposicionamento dos mesmos, pacientes com polineuropatias, distúrbios de sensibilidade e distúrbios cognitivos.

Foi selecionado uma amostra por conveniência de 60 pacientes e baseado em estudos semelhantes prévios,[5,6,8-10] sendo 52% do sexo feminino com média de idade de 47 anos, não havendo diferença significativa nos dados demográficos entre os grupos e mesma proporção de cirurgia de um e dois níveis entre os grupos.

O procedimento anestésico foi realizado segundo protocolo padronizado na instituição que consistiu em uma fase de indução, realizada com fentanil 5 μg/Kg, antracúrio 0,5 μg/Kg, propofol 2 μ/Kg e midazolam 5 mg; uma fase de manutenção, realizada com isoflurano 1,5%, antracúrio 0,16 mg/Kg/h, fentanil 50 μg caso dor intra operatória e etilefrina 200 mg, caso hipotensão; uma fase ao despertar, realizada com prostigmine 30 μg/Kg e atropina 15 μg/Kg; além da analgesia pós operatória com dipirona 1g EV 4/4 horas, cetoprofeno 100 mg EV 12/12 horas e tramadol 100 mg EV 6/6 horas.

O grupo 1 (grupo controle) recebeu apenas analgesia convencional. O grupo 2 (grupo de estudo: morfina-clonidina) além da analgesia convencional supracitada recebeu também analgesia epidural intraoperatória, que consistiu de morfina 1 mg associada à clonidina 75 μg.

Após o procedimento cirúrgico foi aplicado o protocolo de avaliação da escala visual analógica (EVA) na primeira hora, 12ª e 36ª hora após a extubação em todos os pacientes selecionados de acordo com os critérios de seleção. Além disso, também foram registrados as eventuais complicações e uso de analgesia complementar (Anexo 1). Não foi mensurada a dor no pré-operatório devido objetivo do estudo é avaliar e comparar a dor entre os grupos somente no pós-operatório.

Foram utilizados Fridman, Wilcoxon e Mann Whitney como teste não paramétricos e *t*-student como teste paramétrico. O teste de Friedman e o teste de Wilcokson comparou a eficácia analgésica de cada grupo isoladamente através da EVA da primeira, 12ª e 36ª hora após extubação. O teste de Mann Whitney comparou a EVA entre os grupos em seus valores absolutos e o teste de *t*-student usado para comparação da diferença da EVA em cada momento álgico entre os grupos.

Os resultados foram numericamente representados através de valores da média ± desvio padrão, além de alguns dados expressos também em porcentagem. Valores de $p < 0,05$ foram considerados estatisticamente significantes. A análise estatística dos dados foi realizada utilizando os softwares Microsoft Office/ Excel e GraphPad Prism (San Diego, CA, EUA).

RESULTADOS

Foram avaliados um total de 60 pacientes, sendo 52% do sexo feminino. Em nenhum dos pacientes houve registros de complicações no PO referente ao tipo de analgesia. No grupo controle, onde foi realizada somente analgesia convencional, foi encontrado como média da EVA 5,4483 ($\sigma = 2,93$); 2,1379 ($\sigma = 2,32$) e 0,5517 ($\sigma = 1,70$) para a primeira, 12ª e 36ª hora pós-extubação, respectivamente conforme a Tabela 1.

Já no grupo de estudo onde foi realizado analgesia convencional associada à morfina e clonidina, a média da EVA encontrada foi de 6,9643 ($\sigma = 1,64$); 2,2143 ($\sigma = 2,32$) e 0,6071 ($\sigma = 1,31$) na primeira, 12ª e 36 ª hora respectivamente, conforme Tabela 2.

O teste de Friedman foi utilizado para comparar a intensidade da dor entre os três momentos dentro de cada grupo. Sob análise comparativa da EVA dos diferentes momentos pesquisados após extubação; primeira hora, décima segunda hora e trigésima sexta hora pós-extubação; constatou-se que tanto no grupo de estudo (morfina-clonidina) quanto no grupo controle são significativas as diferenças entre as distribuições de dor nos diferentes momentos ($p < 0,05$). Comparando a intensidade da dor com a intensidade do momento subsequente, pelo teste de Wilcokson, verifica-se que tanto no grupo morfina-clonidina quanto no grupo controle houve diferença significativa ($p < 0,05$) nas distribuições de dor, ou seja, a intensidade da dor diminui nos momentos subsequentes conforme as Tabelas 3 e 4.

Tabela 1. Média da EVA após a primeira, 12ª e 36ª hora da extubação de pacientes com analgesia convencional.

Horas	N	Médias	Desvio Padrão (σ)
Uma hora (1 h)	30	5,4483	2,93484
Doze horas (12 h)	30	2,1379	2,32570
Trinta e seis horas (36 h)	30	0,5517	1,70265

Tabela 2. Média da EVA após a primeira, 12ª e 36ª hora da extubação de pacientes com analgesia convencional associado à morfina e clonidina epidural.

Horas	N	Médias	Desvio Padrão (σ)
Uma hora (1 h)	30	6,9643	1,64389
Doze horas (12 h)	30	2,2143	1,98806
Trinta e seis horas (36 h)	30	0,6071	1,31485

Tabela 3. Comparação dos momentos da EVA entre a primeira e 12a e entre a 12ª e 36ª hora após a extubação de pacientes com analgesia convencional.

	Uma hora (1 h) X Doze horas (12 h)	Doze horas (12 h) X Trinta e seis horas (36 h)
Média	5,45 x 2,14	2,14 x 0,55
Significância	p < 0,001	p < 0,001

Tabela 4. Comparação dos momentos da EVA entre a primeira e 12ª e entre a 12ª e 36ª hora após extubação de pacientes com analgesia convencional associado a morfina e clonidina epidural.

	Uma hora (1 h) X Doze horas (12 h)	Doze horas (12 h) X Trinta e seis horas (36 h)
Média	6,96 x 2,21	2,21 x 0,61
Significância	p < 0,001	p < 0,001

Além disso, comparando um grupo com o outro através do teste de Mann Whitney demonstrado na Tabela 5 abaixo, mostra que não há diferença significativa da intensidade da dor entre o grupo morfina-clonidina e o grupo controle na primeira, décima segunda e trigésima sexta hora.

A diferença entre os níveis de dor (de uma hora para 12 horas e de 12 horas para 36 horas) apresentou distribuição normal de probabilidade tanto para o grupo controle quanto para o grupo de estudo, com significâncias superiores a 5%. Assim, justifica-se a comparação destas diferenças utilizando-se o teste t-student para amostras independentes.

Considerando os valores absolutos das diferenças entre os níveis de dor, a média das diferenças entre uma e doze horas para o grupo morfina foi de 4,73 enquanto que para o grupo controle foi de 3,87. As médias das diferenças entre 12 e 36 horas, praticamente não diferem entre os grupos: 1,68 para o grupo morfina e 1,66 para o grupo tratamento. (Tabela 6)

Utilizando o teste t-student para a comparação de amostras independentes, verifica-se que a redução do nível de dor não difere significativamente entre os grupos morfina-clonidina e controle, tanto para os períodos entre uma e doze horas quanto para os períodos entre doze e trinta e seis horas, com níveis de significância maiores que 0,05 conforme Tabela 7.

Em síntese, os dois grupos isoladamente apresentaram uma redução do quadro álgico bastante significativo ($p < 0,0001$) conforme evidenciado nas tabelas 3 e 4, contudo quando os grupos foram comparados entre si tanto em seus valores absolutos através do teste *Mann Whitney* (Tabela 5) e quando comparado as variações do quadro álgico entre a primeira e décima segunda hora (1h X 12h) e entre a décima segunda hora e a trigésima sexta hora (12h X 36h) através t-*student* (Tabela 7) evidenciou-se que não houve diferença estatística entre os grupos ($p > 0,05$), demonstrando que não há benefício em acrescentar morfina e clonidina por via epidural no manejo álgico pós-operatório de artrodese e descompressão lombar nas doses preconizadas associadas à analgesia convencional. Além disso, não houve efeitos adversos significativos relacionados as medicações.

Tabela 5. Comparação entre o grupo morfina-clonidina e grupo controle na primeira hora, na 12ª e na 36ª h.

Morfina-clonidina	1ª h	12ª h	36ª h
X Controle	6,96 x 5,45	2,21 x 2,13	0,61 x 0,55
Significance (p)	0,056	0,646	0,342

Tabela 6. Diferença entre os valores absolutos da EVA do grupo Morfina-clonidina e do grupo controle entre a primera hora com 12ª h e entre a 12ª h com a 36ª h após a extubação.

	Grupo	N	Média das diferenças	Desvio Padrão
Diferença entre a 1ª e 12ª h	Morfina/clonidina	30	4,73	1,95
	Controle	30	3,87	2,33
Diferença entre 12ª e 36ªh	Morfina/clonidina	30	1,68	1,54
	Controle	30	1,66	1,91

Tabela 7. Comparação da média das diferenças entre os grupos Morfina-clonidina e grupo controle na primeira hora com a 12ª h e da 12ª h com a 36ª h após a extubação.

	Morfina-clonidina		Controle	Significância (p)
Diferença entre a 1ª e 12ªh	4,73	X	3,87	0,123
Diferença entre 12ª e 36ªh	1,68	X	1,66	0,960

DISCUSSÃO

A dor é uma experiência desagradável de defesa com consequências químicas, fisiológicas e psicológicas, sendo muito comum no POI de artrodese e descompressão lombar.[11] É acompanhada de respostas hormonais, metabólicas e psicológicas ao traumatismo podendo ter profundos efeitos no organismo, como exemplo: arritmias, hipertensão, isquemia miocárdica, taquipnéia, esvaziamento gástrico lentificado, além do retardo a mobilização que propicia úlceras de pressão e tromboembolismo.[11,12] Cerca de 33% dos pacientes relatam ter dor moderada e 10% são vítimas de dor de forte intensidade após uma cirurgia invasiva.[11] A falta de controle da dor no POI pode gerar consequências sérias e mórbidas ou até mesmo causar a morte.[12] Assim, o manejo álgico é de extrema importância e diferente de outras drogas, os opióides ainda são os analgésicos mais potentes para tratar a dor intensa, sendo a morfina o principal membro desta classe.

Pesquisas com analgesia epidural após artrodese lombar são importantes devido aos inúmeros benefícios de uma analgesia com segurança, eficácia e qualidade. No início do século XXI começou a crescer o número de pesquisas do gênero devido à necessidade de uma rápida recuperação pós-operatória com o mínimo de efeitos adversos. Estudo recente evidenciou o benefício da adjuvância epidural no intra-operatório associado a anestesia geral em relação com apenas anestesia geral.[10] Bonhomme et al.[13] utilizaram concentração de morfina e clonidina idênticas a utilizadas neste trabalho e evidenciaram melhoria da analgesia com doses baixas de morfina peridural associado a clonidina comparando com 12,5 mg bupivacaína e 75 μg de clonidina. Outro benefício semelhante do trabalho foi a não constatação de efeitos adversos esperados associados a morfina, com excessão de retenção vesical.[13]

Ambas as drogas apresentam efeitos adversos significativos. Os principais relacionados à clonidina de uso parenteral são erupções cutâneas, sonolência, dor de cabeça e boca seca. Em seu uso epidural destaca-se hipotensão arterial e postural.[13-15] Já a morfina apresenta outros efeitos mais comuns como pruridos, vômitos, constipação, retenção vesical e depressão respiratória, sendo os dois últimos mais prevalentes em seu uso epidural e principalmente intratecal. Tais efeitos estão diretamente relacionados a dose.[14] Por isso, a importância de baixas doses de opióide. No presente estudo, os efeitos adversos foram insignificantes.

A sinergia analgésica ao associar morfina com clonidina pode ser explicada devido aos seus receptores (μ opióide e α_{2A}adrenérgico) pertencerem à mesma família: Rodopsina acoplada a proteína G, possuindo vias de transdução de sinais semelhantes e cruzadas afetando o sistema nociceptivo.[15] Jordam et al.[15] através do estudo da modulação dos receptores, demonstraram que a ativação de um ou outro receptor de forma isolada leva a um aumento na sinalização da dor, ao passo que a ativação simultânea de receptores μ opióide e α_{2A}adrenérgico levam a uma redução significativa na sinalização da dor. Isso corrobora o resultado de diversas pesquisas que destacam a utilização de pequenas doses de fármacos, de classes variadas, empregados para se obter o máximo desempenho individual com redução na ocorrência de efeitos adversos.[16-19]

Farmey et al.[20] evidenciaram uma redução significativa da solicitação analgésica adicional da morfina com o uso de clonidina epidural, gerando uma atenuação relevante de seus efeitos colaterais. Com isso, a baixa dose dos fármacos quando associados, explicaria a não ocorrência de efeitos adversos esperados como náuseas, vômitos, retenção vesical ou até mesmo insuficiência respiratória. Entretanto, essa baixa dosagem de morfina pode explicar o fato de não ter havido diferença analgésica, segundo EVA, entre os grupos de estudo e grupo controle.

Um estudo retrospectivo realizado em Taiwan com 165 pacientes selecionados de 580 pós-operatórios de cirurgia lombar constatou que o uso de 1 mg de morfina epidural embebido em colágeno microfibrilar sem associação com clonidina obteve efeitos colaterais, dentre os principais foram náuseas, prurido e vômitos.[21] Além destes efeitos, o trabalho também destaca que não houve diferença estatística entre o grupo que usou 1 mg de morfina epidural com o grupo controle.[21]

Uma recente pesquisa brasileira no Hospital Santa Tereza em Petrópolis-RJ avaliou 40 pacientes de forma prospectiva e randomizada. Este estudo destaca que houve benefício na melhora da dor usando 2 mg de morfina epidural utilizando o EVA, porém os autores utilizaram para análise o momento álgico no pré-operatório e um momento no pós operatório desses pacientes, não mencionando possíveis efeitos adversos.[22]

O presente estudo demonstrou que não houve relação estatística significante entre os grupos ao aplicar 1 mg de morfina associado a 75 μg de clonidina por via epidural de acordo com análises da EVA obtidas entre a primeira hora com a 12ª hora ($p = 0,123$) e entre a 12ª hora com a 36ª hora ($p = 0,960$) após extubação de pacientes submetidos à artrodese lombar de um ou dois níveis. Isso não significa que o grupo de estudo não foi eficaz isoladamente, ou seja, o grupo submetido a morfina e clonidina epidural promoveu analgesia de qualidade evidenciada pela análise dos momentos álgicos equiparada ao grupo controle que usou analgesia convencional. Entretanto, quando comparado a dor entre os grupos na primeira hora pós-extubação encontrou-se $p=0,056$ que pode ter ocorrido pelo número de pacientes selecionados em cada grupo, justificando estudos futuros com maior amostragem.

O aspecto positivo foi a não ocorrência de efeitos adversos potenciais inerentes ao uso da morfina ou da clonidina epidural. O presente estudo apresenta limitações, dentre elas a não mensuração da dor (EVA) no pré-operatório, não comparando com os resultados pós-operatórios e a baixa amostragem em cada grupo. Um grande desafio desta linha de pesquisa seria otimizar a dose exata de morfina epidural em prol da melhoria analgésica aliado ao mínimo de efeitos adversos e estudos com maior número de pacientes.

CONCLUSÃO

A associação de clonidina com a morfina epidural não promove redução da dor no pós-operatório de pacientes submetidos a descompressão do canal lombar comparado com analgesia convencional.

Todos os autores declaram não haver nenhum potencial conflito de interesses referente a este artigo.

CONTRIBUIÇÕES DOS AUTORES: Este manuscrito, realizado na Santa Casa de Misericórdia de Vitória – ES, é um estudo prospectivo e randomizado com seis autores, sendo que todos contribuíram de forma individual e significativa no desenvolvimento do mesmo. BR e RFC iniciaram a pesquisa com levantamento bibliográfico e elaboração inicial do manuscrito. CJJ, IMC, JLBJ, JCA e BR realizaram a seleção dos pacientes através de consultas ambulatoriais e na realização dos procedimentos cirúrgicos. BR, RFC e JLBF avaliaram os dados da análise estatística, realizaram a pesquisa bibliográfica e participaram ativamente na discussão dos dados obtidos. CJJ e IMC realizaram a revisão final, aprovação do manuscrito e contribuíram com o conceito do estudo. Todos os autores acompanharam os pacientes no pós-operatório e colheram dados clínicos.

REFERENCES

1. Valesin Filho ES, Ueno FH, Cabral LTB, Yonezaki AM, Nicolau RJ, Rodrigues LMR. Estudo prospectivo de avaliação de dor e incapacidade de pacientes operados de estenose de canal lombar com seguimento mínimo de dois anos**.** Coluna/Columna; 2009;8(4):390-4.
2. Issack PS, Cunningham ME, Pumberger M, Hughes AP, Cammisa FP Jr. Degenerative lumbar spinal stenosis: evaluation and management. J Am Acad Orthop Surg. 2012;20(8):527-35.
3. Chan JH, Heilpern GN, Packham I, Trehan RK, Marsh GD, Knibb AA. A prospective randomized double-blind trial of the use of intrathecal fentanyl in patients undergoing lumbar spinal surgery. Spine (Phila Pa 1976). 2006;31(22):2529-33.
4. Shetter AG, Hadley MN, Wilkinson E. Administration of intraspinal morphine sulfate for the treatment of intractable cancer pain. Neurosurgery. 1986;18(6):740-7.
5. Follett KA, Hitchon PW, Piper J, Kumar V, Clamon G, Jones MP. Response of intractable pain to continuous intrathecal morphine: a retrospective study. Pain. 1992;49(1):21-5.
6. Blacklock JB, Rea GL, Maxwell RE. Intrathecal morphine during lumbar spine operation for postoperative pain control. Neurosurgery. 1986;18(3):341-4.
7. Ko S, Goldstein DH, VanDenKerkhof EG. Definitions of "respiratory depression" with intrathecal morphine postoperative analgesia: a review of the literature. Can J Anaesth. 2003;50(7):679-88.
8. Boezaart AP, Eksteen JA, Spuy GV, Rossouw P, Knipe M. Intrathecal morphine. Double--blind evaluation of optimal dosage for analgesia after major lumbar spinal surgery. Spine (Phila Pa 1976). 1999;24(11):1131-7.
9. Kamble TS, Deshpande CM. Evaluation of the Efficacy of Bupivacaine (0.5%) alone or with Clonidine (1µg/kg) Versus Control in a Single Level Paravertebral Blockin Patients Undergoing PCNL Procedure. J Clin Diagn Res. 2016;10(12):UC13-UC17.
10. Khajavi MR, Asadian MA, Imani F, Etezadi F, Moharari RS, Amirjamshidi A. General anesthesia versus combined epidural/general anesthesia for elective lumbar spine disc surgery: A randomized clinical trial comparing the impact of the two methods upon the outcome variables. Surg Neurol Int. 2013;4:105.
11. Cailliet R. Dor: mecanismos e tratamento. São Paulo: Artmed;1993.
12. Kopf A, Patel NB. Guia para o Tratamento da Dor em Contextos de Poucos Recursos. USA: IASP; 2010.
13. Bonhomme V, Doll A, Dewandre PY, Brichant JF, Ghassempour K, Hans P. Epidural administration of low-dose morphine combined with clonidine for postoperative analgesia after lumbar disc surgery. J Neurosurg Anesthesiol. 2002;14(1):1-6.
14. Duarte LTD, Saraiva RA, Costa VV, Fernandes MCB. Incidência de depressão respiratória no pós-operatório em pacientes submetidos a analgesia venosa ou peridural com opióides. Rev Bras Anestesiol. 2009;59(4):409-20.
15. Jordan BA, Gomes I, Rios C, Filipovska J, Devi LA. Functional interactions between mu opioid and alpha 2A-adrenergic receptors. Mol Pharmacol. 2003;64(6):1317-24.
16. Lavand'homme PM, Roelants F, Waterloos H, Collet V, De Kock MF. An evaluation of the postoperative antihyperalgesic and analgesic effects of intrathecal clonidine administered during elective cesarean delivery. Anesth Analg. 2008;107(3):948-55.
17. Neves JF, Monteiro GA, Almeida JR, Sant'anna RS, Saldanha RM, Moraes JM, et al. Postoperative analgesia for cesarean section: does the addiction of clonidine to subarachnoid morphine improve the quality of the analgesia?]. Rev Bras Anestesiol. 2006;56(4):370-6.
18. Fonseca NM, Oliveira CA. Efeito da clonidina associada à bupivacaína a 0,5% hiperbárica na anestesia subaracnóidea. Rev Bras Anestesiol. 2001;51(6):483-92.
19. Sites BD, Beach M, Biggs R, Rohan C, Wiley C, Rassias A, et al. Intrathecal clonidine added to a bupivacaine-morphine spinal anesthetic improves postoperative analgesia for total knee arthroplasty. Anesth Analg. 2003;96(4):1083-8,
20. Farmery AD, Wilson-MacDonald J. The analgesic effect of epidural clonidine after spinal surgery: a randomized placebo-controlled trial. Anesth Analg. 2009;108(2):631-4.
21. Wu MH, Wong CH, Niu CC, Tsai TT, Chen LH, Chen WJ. A comparison of three types of postoperative pain control after posterior lumbar spinal surgery. Spine (Phila Pa 1976). 2011;36(25):2224-31.
22. Amaral CAB, Vieira T, Nakagawa ET, Losch EA, José LP. Nível de dor no pós-operatório imediato de artrodese lombar após infiltração epidural com sulfato de morfina. Rev Bras Ortop. 2015;50(1):72-6.

Anexo 1.

Protocolo de avaliação – VAS

A. Nome:_____

B. Idade:____/____/____

C. Telefones: ( )_____
( )_____
( )_____

D. Sexo:

1. ( ) Masculino 2. ( ) Feminino

E. Menarca: há_____ meses

F. Peso:_____

G. Altura:_____

H. IMC:_____

I. Diagnóstico:_____

Questionário pré-operatório:

J. Tipo de cirurgia: 1. ( ) 1 Nível; 2. ( ) 2 Nível

K. Grupo: 1. ( ) Grupo 1; 2. ( ) Grupo 2

L. VAS: 1 hora PO (_____) VAS (0 – 10)

M. VAS: 12 horas PO (_____) VAS (0 – 10)

N. VAS: 36 horas PO (_____) VAS (0 – 10)

O. Complicações

1. ( ) Não houve2. ( ) Náusea 3( ) Paraplegi

4. ( ) Bexigoma 5. ( ) Insuficiência respiratória

6. ( ) Outro _____

P. Infiltração da pele

1. ( ) Sim 2. ( ) Não

Q. Analgesia complementar

1. ( ) Tramadol 2. ( ) Cetoprofeno

Protocolo de anestesia

A. Nome: _____ B. Peso: _____

Indução:

Fentanil _____ µg (5 µg/Kg)

Antracúrio _____ mg (0.5 mg/Kg)

Propofol _____ mg (2 mg/Kg)

Manutenção:

Isoflurane _____ % (1.5 %)

Antracúrio _____ mg (0.16 mg/Kg/hora)

Fentanil _____ µg (50 µg, caso dor intra operatória)

Etilefrina _____ mg (200 mg, caso hipotensão)

Despertar:

Prostigmine _____ µg (30 µg/Kg)

Atropina _____ µg (15 µg/Kg)

Analgesia pós operatória:

Dipirona 2g ( )

Cetoprofeno 100 mg ( )

EFICÁCIA DO AJUSTE QUIROPRÁTICO NAS DORES LOMBARES EM PRATICANTES DE *CROSSFIT*

EFFECTIVENESS OF CHIROPRACTIC ADJUSTMENT IN LUMBAR PAIN IN CROSSFIT PRACTITIONERS

EFICACIA DEL AJUSTE QUIROPRÁCTICO EN LOS DOLORES LUMBARES EN PRACTICANTES DE CROSSFIT

Desiree Moehlecke[1], Luiz Alberto Forgiarini Junior[1]

1. Centro Universitário Metodista-IPA, Porto Alegre, RS, Brasil.

RESUMO

Objetivo: Avaliar a eficácia do ajuste quiroprático agudo em indivíduos praticantes de CrossFit com relação às queixas de dores lombares e à amplitude de movimento articular nessa região. Métodos: Estudo clínico randomizado, composto por praticantes de CrossFit de um box de Novo Hamburgo/RS, de ambos os sexos e com idades de 18 a 40 anos que tinham dor lombar na ocasião da pesquisa. Foram usados os instrumentos Ficha de Anamnese Semiestruturada, Escala Visual Analógica, Questionário de dor McGill e Questionário de Qualidade de Vida SF-36. Os indivíduos do grupo controle responderam os questionários antes e depois do treino de CrossFit. O grupo quiropraxia realizou o mesmo procedimento, acrescido do ajuste quiroprático pré-treino e da medição da amplitude de movimento (ADM) articular antes e depois de ajuste lombar. Resultados: Observaram-se aumento significativo de dor no grupo controle e diminuição significativa de dor no grupo quiropraxia, inclusive um dia após o ajuste quiroprático. No grupo quiropraxia, as amplitudes de movimento articular tiveram aumento significativo na flexão e na extensão da coluna lombar após o ajuste quiroprático. Conclusão: O grupo quiropraxia obteve uma melhora significativa no nível de dor e na amplitude de movimento articular, sugerindo que o ajuste quiroprático agudo foi eficaz na redução da dor lombar.

Descritores: Exercício físico; Manipulação quiroprática; Dor lombar; Amplitude de movimento articular.

ABSTRACT

Objective: To evaluate the efficacy of acute chiropractic adjustment in individuals who practice CrossFit with regard to complaints of low back pain and the joint range of motion in this region. Methods: A randomized clinical trial comprised of CrossFit practitioners from a box in Novo Hamburgo-RS, of both sexes and aged 18 to 40 years who had low back pain at the time of the study. The following tools were used: Semi-structured Anamnesis Questionnaire, Visual Analog Scale, McGill Pain Questionnaire, and SF-36 Quality of Life Questionnaire. Individuals in the control group answered the questionnaires before and after CrossFit training. The chiropractic group performed the same procedure, plus pre-training chiropractic adjustment and joint range of motion (ROM) before and after lumbar adjustment. Results: There was a significant increase in pain in the control group, and a significant decrease in pain in the chiropractic group, including one day after the chiropractic adjustment. In the chiropractic group, the joint ranges of motion had a significant increase in flexion and extension of the lumbar spine after chiropractic adjustment. Conclusion: The chiropractic group achieved a significant improvement in pain level and joint range of motion, suggesting that acute chiropractic adjustment was effective in reducing low back pain.

Keywords: Physical exercise; Manipulation, chiropractic; Low back pain; Range of motion, articular.

RESUMEN

Objetivo: Evaluar la eficacia del ajuste quiropráctico agudo en individuos que practican CrossFit con relación a las quejas de dolores lumbares y el rango de movimiento articular en esa región. Método: Ensayo clínico aleatorizado compuesto por practicantes de CrossFit de un box de Novo Hamburgo-RS, de ambos sexos y con edades de 18 a 40 años que tenían dolor lumbar en ocasión de la investigación. Se utilizaron los cuestionarios Ficha de Semi-estructurada de Anamnesis, Escala visual analógica, cuestionario de McGill y el Cuestionario de Calidad de vida SF -36. Los individuos del grupo control respondieron los cuestionarios antes y después del entrenamiento de CrossFit. El grupo quiropráctico realizó el mismo procedimiento, incrementado de ajuste quiropráctico pre-entrenamiento y de la medición del rango de movimiento (RM) articular antes y después de ajuste lumbar. Resultados: Se observó un aumento significativo de dolor en el grupo control y disminución significativa del dolor en el grupo quiropráctico, incluso un día después del ajuste quiropráctico. En el grupo quiropráctico, los rangos de movimiento articular tuvieron un aumento significativo en la flexión y extensión de la columna lumbar después del ajuste quiropráctico. Conclusión: El ajuste quiropráctico agudo logró una mejora significativa en el nivel de dolor lumbar y en el rango de movimiento articular, sugiriendo que el ajuste quiropráctico agudo fue eficaz en la reducción del dolor lumbar.

Descriptores: Ejercicio físico; Manipulación quiropráctica; Dolor de la región lumbar; Rango del movimiento articular.

Trabalho realizado no Centro Universitário Metodista-IPA, Porto Alegre, RS, Brasil.
Correspondência: Luiz Alberto Forgiarini Junior. Centro Universitário Metodista- IPA. Rua Cel. Joaquim Pedro Salgado, 80, Porto Alegre, RS, Brasil. 90420-060. forgiarini.luiz@gmail.com

http://dx.doi.org/10.1590/S1808-185120171603170320 Recebido em 07/10/2016, aceito em 20/04/2017

INTRODUÇÃO

A atividade física é preconizada como uma importante ferramenta de prevenção contra o surgimento de doenças, controle das doenças já existentes e no bem-estar e social do ser humano.[1,2] O esporte e a atividade física não parecem ser a causa principal de dor e lesões na coluna, porém, a carga adicional e frequente que atua nas estruturas biológicas da coluna durante o esporte de alto impacto podem constituir o pré-requisito para uma lesão; sendo que o local de maior incidência é a coluna lombar.[3-5]

A dor lombar é a uma das mais comuns afecções musculoesqueléticas e a segunda principal causa pela qual os pacientes buscam cuidados profissionais na área da saúde; sendo que, na maioria dos casos, a lombalgia é causada por problemas mecânicos em articulações e músculos.[6-8]

No treino de C*rossFit* os indivíduos realizam movimentos repetitivos de levantamento de peso, agachamento e postura inadequada,[9,10] e um fator extremamente importante é avaliar se estes movimentos não estão sendo realizados de maneira inadequada nos treinos, seja por descuido ou por desorientação. Essas atividades, quando repetidas frequentemente, podem acarretar em problemas na coluna e dores intensas, principalmente na região lombar, local onde normalmente é suportado o maior peso.[11,12] As más posturas adotadas provocam desequilíbrios musculares e limitações das amplitudes articulares, dificultando os movimentos normais das articulações e desencadeando possíveis processos dolorosos.[13-15]

Pesquisas sobre a efetividade do tratamento quiroprático para doenças da coluna demonstraram bons resultados quanto à redução de dores lombares, após o ajuste quiroprático.[16-20] Ela proporciona bem estar aos indivíduos através do alívio de dor, melhora na mobilidade articular e relaxamento muscular,[17,18] proporcionando qualidade de vida ao paciente, diminuindo o uso de medicamento e evitando cirurgias desnecessárias.[16,21,22]

Neste estudo, o objetivo é avaliar a eficácia do ajuste quiroprático agudo em indivíduos praticantes de *CrossFit*, em relação às queixas álgicas e amplitude de movimento articular na região lombar.

MÉTODOS

Ensaio clínico randomizado realizado em um *box* de C*rossFit* de Novo Hamburgo/RS (‘*Crossfit Ultimate Pirates’*). O presente estudo foi aprovado pelo Comitê de Ética em Pesquisa do Centro Universitário Metodista (IPA), com parecer 1.440.851. Todos os indivíduos participantes assinaram o Termo de Consentimento Livre e Esclarecido.

No período de Março e Abril de 2016, foram convidados a participar do estudo todos os indivíduos matriculados no *box* de C*rossFit* que apresentaram dor lombar no momento da pesquisa, de ambos os sexos e com idades de 18 à 40 anos. Foram excluídos os indivíduos que estiveram realizando qualquer tipo de reabilitação física, tratamento medicamentoso para dor, apresentaram alguma contraindicação ao ajuste quiroprático ou que possuíam histórico de cirurgias na coluna vertebral lombar, e os que não responderam o questionário nas 24 horas após o ajuste quiroprático. Para o cálculo do tamanho amostral utilizou-se como referência o estudo de Mascarenhas e Santos.[13] O cálculo foi realizado pelo programa WinPEPI®, verão 4.0, no qual, o nível de confiança será de 95%, o coeficiente de variação de 12% e o erro aceitável de 5%. Dessa forma, foram incluídos 50 indivíduos para o estudo, pertencendo 25 em cada grupo; não houve excluídos no estudo. (Figura 1)

Todos os 50 indivíduos que atenderam os critérios de inclusão foram avaliados e randomizados, através do programa on-line *Research Randomizer*, versão 4.0 (*Social Psychology Network*, http://www.randomizer.org), para a alocação aleatória de grupos, denominados respectivamente como grupo controle e grupo quiropraxia. Os indivíduos do grupo controle responderam os questionários no momento pré e pós treino de C*rossFit*. O grupo quiropraxia realizou o mesmo procedimento, acrescido do ajuste quiroprático pré treino e da medição da amplitude de movimento (ADM) pré e pós ajuste lombar.

Todo o procedimento foi realizado pela pesquisadora e por um pesquisador com experiência. Os participantes foram adequadamente posicionados na maca quiroprática para receber o ajuste articular de alta velocidade e baixa amplitude (HVLA – high velocity low amplitude) apenas na região lombar, realizado pela pesquisadora. A técnica utilizada foi a Técnica Diversificada que, segundo Cantera,[23] é usada para a correção dos segmentos que apresentam alterações biomecânicas específicas, afim de restaurar a mobilidade articular. O pesquisador com experiência realizou a medição da ADM, antes e após o ajuste quiroprático, por meio de inclinometria. Para isso, os indivíduos ficaram de pé e realizaram a flexão e a extensão do tronco com os inclinômetros sobre o processo espinhoso de T_{12} e outro no nível do sacro, obtendo assim o ângulo da amplitude de movimento da coluna lombar.[21] Esta medição foi realizada duas vezes, resultando em uma média.

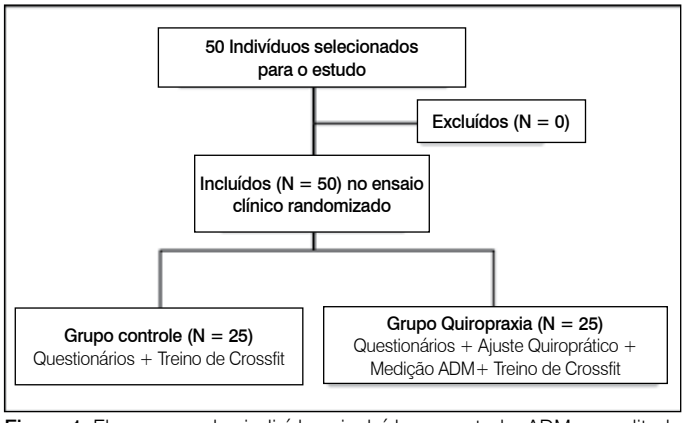

Figura 1. Fluxograma dos indivíduos incluídos no estudo. ADM – amplitude de movimento articular.

Neste estudo utilizamos a Escala Visual Numérica (EVN) e a versão em português dos questionários McGill e *Medical Outcomes Study – Short Form* 36 itens (SF-36), validados para a língua portuguesa. O primeiro questionário aplicado, em ambos os grupos, foi a Ficha de Anamnese Semi estruturada. Esta foi elaborada pela pesquisadora, serviu de triagem e continha dados padrões de cada indivíduo como idade, sexo, peso, profissão, tempo de dor na região lombar, tempo de prática e frequência no *crossfit*, entre outras. Após, responderam a EVN, que serviu como parâmetro para medir a condição de dor, quantificar a intensidade e a percepção do indivíduo sobre sua dor.[13,24] Esta escala foi, também, aplicada no grupo quiropraxia em 24 horas após o ajuste, para avaliar se houve alteração no quadro álgico.

Em seguida, os indivíduos responderam o Questionário McGill que é considerado um instrumento universal capaz de padronizar a linguagem da dor e, por último, foi aplicado o SF-36 Questionário Genérico de Qualidade de Vida, com o intuito de realizar um levantamento da qualidade de vida relacionada à saúde.[25-27]

O resultado inicial do estudo foi a comparação de dados entre o grupo controle e o grupo quiropraxia, com o intuito de verificar se o ajuste quiroprático é capaz de reduzir a dor lombar. Após, avaliamos o antes e depois do grupo controle, assim como do grupo quiropraxia. E, para finalizar, comparamos os dados da ADM pré e pós ajuste quiroprático, no grupo quiropraxia.

Todos os dados contínuos foram descritos através de média e desvio-padrão e os dados categóricos através de frequência e percentual. A normalidade foi aferida através do teste de *Shapiro-Wilk.* Para a comparação dos grupos foi realizado o teste *t-student* para medidas pareadas ou o teste Mann-Whitney. Os dados foram organizados em um banco de dados no Excel (versão 2007) e analisados com o programa *Statistical Package for the Social Siences for windows 20.0* (SPSS), adotando um nível de significância de 5%.

RESULTADOS

Foram incluídos no estudo 50 indivíduos entre março e abril de 2016. Houve predomínio de pacientes do sexo masculino (58%), sendo a média de idade de 30 ± 4,89 anos e um IMC (índice de massa

corporal) de 23,74 ± 2,87 kg/m^2. A média de carga de trabalho por dia foi de 8,24 ± 0,81 horas. Sobre o treino de crossfit, o tempo de prática foi de 16,02 ± 12,25 meses, com uma frequência de 3,1 ± 0,98 dias e a média de tempo de treino foi de 66,6 ± 12,43 minutos. Sobre a dor lombar, a média de tempo de dor foi de 12,33 ± 17,76 meses, sendo que a média que realizou algum tipo de tratamento foi de 58%. (Tabela 1)

Na comparação entre os grupos não houve alterações significativas em relação às características gerais. No grupo controle 64% dos indivíduos já tinham realizado algum tipo de tratamento, sendo que o mais citado foi a Fisioterapia. Já no grupo quiropraxia, 52% já tinham realizado tratamento e o mais citado foi a própria Quiropraxia. (Tabela 2)

Quanto ao nível de dor pré e pós treino, foi observado um aumento significativo de dor no grupo controle, e uma diminuição significativa de dor no grupo quiropraxia. O grupo quiropraxia também teve uma diminuição de dor no dia após o ajuste quiroprático. (Figura 2)

No grupo quiropraxia, as amplitudes de movimento articular tiveram um aumento significativo na flexão e na extensão da coluna lombar após o ajuste quiroprático. (Figura 3)

Não foram observadas alterações significativas entre os grupos nas variáveis do questionário de qualidade de vida SF-36 e no questionário de dor McGill, todos com p > 0,05. (Tabela 3) Quanto à parte descritiva do questionário McGill, foram escolhidos descritores em todas as categorias, porém na categoria dor "sensitiva" foi observado um padrão repetitivo de características do tipo de dor lombar, sendo que os descritores do tipo "fisgada" e "pontada" foram os que obtiveram maiores frequências, com 22 (44%) e 19 (38%), respectivamente.

Tabela 1. Características dos indivíduos incluídos no estudo.

Variável	n = 50
Idade (anos)	30 ± 4,89
Gênero	
Feminino	21 (42)
Masculino	29 (58)
IMC (kg/m2)	23,74 ± 2,87
Carga de trabalho (horas)	8,24 ± 0,81
Crossfit	
Tempo que pratica (meses)	16,02 ± 12,25
Frequência (dias)	3,1 ± 0,98
Tempo de treino (minutos)	66,6 ± 12,43
Dor lombar	
Tempo de dor (meses)	12,33 ± 17,76
Realizou tratamento	29 (58)

Dados expressos em médias ± desvio padrão e número (%). IMC – Índice de Massa Corporal.

Tabela 2. Características dos indivíduos do Grupo Controle (n=25) e Grupo Quiropraxia (n=25).

Variável	Grupo Controle	Grupo Quiropraxia	p
Idade (anos)	29,76 ± 4,89	30,84 ± 4,83	0,421
Gênero			
Feminino	12 (48)	9 (36)	
Masculino	13 (52)	16 (64)	
IMC (kg/m2)	23,23 ± 2,88	24,27 ± 2,76	0,208
Carga de trabalho (horas)	8 ± 0,89	8,48 ± 0,64	0,074
Crossfit			
Tempo que pratica (meses)	15,9 ± 14,1	16,08 ± 10,06	0,958
Frequência (dias)	2,88 ± 0,95	3,32 ± 0,97	0,111
Tempo de treino (minutos)	66 ± 12,00	67,2 ± 12,81	0,733
Dor Lombar			
Tempo de dor (meses)	9,8 ± 13,16	15,2 ± 21,58	0,288
Realizou tratamento	16 (64)	13 (52)	

Dados expressos em médias ± desvio padrão e número (%). IMC – Índice de Massa Corporal.

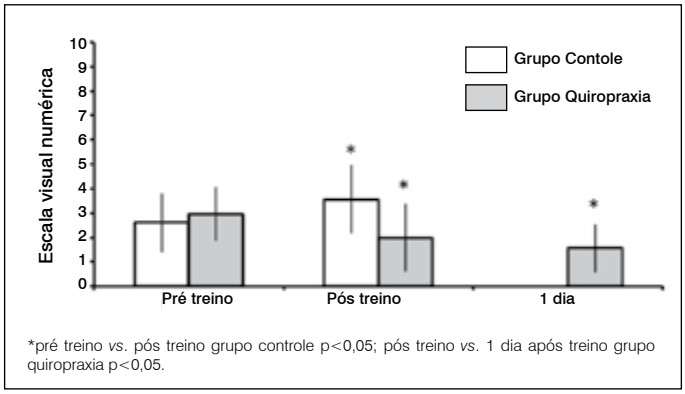

*pré treino *vs.* pós treino grupo controle p<0,05; pós treino *vs.* 1 dia após treino grupo quiropraxia p<0,05.

Figura 2. Nível de dor do Grupo Controle (cor branca), e Grupo Quiropraxia (cor cinza).

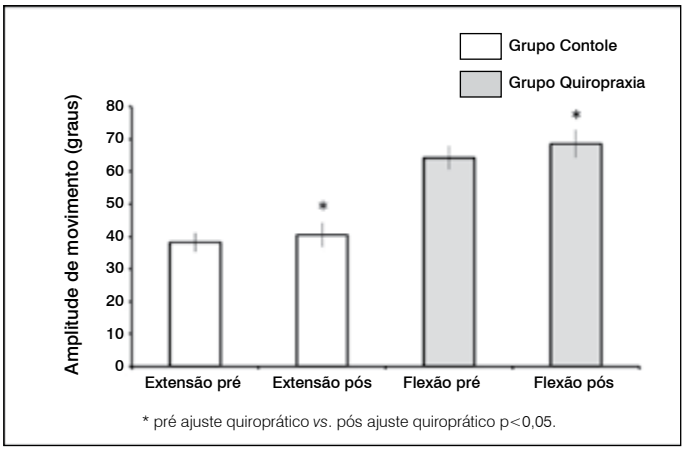

* pré ajuste quiroprático *vs.* pós ajuste quiroprático p<0,05.

Figura 3. Avaliação da amplitude de movimento articular no grupo quiropraxia.

Tabela 3. Avaliação da escala sf-36 de qualidade de vida e questionário McGill no grupo controle e grupo quiropraxia (n=50).

Variável	Grupo controle	Grupo quiropraxia	p
Qualidade de Vida			
CF	95,2 ± 5,5	95 ± 7,6	0,915
LAF	39 ± 17,4	42 ± 16,9	0,528
D	69,8 ± 16,4	60,9 ± 17,0	0,062
EGS	73,12 ± 11,8	78,6 ± 15,2	0,145
V	66,6 ± 15,5	63,8 ± 14,9	0,493
AS	85,2 ± 16,8	81,9 ± 22,4	0,547
LAE	75,9 ± 34,6	55,9 ± 44,9	0,078
SM	63,2 ± 10,9	62,2 ± 11,5	0,738
Total			
Questionário McGill			
Índice	10,2 ± 8,3	10 ± 6,9	0,991

CF = capacidade funcional; LAF = limitações por aspectos físicos; D = dor; EGS = estado geral de saúde; V = vitalidade; AS = aspectos sociais; LAE = limitações por aspectos emocionais; SM = saúde mental.

DISCUSSÃO

A média de idade geral dos indivíduos foi de aproximadamente 30 anos, e teve um IMC normal, de acordo com a ABESO.[28] O sexo masculino foi predominante em ambos os grupos, com 58% da amostra total, corroborando com os achados da literatura que relatam que as modalidades mais praticadas por homens visando melhoria da saúde e desempenho são as de levantamento de peso, como a musculação.[29]

Dos 50 indivíduos, 58% realizaram algum tipo de tratamento, sendo que os mais citados foram a quiropraxia (51,72%), seguido pela fisioterapia (48,27%). O tratamento com a quiropraxia é considerado

como um tratamento primário e a literatura afirma que a dor de coluna é a razão mais comum que faz os pacientes utilizarem terapias complementares e alternativas, como a quiropraxia, massoterapia e acupuntura.[30,31] Giles e Muller,[32] em um ensaio clínico randomizado, comparou a eficácia da manipulação da coluna vertebral, medicamentos e acupuntura em pacientes com dor cervical e lombar. Ele concluiu que, se não houver contra-indicações, a manipulação gera uma redução da dor e um aumento da mobilidade articular. Outros estudos avaliaram a eficácia de outras formas de tratamento na redução de lombalgias, como exercícios de tronco para prevenir e tratar a dor lombar, porém as abordagens que utilizam mobilizações e manipulações reduziram significativamente a dor lombar.[33,34]

Os resultados obtidos sobre os níveis de dor é similiar ao exposto na literatura,[35-38] os quais afirmam que os procedimentos que utilizam manipulações articulares geram um efeito fisiológico rápido sobre o organismo, promovendo uma redução geral do espasmo muscular da coluna vertebral, e provocam alterações químicas, mecânicas e térmicas, resultando assim em uma resposta reflexa e causando analgesia no local do ajuste, consequentemente diminuindo a dor.[38-41]

A manipulação da coluna vertebral provoca alterações no sistema músculoesquelético. A evidência experimental indica que a carga do impulso de uma manipulação da coluna vertebral influencia neurônios aferentes primários proprioceptivos dos tecidos paraespinhais.[42] Além disso, a manipulação vertebral pode afetar o processo de dor, possivelmente, alterando o estado facilitador central da medula espinhal e pode afetar o sistema de controlo motor.[42,43]

Pacientes com dor aguda ou crônica apresentam melhora clínica relevante e significativamente estatística em todas as estruturas da coluna vertebral após a manipulação quiroprática.[39] O grupo controle teve um aumento no nível de dor após o treino, reforçando achados na literatura onde o levantamento de peso tem sido amplamente associado à lombalgia.[44,45]

A média da medição de ADM lombar foi ao encontro do que é exposto na literatura, tanto no movimento de flexão quanto no de extensão.[21,46,47] É notável um aumento significativo na flexão e extensão da coluna lombar após o ajuste quiroprático, o que vai de acordo com um estudo que demonstrou que a manipulação vertebral pode melhorar a mobilidade articular e restaurar os movimentos em todos os planos anatômicos, servindo, portanto, para a eliminação do componente cinesiopatológico do complexo de subluxação vertebral.[48]

Quando analisamos a qualidade de vida dos sujeitos incluídos no estudo foi possível perceber uma ótima pontuação no domínio de capacidade funcional em ambos os grupos, o que já era esperado já que a amostra se tratava de praticantes de atividades físicas regulares e que possuíam uma boa saúde física, domínio esse que também teve uma nota alta: estado geral de saúde. Os indivíduos apresentavam dores crônicas, porém de intensidade baixa, que somadas a atividade física regular interferem menos na qualidade de vida e nos aspectos emocionais dos mesmos.

A dor lombar crônica não específica é raramente relacionada a incapacidade total de uma pessoa, isso para exercer as atividades da vida diária. Entretanto, ela pode limitar parcial e temporariamente e, muitas vezes de forma recorrente.[49] Esse fato corrobora com os dados encontrados no presente estudo, no qual a queixa álgica na região lombar não foi vista como fator que resulta em incapacidade dos indivíduos, apenas o limita para realização de certas atividades diárias.

No questionário de dor McGill, a categoria "sensitiva" foi marcada por 100% da amostra, assemelhando-se com a literatura onde essa categoria também é a mais citada.[50,51] No estudo de Gonçalves[50] é possível observar que 99% dos sujeitos referem a zona lombossacra como a zona mais afetada, e entre as palavras mais citadas está 'que incomoda'. Já no estudo de Bermudez e Bontempo[51] uma das palavras mais frequentes na subclasse sensorial, é "dolorida". A categoria sensorial refere-se às propriedades mecânicas, térmicas, de vividez e espaciais da dor,[13] demonstrando que neste estudo os indivíduos conseguiram caracterizar a dor, indicando uma dor de origem principalmente física. No presente estudo os descritores do tipo "fisgada" e "pontada" foram os que obtiveram maiores frequências, indo ao desencontro dos resultados citados nos estudos acima, embora todos façam parte da mesma categoria "sensorial".

Há alguns aspectos que temos que levar em consideração neste estudo. Primeiro, a EVN utilizada para medição da percepção dolorosa pode revelar um efeito subjetivo e placebo da dor, tendo em vista que os participantes tinham acesso ao seu nível anterior de dor. Segundo, o grupo controle não foi avaliado no nível de dor pós treino, pois não houve medição de ADM e ajuste quiroprático neste grupo. Poderia ser interessante ter esse valor, uma vez que o *CrossFit* é uma atividade física de impacto que pode levar a picos de dor muscular nas 24 horas após o exercício.

CONCLUSÃO

O ajuste quiroprático agudo (HVLA – Técnica Diversificada) demonstrou-se eficaz na redução da percepção dolorosa lombar e no aprimoramento da amplitude de movimento articular em praticantes de *CrossFit* com queixas álgicas lombares.

Todos os autores declaram não haver nenhum potencial conflito de interesses referente a este artigo.

CONTRIBUIÇÕES DOS AUTORES: DM concepção do estudo, coleta dos dados e escrita do artigo final. LAFJ concepção do estudo, análise dos dados e revisão final do artigo.

REFERÊNCIAS

1. Martins R. Exercício Físico e Saúde Pública. Lisboa: Livros Horizonte; 2006.
2. Luz TDA. Análise da atividade física e qualidade de vida em estudantes de ciências do desporto [dissertação]: Coimbra: Universidade de Coimbra, Setembro; 2015.
3. Salter RB. Distúrbios e lesões do sistema musculoesquelético. 3ª. ed. Rio de Janeiro: Medsi; 2001.
4. Zatsiorsky VM. Biomecânica no esporte – performance do desempenho e prevenção de lesão. Rio de Janeiro: Guanabara Koogan; 2004.
5. Hak PT, Hodzovic E, Hickey B. The nature and prevalence of injury during CrossFit training. J Strength Cond Res. 2013 Nov 22. [Epub ahead of print] PubMed PMID: 24276294.
6. Evans RC. Exame físico ortopédico ilustrado. 2a. ed. São Paulo: Manole; 2003.
7. Matos MG, Hennington EA, Hoefel AL, Dias-da-Costa JS. Dor lombar em usuários de um plano de saúde: prevalência e fatores associados. Cad Saúde Pública, Rio de Janeiro. 2008;24(9):2115-22.
8. Cipriano A, Almeida DB, Vall J. Perfil do paciente com dor crônica atendido em um ambulatório de dor de uma grande cidade do sul do Brasil. Rev Dor. 2011;12(4):297-300.
9. Paine J, Uptfraft J, Wylie R. CGSC CrossFit Study: a study prepared for Command and General Staff College of the United States Army. 2010. Disponível em: http://cgsc.cdmhost.com/cdm/singleitem/collection/p124201coll2/id/580/rec/1
10. Weissenthal BM, Beck CA, Maloney MD, DeHaven K, Giordano BD. Injury Rate and Patterns Among CrossFit Athletes. Orthop J Sports Med. 2014;2(4):2325967114531177.
11. Verbunt JA. Reliability and validity of the PAD questionnaire: a measure to assess pain-related decline in physical activity. J Rehabil Med. 2008;40(1):9-14.
12. Joondeph SA, Joondeph BC. Retinal Detachment due to CrossFit Training Injury. Case Rep Ophthalmol Med. 2013;2013:189837.
13. Mascarenhas CHM, Santos LS. Avaliação da dor e da capacidade funcional em indivíduos com lombalgia Crônica. J Health Sci Inst. 2011;29(3):205-8.
14. Almeida TT, Jabur NM. Mitos e verdades sobre flexibilidade: reflexões sobre o treinamento de flexibilidade na saúde dos seres humanos. Motricidade. 2007;3(1):337-44
15. Graup S. Desvios posturais na coluna lombar e a relação com dor, mobilidade articular e atividade física em adolescentes [dissertação]. Santa Catarina: Universidade Federal de Santa Catarina; 2008.
16. Chapman-Smith DA. Quiropraxia uma profissão na área da saúde: educação, prática, pesquisa e rumos futuros. São Paulo: Anhembi Morumbi, 2001.
17. Munhós LM. A Quiropraxia e distúrbios osteomusculares: uma intervenção no quadro de funcionários do Centro Universitário Feevale [monografia]. Novo Hamburgo: Centro Universitário FEEVALE; 2006.
18. Rauber CP. A eficácia do ajuste cervical quiroprático em pacientes portadores de LER/DORT [monografia]. Novo Hamburgo: Centro Universitário FEEVALE; 2007.
19. Johnson C. Comparative effectiveness research and the chiropractic profession. J Manipulative Physiol Ther. 2010;33(4):243-50.
20. Bergmann TF, Peterson DH, Lawrence DJ. Chiropractic technique: principles and procedures. 3rd. Philadelphia: Mosby; 2011.

21. Cipriano JJ. Manual fotográfico de testes ortopédicos e neurológicos. 5º ed. Porto Alegre: Artmed; 2012.
22. OMS - Organização Mundial de Saúde. Diretrizes da OMS sobre a formação básica e a segurança em Quiropraxia. Novo Hamburgo: Feevale; 2006.
23. Cantera CL. Palpaçao: técnicas e procedimentos quiroprácticos. Novo Hamburgo: Feevale; 2006.
24. Martinez JE, Grassi DC, Marques LG. Análise da aplicabilidade de três instrumentos de avaliação de dor em distintas unidades de atendimento: ambulatório, enfermaria e urgência. Rev Bras Reumatol. 2011;51(4):304-8.
25. Ferreira PL. Criação da versão Portuguesa do MOS SF-36 – Parte I: Adaptação cultural e lingüística. Acta Med Port. 2000;13:119-27.
26. Severo M, Santos AC, Lopes C, Barros H. Fiabilidade e validade dos conceitos teóricos das dimensões de saúde física e mental da versão portuguesa do MOS SF-36. Acta Med Port. 2006; 19: 281-8.
27. Gil JAN, Cabri J, Ferreira PL. Efetividade dos cuidados de fisioterapia em doentes ambulatórios com problemas lombares não específicos. Rev Port Saúde Pública. 2009;9:35-50.
28. ABESO. Associação Brasileira para o Estudo da Obesidade e da Síndrome Metabólica - Diretrizes brasileiras de obesidade 2009/2010. 3ª. ed. Itapevi, SP: AC Farmacêutica; 2009.
29. Guerro PRS, Fachineto S. Efeitos de um programa de treinamento crossfit sobre composição corporal, força muscular e freqüência cardíaca de repouso em homens jovens adultos treinados. Rev Dig EFDeportes. 2016;20(213). Disponível em: http://www.efdeportes.com/efd213/efeitos-de-um-programa-de-treinamento-crossfit.htm
30. McMorland G, Suter E, Casha S, du Plessis SJ, Hurlbert RJ. Manipulation or microdiskectomy for sciatica? A prospective randomized clinical study. J Manipulative Physiol Ther. 2010;33(8):576-84.
31. Cherkin DC, Sherman KJ, Deyo RA, Shekelle PG. A review of the evidence for the effectiveness, safety and cost of acupuncture, massage therapy and spinal manipulation for back pain. Ann Intern Med. 2003;138(1):898-906.
32. Giles LG, Muller R. Chronic spinal pain: a randomized clinical trial comparing medication, acupuncture, and spinal manipulation. Spine (Phila Pa 1976). 2003;28(14):1490-502.
33. Lehman SL, Hoda W, Oliver S. Trunk muscle activity during bridging exercises on and of a swissball. Chiropr Osteopat. 2005;13(14):1-8.
34. Licciardone JC, Brimhall AK, King LN. Osteopathic manipulative treatment for low back pain: a systematic review and meta-analysis of randomized controlled trials. BMC Musculoskelet Disord. 2005;6(43):1-12.
35. Peterson DH, Bergmann TF. Chiropractic technique principles and procedures. Philadelphia: Mosby; 2002.
36. Simmonds N, Miller P, Gemmel H. A theoretical framework for the role of fascia in manual therapy. J Bodyw Mov Ther. 2012;16(1):83-93.
37. Cao D-Y, Reed WR, Pickar JG. Effects of thrust amplitude and duration of high-velocity, low-amplitude spinal manipulation on lumbar muscle spindle responds to vertebral position and movement. J Manipulative Physiol Ther. 2013;36(2):68-77.
38. Gregoletto D, Martinez CMC. Efeito da manipulação vertebral em pacientes com cervicalgia mecânica. Coluna/Columna. 2014;13(4):269-74.
39. Peterson CK, Leemann S, Lechmann M, Pfirmann CW, Hodler J, Humphreys BK. Symptomatic magnetic resonance imaging–confirmed lumbar disk herniation patients: a comparative effectiveness prospective observational study of 2 age- and sex-matched cohorts treated with either high velocity, low-amplitude spinal manipulative therapy or imaging-guided lumbar nerve root injections. J Manipulative Physiol Ther. 2013;36(4):218-55.
40. Kolberg C, Horst A, Kolberg A, Bello-Klein A, Partata WA. Effects of high-velocity, low-amplitude manipulation on catalase activity in men with neck pain. J Manipulative Physiol Ther, 2010; 33(4):300-7.
41. Teodorczyk-Injeyan JA, Injeyan S, Ruegg R. Spinal manipulative therapy reduces inflammatory cytokines but not substances P production in normal subjects. J Manipulative Physiol Ther. 2006;29(1):14-21.
42. Pickar JG, Bolton PS. Spinal manipulative therapy and somatosensory activation. J Electromyogr Kinesiol. 2012;22(5):785-94.
43. Haavik H, Murphy B. The role of spinal manipulation in addressing disordered sensorimotor integration and altered motor control. J Electromyogr Kinesiol. 2012;22(5):768-76.
44. Pataro SMS. Lombalgia em trabalhadores de limpeza urbana [dissertação]. Bahia: Faculdade de Medicina da Bahia; 2011.
45. Petersen RS. Fatores do trabalho associados à lombalgia não específica, caracterizada no âmbito da resistência da musculatura extensora lombar, entre trabalhadoras de enfermagem de Unidade de Terapia Intensiva [dissertação]. Ribeirão Preto: Escola de Enfermagem de Ribeirão Preto, Universidade de São Paulo; 2012.
46. Clarkson HM. Avaliação musculoesquelética: amplitude de movimento articular e força muscular manual. 2º ed. Rio de Janeiro: Guanabara Koogan; 2002.
47. Magee DJ. Avaliação musculoesquelética. 5º Ed. São Paulo: Monole; 2010.
48. Keller TS, Colloca CJ, Moore RJ, Gunzburg R, Harrison DE. Increased multiaxial lumbar motion responses during multiple-impulse mechanical force manually assisted spinal manipulation. Chiropr Osteopat. 2006;14(1):2-8.
49. Bento AAC, Paiva ACS, Siqueira FB. Correlação entre incapacidade, dor – Roland Morris, e capacidade funcional – SF-36 em indivíduos com dor lombar crônica não específica. e-Scientia. 2009;2(1):1-18.
50. Gonçalves JMC. Expressão da dor, ansiedade e depressão em doentes com lombalgias recorrentes [tese]. Lisboa: Universidade Autônoma de Lisboa; 2015.
51. Bermudez CU, Bontempo EG. Caracterização da dor lombar em gestantes praticantes e não praticantes de exercício físico [monografia]. Brasília: Centro Universitário de Brasília; 2010.

PREVALÊNCIA DE DOR AUTORREFERIDA NA COLUNA VERTEBRAL NO BRASIL: RESULTADOS DA PESQUISA NACIONAL DA SAÚDE

PREVALENCE OF SELF-REPORTED SPINAL PAIN IN BRAZIL: RESULTS OF THE NATIONAL HEALTH RESEARCH

PREVALENCIA DE LA AUTO-PERCEPCIÓN DEL DOLOR EN LA COLUMNA VERTEBRAL EN BRASIL: RESULTADOS DE LA INVESTIGACIÓN NACIONAL DE SALUD

Luiza Gomes Santos[1], Kristian Madeira[1], Willians Cassiano Longen[1,2]

1. Universidade do Extremo Sul Catarinense, Unidade Acadêmica em Ciências da Saúde, Curso de Fisioterapia, Criciúma, SC, Brasil.
2. Universidade do Extremo Sul Catarinense, Programa de Pós-Graduação em Saúde Coletiva (PPGSCol), Criciúma, SC, Brasil.

RESUMO

Objetivo: Identificar a prevalência e a distribuição de casos de distúrbios da coluna vertebral autorreferidos por pessoas com 18 anos de idade ou mais, residentes no Brasil de acordo com variáveis sociodemográficas. Métodos: Utilizou-se a Pesquisa Nacional de Saúde (PNS), desenvolvida pelo Instituto Brasileiro de Geografia e Estatística (IBGE) em parceria com o Ministério da Saúde. Os dados obtidos no site do Sistema IBGE de Recuperação Automática - SIDRA foram analisados com o software SPSS Statistics versão 20.0 da IBM. Resultados: No Brasil, 19% da população adulta relatam dor crônica na coluna vertebral, sendo 15,26% (± 4,56) homens e 20,08% (± 4,11) mulheres. Após os 60 anos de idade, a prevalência é maior. Com relação à cor da pele 18,26% (± 3,53) são brancos, 17,27% (± 6,65) são negros e 17,93% (± 4,05) são pardos, sem diferença estatística. Quanto à escolaridade 23,55% (± 5,70) não tinham nenhum nível de instrução ou tinham ensino fundamental incompleto ($p < 0,001$). A região sul do Brasil é a que apresenta o maior percentual (23,3%) de adultos com problema crônico na coluna, e o estado com maior percentual é o Paraná, com 26%. Conclusões: Os resultados mostraram que há uma relação entre dor na coluna e características sociodemográficas, apontando a região sul como a mais afetada pelos distúrbios da coluna vertebral, em comparação com as outras regiões do país.

Descritores: Coluna vertebral; Dor crônica; Epidemiologia; Inquéritos demográficos; População.

ABSTRACT

Objective: To identify the prevalence and distribution of cases of self-reported spinal disorders by persons who are 18 years or older living in Brazil according to sociodemographic variables. Methods: We used the Pesquisa Nacional de Saúde (PNS, national health research), developed by the Brazilian Institute of Geography and Statistics (IBGE) in partnership with the Ministry of Health. The data obtained from the website of IBGE System of Automatic Recovery - SIDRA were analyzed using the SPSS Statistics software version 20.0, IBM. Results: In Brazil 19% of the adult population report chronic spinal pain, 15.26% (± 4.56) men and 20.08% (+/- 4.11) women. After the age of 60, the prevalence is higher. Regarding skin color 18.26% (± 3.53) are white, 17.27% (± 6.65) are black and 17.93% (± 4.05) are brown, with no statistical difference. As for education, 23.55% (±5.70) had low or absent schooling ($p < 0.001$). The southern region of Brazil has the highest percentage (23.3%) of adults with chronic problems in the spine, and the state with the highest percentage is Paraná, with 26%. Conclusions: The results showed that there is a relationship between spinal pain and sociodemographic characteristics, pointing to the southern region as the most affected by spinal disorders when compared to other regions of the country.

Keywords: Spine; Chronic pain; Epidemiology; Population surveys; Population.

RESUMEN

Objetivo: Identificar la prevalencia y distribución de los casos de trastornos auto-reportados de la columna vertebral por personas con 18 años de edad o mayores, que viven en Brasil según variables sociodemográficas. Métodos: Se utilizó la Pesquisa Nacional da Saúde (PNS, investigación nacional de salud), desarrollada por el Instituto Brasileño de Geografía y Estadística (IBGE) en colaboración con el Ministerio de Salud. Los dados en el sitio web del Sistema IBGE de Recuperación Automática - SIDRA se analizaron con el software SPSS Statistics versión 20.0 de IBM. Resultados: En Brasil 19% de los adultos reporta dolor crónico en la columna vertebral, 15,26% (± 4,56) hombres y 20,08% (± 4,11) mujeres. Después de los 60 años, la prevalencia es más alta. Con respecto al color de la piel 18,26% (± 3,53) son de color blanco, 17,27% (± 6,65) son de color negro y 17,93% (± 4,05) son de color marrón, sin diferencia estadística. En cuanto a la educación 23,55% (± 5,70) no tenían ningún nivel de educación o tenían educación primaria incompleta ($p < 0,001$). El sur de Brasil es el que tiene el porcentaje más alto (23,3%) de adultos con problema crónico de la columna, y el estado con el porcentaje más alto es el Paraná con 26%. Conclusiones: Los resultados mostraron que existe una relación entre el dolor de la columna y las características sociodemográficas, señalando la región sur como la más afectada por trastornos de la columna vertebral, en comparación con otras regiones del país.

Descriptores: Columna vertebral; Dolor crónico; Epidemiología; Encuestas demográficas; Población.

Trabalho realizado no Programa de Pós-Graduação em Saúde Coletiva-PPGSCol/UNESC, Criciúma, SC, Brasil.
Correspondência: Willians Cassiano Longen. Avenida Universitária, 1105, Bairro Universitário, Criciúma, SC, Brasil. 88806-000. wcl@unesc.net

Recebido em 28/06/2016, aceito em 24/10/2016

http://dx.doi.org/10.1590/S1808-185120171603165890

INTRODUÇÃO

Dor lombar é uma das quatro doenças mais comuns e constitui um grande problema econômico em muitos países.[1-4] Sua etiologia, na maioria dos casos (até 85%), é desconhecida ou inespecífica.[1] Estudos apontam que aproximadamente 80% da população terá, em algum momento de sua vida, um ou mais episódios de dor lombar, sendo esta uma das condições mais frequentemente encontradas na prática clínica.[3,5]

No Reino Unido, a dor lombar é a causa mais comum de deficiência em adultos jovens sendo responsável por levar, a cada ano, cerca de 8% dos adultos deste país a consultarem o médico por referirem dor nas costas.[6] Na Alemanha um estudo realizado com trabalhadores, para investigar a predominância de lombalgia nesta população, detectou que 34% dos trabalhadores apresentavam dor nas costas durante sete dias e 60% destes apresentavam dor nas costas durante um ano.[7] Nos Estados Unidos mais de um quarto dos adultos relatam terem sido acometidos recentemente (nos últimos 3 meses) por lombalgia. Neste mesmo trabalho foi demonstrado que as despesas com o tratamento de dor lombar, somente no ano de 1998, foram de $90 bilhões de dólares aproximadamente.[5] No Brasil, um estudo realizado com trabalhadores segurados da previdência social constatou que o número de dias de trabalho perdidos por aposentadorias por invalidez decorrente de dor nas costas foi maior do que 12 milhões, sendo a dor idiopática a principal responsável por esses afastamentos.[8]

A dor lombar é uma queixa onipresente com elevada prevalência entre as pessoas durante os anos de trabalho (67%).[9] Apesar de ser frequentemente citada como uma consequência ocupacional, um estudo realizado na República Tcheca com especialistas em doenças ocupacionais em países europeus relata que em alguns países estudados a dor lombar ainda não é reconhecida como uma doença ocupacional a menos que a dor seja causada por uma lesão ocasionada pela execução das atividades profissionais.[10] Embora em alguns países a dor lombar ainda não seja considerada uma doença ocupacional, na grande maioria dos estudos analisados ficou clara a associação entre dor lombar e atividade laboral.

Como forma de estabelecer, também, os dados epidemiológicos sobre as afecções da coluna vertebral, foi realizada no Brasil no ano de 2013 a Pesquisa Nacional da Saúde (PNS - 2013), uma pesquisa inédita desenvolvida pelo Instituto Brasileiro de Geografia e Estatística (IBGE) em parceria com o Ministério da Saúde e com a Fundação Oswaldo Cruz (Fiocruz). O objetivo da PNS foi produzir dados demográficos para descrever aspectos relacionados às condições de saúde da população brasileira além de abordar a percepção individual da saúde em várias dimensões para estabelecer diferenças de morbidade em subgrupos populacionais, comparar necessidades de serviços e recursos de saúde por área geográfica, bem como calcular outros indicadores de morbi-mortalidade, tais como a esperança de vida saudável e para a elaboração de políticas públicas relacionadas a atenção à saúde, no que se refere ao acesso aos serviços de saúde, às ações preventivas, à continuidade dos cuidados e ao financiamento da assistência de saúde.[11-14]

O objetivo deste estudo foi descrever a prevalência de problemas crônicos de coluna autorreferidos por pessoas com 18 anos de idade ou mais residentes no Brasil segundo variáveis sociodemográficas.

MATERIAIS E MÉTODOS

Os dados estatísticos utilizados neste estudo foram produzidos pela Pesquisa Nacional da Saúde – 2013 e acessados através do Sistema IBGE de Recuperação Automática – SIDRA. A população pesquisada compreendeu moradores de domicílios particulares no Brasil, exceto os localizados em setores censitários especiais (quartéis, bases militares, alojamentos, acampamentos, embarcações, penitenciárias, colônias penais, presídios, cadeias, asilos, orfanatos, conventos e hospitais). A amostra da PNS constitui uma subamostra da Amostra Mestra do Sistema Integrado de Pesquisas Domiciliares (SIPD) do IBGE, cuja abrangência geográfica é formada pelos setores censitários da Base Operacional Geográfica do Censo Demográfico de 2010, exceto os muito pequenos ou especiais. A Amostra Mestra é um conjunto de unidades de áreas que são selecionadas para atender a diversas pesquisas do SIPD. A amostra da PNS foi selecionada em três estágios, onde os setores censitários ou conjunto de setores formavam as Unidades Primárias de Amostragem (UPAs); os domicílios eram as unidades de segundo estágio; e os moradores com 18 anos de idade ou mais definiram as unidades de terceiro estágio. O questionário da PNS é subdividido em três partes: o domiciliar; o de todos os moradores do domicílio; e o individual. Os questionários domiciliar e de todos os moradores do domicílio foram respondidos por um residente do domicílio que apto a informar sobre as características do domicílio, situação socioeconômica e de saúde de todos os moradores. O questionário individual foi respondido por um morador de 18 anos de idade ou mais, selecionado pelo equipamento coletor dos dados e com equiprobabilidade entre todos os outros residentes adultos do domicílio. Foram selecionados para participar da PNS 81.767 domicílios, após o encerramento da coleta, foram efetivadas entrevistas em 62.986 domicílios sendo este o número total de indivíduos entrevistados na pesquisa, considerando que a PNS baseia-se na terceira etapa, que envolve o questionário individual. As entrevistas foram realizadas no período de agosto de 2013 e fevereiro de 2014 e os dados foram coletados com a utilização de computadores de mão (*Personal Digital Assistance – PDA)* programados adequadamente para esta função.[11-15]

Os dados obtidos através do site do IBGE foram analisados estatisticamente a partir do software IBM SPSS Statistics versão 20.0. Os resultados foram expressos por meio de média, desvio padrão e frequências. As análises inferenciais foram realizadas com nível de confiança de 95%. A distribuição das variáveis quanto à normalidade foi avaliada por meio dos testes de Shapiro-Wilk e Kolmogorov-Smirnov. A homogeneidade das variâncias foi avaliada por meio do teste de Levene. A comparação das médias obtidas entre as categorias das variáveis politômicas foi realizada por meio da análise de variâncias ANOVA de uma via, seguida do *post hoc* teste de *Tukey* quando apresentada significância estatística. A comparação das médias obtidas entre as categorias das variáveis dicotômicas foi realizada por meio da aplicação do teste *t* de *Student*.

RESULTADOS

Como podemos observar na Tabela 1, no Brasil 19% da população com 18 anos ou mais refere dor crônica na coluna vertebral. Deste montante 15,26% (+/- 4,56) são homens e 20,08 (+/- 4,11) são mulheres, com diferença significativa entre os sexos ($p<0,001$). Em relação à faixa etária, os indivíduos mais acometidos foram os adultos pertencentes às faixas etárias de 60 a 64 anos (27,16% +/- 6,14), 65 a 74 anos (26,67% ± 8,13) e com 75 anos ou mais de idade (26,52% ± 8,88) não havendo diferença significativa entres estas três faixas etárias seguidas pelas faixas etárias de 30 a 59 anos (19,86% +/- 3,59) e de 18 a 29 anos (9,24% ± 3,51) o que remete à noção de que os problemas crônicos de coluna aumentam com a idade. Em relação à cor 18,26% (± 3,53) eram brancos, 17,27% (± 6,65) negros e 17,93% (± 4,05) pardos, sem diferença estatística ($p<0,756$) para essa característica. Quanto à escolaridade, 23,55% (± 5,70), representando a maioria dos acometidos, não possuíam nenhum grau de instrução ou tinham o ensino fundamental incompleto. Além disso, 14,95% (± 4,46) dos entrevistados tinham o ensino fundamental completo e médio incompleto, 13,30% (± 2,37) possuíam o ensino médio completo e superior incompleto e 14,66% (± 4,08) dos indivíduos haviam concluído o nível superior ($p<0,001$).

Em valores proporcionais à densidade populacional das regiões, como podemos verificar na Tabela 2, a região sul, representando 23,3%, é a que apresenta o maior percentual de pessoas com 18 anos ou mais que relatam problema crônico da coluna. A segunda região com maior percentual de relatos com dor crônica de coluna é a região nordeste, com 19,2%.

Ao isolar os estados da mesma forma, proporcionalmente à densidade populacional, como observamos na Figura 1, o estado com o maior percentual é o Paraná com 26%, seguido pelo Ceará com 24%, Tocantins com 23,2%, Rio Grande do Sul com 22%, Maranhão com 21,5% e Santa Catarina com 21,3%, registrando-se os 6 estados com maiores valores percentuais.

Tabela 1. Porcentagem dos indivíduos com 18 anos de idade ou mais que referiram problema crônico de coluna no Brasil.

Variável	Média ± DP	Valor-p
Sexo		
Masculino	15,26 ± 4,56	<0,001
Feminino	20,08 ± 4,11	
Faixa Etária		
18 a 29 anos	9,24 ± 3,51[a]	<0,001
30 a 59 anos	19,86 ± 3,59[b]	
60 a 64 anos	27,16 ± 6,14[b]	
65 a 74 anos	26,67 ± 8,13[b]	
≥ 75 anos	26,52 ± 8,88[c]	
Cor ou Raça		
Branca	18,26 ± 3,53	<0,756
Preta	17,27 ± 6,65	
Parda	17,93 ± 4,05	
Escolaridade		
SIFI	23,55 ± 5,70[a]	<0,001
FCMI	14,95 ± 4,46[b]	
MCSI	13,30 ± 2,37[b]	
SC	14,66 ± 4,08[b]	

SIFI = Sem instrução e fundamental incompleto – FCMI = Fundamental completo e médio incompleto – MCSI = Médio completo e superior incompleto – SC = Superior completo. [a b c] Letras distintas representam diferenças significativas após aplicação do teste de Tukey (p<0,001).

Tabela 2. Porcentagem dos indivíduos com 18 anos de idade ou mais que referiram problema crônico de coluna no Brasil por regiões.

Região	Prevalência*
Sul	23,33
Nordeste	19,18
Sudeste	17,02
Centro Oeste	16,86
Norte	16,85

*A cada 100 indivíduos com idade igual ou maior a 18 anos.

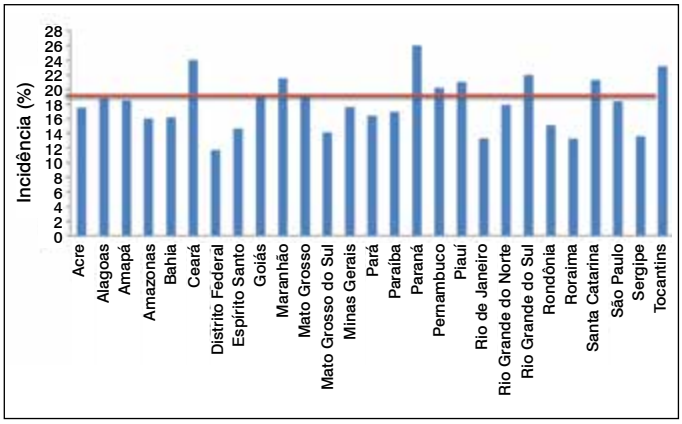

Figura 1. Incidência de dor na coluna vertebral por estados.

DISCUSSÃO

Os dados da PNS apontam que quase um quinto da população adulta (>18 anos) referiu problema crônico de coluna representando, aproximadamente, 27 milhões de pessoas. Essa afecção é mais frequente em mulheres, indivíduos com idade igual ou superior a 60 anos e entre os menos escolarizados, além de afetar em maior proporção os indivíduos residentes na região Sul do país e em menor incidência os residentes nos estados da Roraima e do Rio de Janeiro.

Em relação ao sexo as mulheres foram as que mais relataram problemas na coluna vertebral concordando com os achados de outros estudos.[7,13,16] Este fato pode ser atribuído a um somatório de fatores, entre os quais que as mulheres de forma geral demonstram maior autocuidado com relação à sua condição de saúde. Tal característica reporta maior percepção da mulher em relação aos sinais e sintomas de disfunções relacionadas à saúde. Soma-se à isto o conhecimento adquirido com a função de cuidadora da família além do fato de que via de regra, elas utilizam com maior frequência os serviços de saúde.[16,17] Outro aspecto importante que pode justificar a maior prevalência de problemas na coluna vertebral das mulheres envolve a gravidez. Durante o período gestacional, as transformações morfológicas como o aumento da lordose, aumento de peso corporal e instabilidade articular podem estar colaborando para o maior índice de dor na coluna vertebral das mulheres. Há certa sobrecarga para a coluna decorrente de inadequações posturais pelo peso do feto sustentado pela mãe e após o nascimento no manejo do bebê e todos os cuidados necessários a serem dispensados.[18]

Somam-se a estes fatores a maior predisposição das mulheres para o desenvolvimento de Distúrbios Osteomusculares Relacionados ou não ao Trabalho, em função dos aspectos hormonais envolvidos, da maior fragilidade da estrutura musculoesquelética, da dupla ou tripla jornada e especialmente por estarem nos postos de trabalho de risco. Merece destaque a grande prevalência das mulheres para a manifestação da fibromialgia.[19,20]

Ao analisar-se a relação entre nível de escolaridade e problemas crônicos de coluna, alguns autores puderam concluir que essa afecção é mais frequente em indivíduos menos escolarizados.[21,22] Em um estudo realizado no estado de São Paulo sobre a prevalência de dor lombar e fatores associados entre adultos, observou-se que de um total de 84 adultos com lombalgia, 36,1% haviam, no máximo, concluído o ensino fundamental.[22] Isso pode ser relacionado ao ambiente de trabalho, visto que indivíduos menos escolarizados acabam sendo expostos a postos de trabalho que contam com maior carga de trabalho o que gera, consequentemente, maiores danos físicos.[21,22]

Quanto à idade, observou-se, na grande maioria dos estudos analisados, que a dor na coluna vertebral é uma afecção diretamente proporcional à idade do indivíduo afetado, ou seja, aumenta com a idade.[13,21] Isto pode estar relacionado ao fato de que com o processo de envelhecimento natural do ser humano, as pessoas vão se tornando mais frágeis e vulneráveis às patologias da coluna vertebral, ocasionando mudanças no seu estilo de vida tornando-as mais dependentes na realização das atividades de vida num modo geral.[23]

A respeito da variável cor ou raça neste trabalho, não foram fatores associados à prevalência de dor na coluna vertebral dos brasileiros. Na literatura, os dados são controversos quando associadas estas variáveis com problemas de coluna. Alguns estudos demonstram que a maioria dos afetados com dor na coluna são da cor branca ou parda.[13,21,24,25] Por outro lado, observa-se que a cor branca e parda são as que mais predominam nas pesquisas em geral, sendo quase que impossível determinar a possibilidade de existência de associação entre raça e dor na coluna.

O fato encontrado nos dados da pesquisa de maior acometimento da região sul do Brasil pode ser explicado em parte, pelo aumento da expectativa de vida e o decorrente envelhecimento populacional.[26-28] Outro aspecto relevante que deve ser considerado é a vocação que os três estados do sul do Brasil têm para o trabalho agropecuário, que pelas características das atividades realizadas, conta com maior frequência de afecções da coluna vertebral.[29]

Pode-se observar algumas limitações neste estudo como, por exemplo, a generalização do inquérito do questionário que impossibilitou a análise da região da coluna mais afetada e também não tornou possível que a intensidade da dor fosse graduada, apesar de muitos estudos descreverem a região lombar da coluna como a mais comumente acometida por problemas crônicos. Outro aspecto limitante neste estudo deu-se em função de os resultados serem obtidos por meio de entrevistas domiciliares, ou seja, baseados nos relatos dos participantes a partir da sua percepção, sinais e sintomas sem que fosse necessária a realização de testes para diagnósticos da doença.

Dados obtidos por autarquias como o IBGE, a exemplo das variadas informações sobre a saúde dos brasileiros que carrega a PNS, devem ser explorados pelas diferentes especialidades da área da saúde, potencializando o aproveitamento dos dados formalizados nos relatórios de pesquisa.

CONCLUSÃO

A partir do conhecimento desenvolvido neste estudo, espera-se que possam ser desenvolvidas políticas públicas e ações de atenção à saúde funcional dos brasileiros com maior eficácia que permitam, de fato, diminuir os danos sociais causados pelas afecções da coluna vertebral. Desta forma, com a otimização de recursos financeiros e humanos, através da identificação das tendências e dos agravos, as ações de promoção, prevenção e recuperação da saúde poderão evoluir no sentido de tornarem-se mais efetivas no cotidiano da população.

Todos os autores declaram não haver nenhum potencial conflito de interesses referente a este artigo.

CONTRIBUIÇÕES DOS AUTORES: LGS e WCL foram os principais contribuintes na redação do manuscrito. KM contribuiu para parte estatística e direcionamento da discussão. LGS, WCL e KM realizaram a pesquisa bibliográfica, a revisão do manuscrito e contribuíram com o conceito intelectual do estudo, bem com revisão final do trabalho e da versão em inglês.

REFERÊNCIAS

1. Sanzarello I, Merlini L, Rosa MA, Perrone M, Frugiuele J, Borghi R, et al. Central sensitization in chronic low back pain: a narrative review. J Back Musculoskelet Rehabil. 2016;29(4):625-33.
2. Koblauch H. Low back load in airport baggage handlers. Dan Med J. 2016;63(4):pii: B5233.
3. Farber K, Wieland LS. Massage for Low-back Pain. Explore (NY). 2016;12(3):215-7.
4. Abbott A. Evidence base and future research directions in the management of low back pain. World J Orthop. 2016;7(3):156-61.
5. Chou R, Deyo R, Friedly J, Skelly A, Hashimoto R, Weimer M, et al. Noninvasive Treatments for Low Back Pain [Internet]. Rockville (MD): Agency for Healthcare Research and Quality (US); 2016 Feb. Disponível em: http://www.ncbi.nlm.nih.gov/books/NBK350276/PubMed PMID: 26985522.
6. Shaikh M, Östör AJ. Evaluating the patient with low back pain. Practitioner. 2015;259(1788):21-4, 2-3.
7. Schneider S, Schmitt H, Zoller S, Schiltenwolf M. Workplace stress, lifestyle and social factors as correlates of back pain: a representative study of the German working population. Int Arch Occup Environ Health. 2005;78(4):253-69.
8. Meziat Filho N, Silva GA. Invalidez por dor nas costas entre segurados da Previdência Social do Brasil. Rev Saúde Pública. 2011;45(3):494-502.
9. Pranjić N, Maleš-Bilić L. Low back pain at new working ambient in era of new economy: a systematic review about occupational risk factors. Acta Med Croatica. 2015;69(1):49-58.
10. Laštovková A, Nakládalová M, Fenclová Z, Urban P, Gad'ourek P, Lebeda T, et al. Low-back pain disorders as occupational diseases in the czech republic and 22 european countries: comparison of national systems, related diagnoses and evaluation criteria. Cent Eur J Public Health. 2015;23(3):244-51.
11. Souza-Júnior PR, de Freitas MP, Antonaci GA, Szwarcwald CL. Desenho da amostra da Pesquisa Nacional de Saúde 2013. Epidemiol Serv Saúde. 2015;24(2):207-16.
12. Damacena GN. O processo de desenvolvimento da Pesquisa Nacional de Saúde no Brasil, 2013. Epidemiol Serv Saúde. 2015;24(2):197-206.
13. Oliveira MM, Andrade SS, Souza CA, Ponte JN, Szwarcwald CL, Malta DC. Problema crônico de coluna e diagnóstico de distúrbios osteomusculares relacionados ao trabalho (DORT) autorreferidos no Brasil: Pesquisa Nacional de Saúde, 2013. Epidemiol Serv Saúde. 2015;24(2):287-96.
14. Szwarcwald CL, Mala DC, Pereira CA, Vieira ML, Conde WL, Júnior PR, et al. Pesquisa Nacional de Saúde no Brasil: concepção e metodologia de aplicação. Ciênc Saúde Coletiva. 2014;19(2):333-42.
15. Instituto Brasileiro de Geografia e Instituto Brasileiro de Geografia e Estatística (IBGE. Pesquisa Nacional de Saúde 2013: percepção do estado de saúde, estilos de vida e doenças crônicas. Rio de Janeiro: IBGE, 2014. Disponível em: <http://www.ibge.gov.br/home/estatistica/populacao/pns/2013/>
16. Barros MB, Francisco PM, Zanchetta LM, Cesar LG. Tendências das desigualdades sociais e demográficas na prevalência de doenças crônicas no Brasil, PNAD: 2003- 2008. Ciênc Saúde Coletiva. 2011;16(9):3755-68.
17. Pinheiro RS, Viacava F, Travassos C, Brito A. Gênero, morbidade, acesso e utilização de serviços de saúde no Brasil. Ciênc Saúde Coletiva. 2002;7(4):687-707.
18. Moreira LS, Andrade SRS, Soares V, Avelar IS, Amaral WN, Vieira MF. Alterações posturais, de equilíbrio e dor lombar no período gestacional. FEMINA. 2011;39(5):242-4.
19. Longen WC. Ginástica laboral na prevenção de LER/DORT? Um Estudo reflexivo em uma linha de produção [dissertação]. Florianópolis, SC: Universidade Federal de Santa Catarina, Florianópolis; 2003.
20. Longen WC. Efeitos do Exercício Aeróbico e da Terapia Manual sobre Marcadores Bioquímicos de Lesão Musculoesquelética e Parâmetros Funcionais em Motoristas Profissionais com Lombalgia Crônica Inespecífica [tese]. Criciúma: Universidade do Extremo Sul Catarinense – UNESC, Programa de Pós-graduação em Ciências da Saúde; 2013.
21. Almeida IC, Sá KN, Silva M, Baptista A, Matos MA, Lessa Í. Prevalência de dor lombar crônica na população da cidade de Salvador. Rev Bras Ortop. 2008;43(3):96-102.
22. Zanuto EAC, Codogno JS, Christófaro DG, Vanderlei LC, Cardoso JR, Fernandes RA. Prevalência de dor lombar e fatores associados entre adultos de cidade média brasileira. Ciênc Saúde Coletiva. 2015;20(5):1575-82.
23. Hoffmann M. A prevalência de doenças lombares em pacientes de terceira idade na cidade de Concórdia/SC. Ágora: Rev Divulg Cient. 2010;17(1):62-70.
24. Furtado RLV, Ribeiro LH, Abdo BA, Descio FJ, Martucci Junior CE, Serruya DC. Dor lombar inespecífica em adultos jovens: fatores de risco associados. Rev Bras Reumatol. 2014;54(5):371–7.
25. Ferreira GD. Prevalência de dor nas costas e fatores associados em adultos do Sul do Brasil: estudo de base populacional. Rev Bras Fisioter. 2011;15(1):31-6.
26. Instituto Brasileiro de Geografia e Estatística. Síntese de indicadores sociais 2010: uma análise das condições de vida da população brasileira. Rio de Janeiro: Instituto Brasileiro de Geografia e Estatística; 2010. (Estudos e Pesquisas- Informação demográfica e Socioeconômica; 27).
27. Machado GPM, Barreto SM, Passos VMA, Lima-Costa MF. Projeto Bambuí: Prevalência de sintomas articulares crônicos em idosos. Rev Assoc Med Bras. 2004;50(4):367-72.
28. Alcantara MA, Nunes GS, Ferreira BCMS. Distúrbios Osteomusculares Relacionados ao Trabalho: o perfil dos trabalhadores em benefício previdenciário em Diamantina. Cienc Saúde Coletiva. 2011;16(8):3427-36.
29. Rocha LP, Cezar-Vaz MR, Almeida MCV, Piexak DR, Bonow CA. Associação entre a carga de trabalho agrícola e as dores reacionadas. Acta Paul Enferm. 2014;27(4):333-9.

COMPARISON OF ENDOSCOPIC AND MICROSURGICAL METHODS IN THE TREATMENT OF LUMBAR DISC HERNIATIONS

COMPARAÇÃO DE MÉTODOS ENDOSCÓPICOS E MICROCIRÚRGICOS NO TRATAMENTO DE HÉRNIAS DE DISCO LOMBAR

COMPARACIÓN DE MÉTODOS ENDOSCÓPICOS Y MICROQUIRÚRGICOS EN EL TRATAMIENTO DE HERNIAS DE DISCO LUMBAR

Sergey Arestov[1], Alexey Kashcheev[1], Artem Gushcha[1]

1. Neurology Research Center of the Russian Academy of Sciences, Department of Neurosurgery, Volokolamskoe Avenue, Moscow.

ABSTRACT

Objective: The development of minimally invasive spine surgery leads us to reflect on the efficiency of new methods compared with older ones. In the case of endoscopic spine surgery, we always seek to compare our results using new techniques with the results of older and trusted microsurgical techniques. Unfortunately, there are few reliable studies measuring endoscopic and microsurgical approaches. We therefore decided to compare our treatment results with those of what are, in our opinion, the best and most thorough studies found. Furthermore, we found no illustrated experience in the usability of endoscopic methods. We therefore analyzed each step of the technique used, according to the practical experience with microsurgical discectomy. Methods: We compared our two-year experience of treatment of 183 patients with lumbar disc herniations using the endoscopic technique, with data reported in the literature on microsurgical minimally invasive methods. Results: Our group achieved good to excellent results in 92.9% of cases (170 patients) compared to 90% reported in the literature. We compared the capabilities of endoscopic discectomy with microsurgical methods, and concluded that the endoscopic method is sufficient to perform any movement inside the surgical field that is microscopically possible. It is also possible to perform any type of spinal cord decompression, with better visualization provided by the endoscope. Conclusions: We conclude that endoscopic microdiscectomy is a good and reliable alternative, with better outcomes and more efficient usage of the approach space.

Keywords: Herniated disc; Endoscopy; Spine; Surgery.

RESUMO

Objetivo: O desenvolvimento da cirurgia minimamente invasiva da coluna vertebral leva-nos a refletir sobre a eficiência de novos métodos e os mais antigos. No caso da cirurgia endoscópica da coluna, sempre buscamos comparar nossos resultados com técnicas novas com os de técnicas microcirúrgicas antigas e confiáveis. Infelizmente, há poucos estudos confiáveis que medem os acessos endoscópicos e microcirúrgicos. Decidimos, portanto, comparar nossos resultados de tratamento com aqueles que consideramos os melhores e mais completos estudos encontrados. Além disso, não encontramos experiência ilustrada na usabilidade dos métodos endoscópicos. Assim sendo, analisamos cada etapa da técnica utilizada, de acordo com a experiência em discectomia microcirúrgica. Métodos: Comparamos nossos dois anos de experiência no tratamento de 183 pacientes com hérnias de disco lombar utilizando técnica endoscópica com os dados da literatura sobre métodos microcirúrgicos minimamente invasivos. Resultados: Nosso grupo atingiu resultados bons e excelentes em 92,9% dos casos (170 pacientes) em comparação com 90% relatados na literatura. Comparamos os recursos do acesso por discectomia endoscópica e dos métodos microcirúrgicos e concluímos que o método endoscópico é suficiente para realizar qualquer movimento dentro do campo cirúrgico que seria microscopicamente possível. É possível fazer qualquer tipo de descompressão da medula espinal com melhor visualização fornecida pelo endoscópio. Conclusões: Concluímos que a microdiscectomia por acesso endoscópico é uma alternativa boa e confiável, com resultados melhores e uso mais eficiente do espaço de abordagem.

Descritores: Hérnia de disco; Endoscopia; Coluna espinhal; Cirurgia.

RESUMEN

Objetivo: El desarrollo de la cirugía mínimamente invasiva de la columna nos lleva a reflexionar sobre la eficiencia de los nuevos métodos y los más antiguos. En el caso de la cirugía endoscópica de la columna, siempre buscamos comparar nuestros resultados con técnicas nuevas con los de técnicas microquirúrgicas antiguas y confiables. Desafortunadamente, hay pocos estudios confiables que miden los accesos endoscópicos y microquirúrgicos. Decidimos, por lo tanto, comparar nuestros resultados de tratamiento con aquellos que consideramos los mejores y más completos estudios encontrados. Además, no encontramos experiencia ilustrada sobre la usabilidad de los métodos endoscópicos. Por lo tanto, analizamos cada etapa de la técnica utilizada, de acuerdo a la experiencia en discectomía microquirúrgica. Métodos: Comparamos nuestros años de experiencia en el tratamiento de 183 pacientes con hernias de disco lumbar utilizando la técnica endoscópica con los datos de la literatura sobre los métodos microquirúrgicos mínimamente invasivos. Resultados: Nuestro grupo

Study conducted at the neurosurgical department of the Neurology Research Center in Moscow.
Correspondence: Neurology Research Center of the Russian Academy of Sciences, Department of Neurosurgery. 80 Volokolamskoe Avenue, Moscow 125367 - Artem Gushcha – agou@endospine.ru

Received on 07/05/2017, accepted on 07/26/2017

http://dx.doi.org/10.1590/S1808-185120171603182333

alcanzó resultados buenos y excelentes en el 92,9% de los casos (170 pacientes) en comparación con los 90% reportados en la literatura. Comparamos los recursos del acceso por discectomía endoscópica y de los métodos microquirúrgicos y concluimos que el método endoscópico es suficiente para realizar cualquier movimiento dentro del campo quirúrgico que sería microscópicamente posible. Es posible realizar cualquier tipo de descompresión de la médula espinal con la mejor visualización proporcionada por el endoscopio. Conclusiones: Concluimos que la microdiscectomía por acceso endoscópico es una alternativa buena y confiable, con resultados mejores y un uso más eficiente del espacio de abordaje.

Descriptores: Hernia de disco; Endoscopía; Columna espinal; Cirugía.

INTRODUCTION

According to current data from the WHO, 80-83% of adults worldwide have lumbar disc herniations. Given that most of these are working, middle aged-people, and that this disease prevents them from working, finding the most effective method of treatment is very important to mitigate this social problem.

There is no objective data as to which surgical method should be used, and why. Most neurosurgeons worldwide currently use the more common approaches, despite their high level of invasiveness.

According to the North American Spine Society (NASS), an operation is considered minimally invasive if it involves a smaller skin incision. But using a smaller incision does not, in most cases, correlate with soft tissue trauma inside the surgical wound, and certainly has nothing to do with damage to the bony structures. This latter fact is of primary importance when it comes to maintaining the structural mechanical stability of the spine after surgery.

Actually, all existing surgical procedures cause some damage to the mechanical structures of the spine, and there should be a good balance between performing an efficient operation (relieving the patient's pain) and minimizing operative trauma. Thus, making the most of an existing surgical approach to the spine is essential. Historically the best "gold standard" method is microsurgical discectomy. Indeed, this method enables any pathology within the vertebral canal to be removed, while affording the best visualization and comfort for the operating surgeon. On the other hand, it makes poor usage of the approach space. It can be compared with flashlight cone of light with an incision that limits the movements inside the cone. This effect comprises of necessity to avoid instruments countering and shading point of view. Positioning the endoscope inside the wound gives the effect of "eye inside", sacrificing the 3D binocular view.

Some studies have confirmed that microsurgical approaches cause more damage to the soft tissues.[1] According to the same study, it was noted that this technique causes a significant increase in the number of undesirable dural tears. This occurs due to limitations in the use of the minimally invasive retractor, significantly reducing the convenience for the surgeon and thereby reducing the quality of the surgical operation. Therefore, for the comparison group, the "open" method of herniated intervertebral disc removal was chosen as the most effective and reliable method to achieve the surgical objective.

For the endoscopic method of herniated intervertebral disc removal, the use of a tubular distractor with endoscopic assistance was chosen. This method was first used in 2003, by the company Medtronik (Metr'X system), but it was perfected thanks to Ryang et al.[2] in 2007. This is not a purely endoscopic method. Actually there is no suitable classification of endoscopic methods, besides that of the American Medical Organization, which divides all existing approaches into four fundamentally different techniques:

A. Percutaneous - the operation is performed by instruments that directly pass through the skin under X-ray control or by any other kind of indirect visualization.
B. Endoscopic - the operation is performed through the working channel in the endoscope.
C. Minimally invasive - the surgeon operates under the control of vision, and for the approach, any distractors can be used (tubular or other) to reduce the surgical effect on the surrounding soft tissue. Visualization is performed using a microscope or endoscope.
D. Open - the surgeon operates under direct vision of the surgical wound. It is performed through an open incision. This access includes removal of bone and ligaments in the area of surgical interest.

According to this classification, this method is minimally invasive with video-assistance.

The main technical disadvantage compared with the operating microscope was, and still is, the lack of a three-dimensional vision of structures in the access area. In 2008, we performed a detailed comparison of endoscopic and microsurgical removal of disc herniations,[3] which showed no difference in the clinical outcome of the operation, but with earlier recovery of patients and a significant improvement in their quality of life after endoscopic discectomy. Over the next ten years, the development of endoscopic technology has led to the emergence of more advanced methods, but still there is no detailed analysis of their effectiveness in the literature.

METHODS

Our study included 956 patients operated during past 10 years in our clinic (from 2007 to 2016). For the comparison, we used data from an article by Koebbe et al.,[4] which was published in the journal Neurosurgical Focus, in 2002. This study was selected as it included the largest known group of patients - 3000 patients with herniated intervertebral discs of the lumbosacral spine. The comparison was made based on the clinical effect of the operation, using the MacNab scale (Table 1). The table shows the compliance of the symptoms with the MacNab criteria. The literature indicates that the method is effective if a good to excellent result is achieved using the MacNab scale. In this case, the effectiveness of the method can be measured as a sum of good and excellent results, expressed as a percentage.[4]

The study included patients aged from 20 to 69 years with radicular pain syndrome that lasted more than 4 weeks after ineffective conservative treatment. The diagnosis was confirmed by MRI study. We excluded patients with repeated operations on the spine at the same level, and patients with confirmed spinal instability or hypermobility of this spinal segment. Patients with spinal canal stenosis and/or spondylolisthesis were also excluded. All patients in the group underwent a full neurological examination before the operation, after the operation, and 6 months after the operation. The effectiveness according to the MacNab scale was measured accordingly.

There were 956 patients, 507 men and 449 women, with a median age of 38 years.

Surgical Technique

In past years, this method with tubular distractor and endoscopic assistance has become the routine method, and this operation is performed in all cases with lumbar disc herniation.

Anesthesia and patient positioning

All operations were performed using general anesthesia. A chest-knee position was preferred, to reduce intraoperative hemorrhage from the epidural veins,[5] to reduce the necessary resection of bone

Table 1. MacNab scale.

Results	Symptoms
Excellent	complete disappearance of symptoms
Good	some pain persisted by patient discharge
Average	some pain persisted by discharge but disappeared within one to four months of the operation
Poor	disc herniation reappeared, requiring revision surgery

structures during the approach due to flexing of the spine, and to maximize intralaminar space.

The first stage of the operation was fluoroscopic control at the intervention site. A sterile needle was used for intramuscular injection. A lot of information can be obtained by the position of the needle, which can be decisive for the success of the operation (Figure 1).

First we need to position the needle strictly perpendicular to the patient's skin as we obtain an approach vector to plan the skin incision. Using fluoroscopic vision, the needle is positioned in the direction of the desired intervertebral disc. After clarifying the spinal level using x-ray, the position of the intervertebral disc relative to the skin incision is noted. If, at the same time, the lamina is visualized on the approach plane, it is advisable to displace the center of the incision somewhat caudally, to better visualize the yellow ligament and to be able to work more comfortably in the intralaminar space.

We also consider it necessary, at this stage, to position the port properly in relation to bone structures, as any excessive damage to these structures can lead to postoperative mechanical instability. Thus we attempt to minimize damage to intervertebral joint by sacrificing the edge of the underlying lamina.

A skin incision is performed 0.5 cm lateral to the middle line (Figure 2a), and a linear incision is performed in the muscle aponeurosis. A tubular distractor is then positioned in the desired intervertebral space using the muscle-puncturing technique, and is fixed to the operating table, using the holder (Figure 2b).

The intralaminar space is freed from the soft tissues, and the yellow ligament is opened. We recommend opening the yellow ligament using a blunt instrument due to the lack of 3D and lack of wound-depth perception, creating a high probability of undesired durotomy when the yellow ligament is opened with a sharp instrument. After partial resection of the yellow ligament, we consider it most appropriate to visualize the site of the spinal nerve root. In this case, the mechanism of turning the endoscope over the port helps to visualize the areas behind the intervertebral joint and prevent excessive damage to the bony structures (Figure 3).

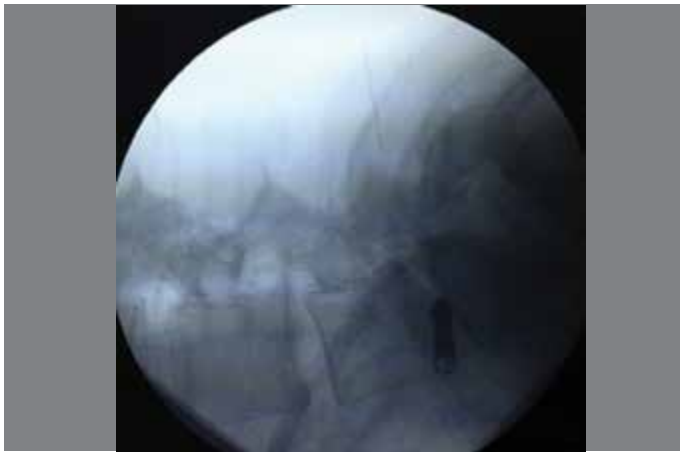

Figure 1. Skin incision positioning under fluoroscopic control.

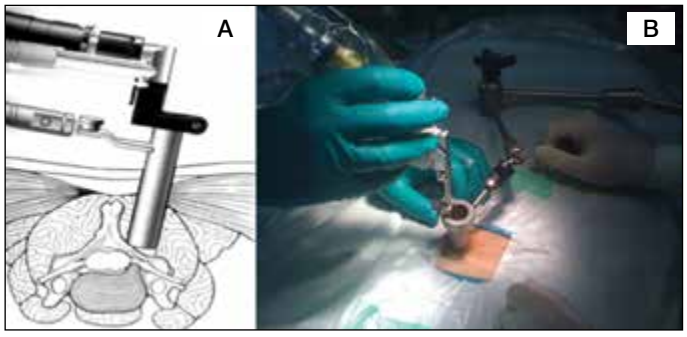

Figure 2. Positioning and fixing of endoscopic port.

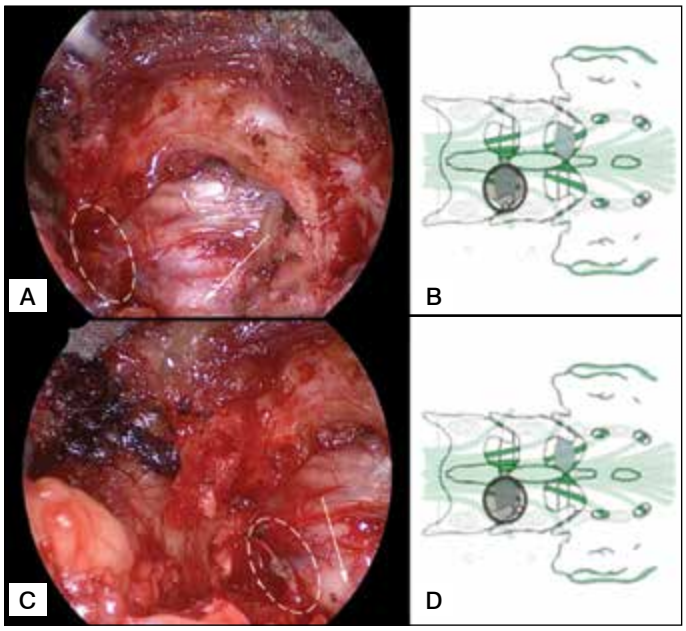

Figure 3. Point of view change during endoscope turning. A – white line is the zone of interest with an arrow showing the nerve root. B – schematic of an endoscope position. C – operating field view after endoscope turned counter-clockwise with a schematic view in D.

After nerve displacement, the herniation of the intervertebral disc is dissected and removed. Precise attention should be paid to hemostasis throughout the operation, as excessive bleeding is undesirable and limits visualization. In our experience, aggressive removal of the disc herniation without proper dissection usually causes damage to the ventral veins, which may result in significant bleeding and even lead the surgeon to switch back to microsurgery. Guided by the main goal of surgical intervention – to eliminate compression on the nerve root, resulting in radicular pain relief – it is not always necessary to remove the ventral osteophyte. But we always perform opening and removal of the posterior longitudinal ligament and foraminotomy. The first is performed due to the possibility of the existence of a disc herniation fragment just below the ligament, with possible extrusion of the nerve root shortly after the operation. The second, foraminotomy, is performed to allow for the nerve tissue swelling that occurs after any operation. In our opinion, having additional space around the nerve root results in a better early post-op period. Lastly, we apply excessive hydraulic pressure inside the disc by inserting saline inside the disc. This excessive pressure mimics pressure on the intervertebral disc after verticalization and prevents the recurrence of early disc herniation. Lastly, we did not perform disc curettage in any case, because according to the literature, this procedure carries a high risk of spondylodiscitis.

The opinion number of the ethics committee Intervertebral Disc Displacement (Tree Number(s): C05.116.900.307, C23.300.707.952 MeSH Unique ID: D007405), Diskectomy (Tree Number(s): E04.555.200 MeSH Unique ID: D017586), Neuroendoscopy (Tree Number(s): E01.370.376.525, E01.370.388.250.700, E04.502.250.700, E04.525.562 MeSH Unique ID: D044583)

RESULTS

In ten-year period from 2007 to 2016, 956 patients with lumbar herniated discs were operated on (Table 2).

The neurological status of patients before the operation varied according to the intensity of the radicular pain syndrome and the duration of the disease. Immediately after the operation, the majority of patients had complete regression of radicular pain syndrome. All patients were subjected to the same restrictions on activity - restriction

Table 2. Patients and disc relapses by year.

Year	2007	2008	2009	2010	2011	2012	2013	2014	2015	2016
Patients	9	34	52	49	55	95	94	175	190	203
Relapses	0	0	1	0	1	0	1	1	2	3

of axial loads and compulsory wearing of an orthopedic lumbar brace for one month after the operation.

Of the 956 patients in our group there were 9 disc herniation relapses (0.94%) and these patients were reoperated. Twenty-four patients experienced prolonged pain for a month or more after discharge, and were classified as average results by the MacNab scale (2.5%). In 38 cases (3.97%), radicular pain was observed during the hospital stay and fully disappeared within a month after the operation, requiring prolonged conservative treatment. These patients were considered as having an average result too. In 58 (6.07%) patients, we observed radicular pain in the same dermatome as before the operation, which fully regressed in postoperative day 1. The remaining 827 patients (86.5%) had complete disappearance of all symptoms and returned to normal life soon after discharge from hospital. Thus, the efficiency of the endoscopic method was achieved in 885 cases 92.57%. In the comparison group, based on the study of Koebbe et al.,[4] excellent and good results were 90%, the incidence of complications was 2% (damage to the dural sac and damage to the nerve roots). The rate of reoperations was 5%, due to recurrence of the herniation.

During this work, we compared the technical characteristics of endoscopic discectomy and the usability of this method compared to the microsurgical technique. It was noted that with the endoscopic method, it is possible to use standard microsurgical instruments, and due to the technical possibility of rotation of the endoscope around the port, we assume that endoscopic discectomy is more efficient in using the approach space during the procedure.

DISCUSSION

The analysis of the results of herniated disc removal using the portal endoscopic method at 6 postoperative months showed that this technique is highly effective and less traumatic. According to our data, the effectiveness of portal endoscopic microdiscectomy for the removal of herniated intervertebral discs is 92.57%, while in microsurgical discectomy it was 90%, according to the literature.[4]

The most significant complication of both types of surgery was relapse of herniated intervertebral discs. In the first group of patients, relapse occurred in 1.1% of cases, and in the second group, in 5% of cases. Similar results may be associated with more significant aggression during surgical intervention and destabilization of the segment in the postoperative period, followed by the development of a disc herniation recurrence in the operated segment.

In 1.1% of cases with endoscopic microdiscectomy, there was damage to the dura mater, which did not lead to any symptoms. According to Koebbe et al.,[4] shell damage occurred in 2% of cases.

Analysis of the technical capabilities of endoscopic microdiscectomy showed the possibility of using all standard microsurgical instruments during the operation without shading the visibility of the surgical intervention zone. Furthermore, the endoscopic approach significantly increases the efficiency of approach space usage.

Considering the low traumatism of access, less intensity bleeding was noted throughout the operation. However, the rate of use of standard bipolar coagulation was lower than for microsurgical coagulation due to the limited possibility of changing the instrument angle. We noted that the use of other methods of hemostasis, such as hemostatic sponge Spongostan and SurgiFlo, was more effective than bipolar coagulation in most cases.

CONCLUSION

Based on this study, it was concluded that endoscopic discectomy is more effective when compared with microsurgical techniques. Considering that this method is not inferior to the microsurgical method in its technical characteristics and capabilities, this technology can be used instead of the standard procedure, for the removal of herniated intervertebral discs. The technical capabilities of the method also allow for wide decompression of the nerve structures during surgery, which can be used to treat degenerative stenosis of the spinal canal in future.

All authors declare no potential conflict of interest related to this article.

CONTRIBUTION OF THE AUTHORS: Each author made significant individual contributions to this manuscript. SA, AK, AG performed the surgery and patient follow-up. They were also responsible for the concept of this article, and performed the evaluation and statistical analysis.

REFERENCES

1. Dasenbrock HH, Juraschek SP, Schultz LR, Witham TF, Sciubba DM, Wolinsky JP, et al. The efficacy of minimally invasive discectomy compared with open discectomy: a meta-analysis of prospective randomized controlled trials. J Neurosurg Spine. 2012;16(5):452-62.
2. Ryang YM, Oertel MF, Mayfrank L, Gilsbach JM, Rohde V. Transmuscular trocar technique - minimal access spine surgery for far lateral lumbar disc herniations. Minim Invasive Neurosurg. 2007;50(5):304-7.
3. Shevelev IN, Goushcha AO, Konovalov NA, Arestov SO. Destandau Endoscopic Discectomy in Patients with Lumbar Intervertebral Disc Hernia. Hirurgia Pozvonocnika. 2008;(1):51–7.
4. Koebbe CJ, Maroon JC, Abla A, El-Kadi H, Bost J. Lumbar microdiscectomy: a historical perspective and current technical considerations. Neurosurg Focus. 2002;13(2):E3.
5. Rigamonti A, Gemma M, Rocca A, Messina M, Bignami E, Beretta L. Prone versus knee-chest position for microdiscectomy: a prospective randomized study of intra-abdominal pressure and intraoperative bleeding. Spine (Phila Pa 1976). 2005;30(17):1918-23.

EFFECT OF PULSED ELECTROMAGNETIC FIELD ON THE CONSOLIDATION OF POSTEROLATERAL ARTHRODESES IN THE LUMBOSACRAL SPINE: A PROSPECTIVE, DOUBLE-BLIND, RANDOMIZED STUDY

EFEITO DO CAMPO ELETROMAGNÉTICO PULSADO NA CONSOLIDAÇÃO DAS ARTRODESES POSTEROLATERAIS LOMBOSSACRAS: ESTUDO PROSPECTIVO, DUPLO-CEGO E RANDOMIZADO

EFECTO DEL CAMPO ELECTROMAGNÉTICO PULSADO EN LA CONSOLIDACIÓN DE ARTRODESIS POSTEROLATERALES EN LA COLUMNA LUMBOSACRAL: ESTUDIO PROSPECTIVO, DOBLE CIEGO, RANDOMIZADO

Marcelo Italo Risso Neto[1,2], Guilherme Rebechi Zuiani[1,2], Paulo Tadeu Maia Cavali[1,2], Ivan Guidolin Veiga[1], Wagner Pasqualini[1], Augusto Celso Scarparo Amato Filho[3], Alberto Cliquet Júnior[1], Elcio Landim[1,2], João Batista de Miranda[1]

1. Universidade Estadual de Campinas, Faculdade de Ciências Médicas, Department of Orthopedics and Traumatology, Spine Surgery Division, Campinas, SP, Brazil.
2. Hospital Alemão Oswaldo Cruz, São Paulo, SP, Brazil.
3. Universidade Estadual de Campinas, Faculdade de Ciências Médicas, Department of Radiology, Campinas, SP, Brazil.

ABSTRACT

Objective: To assess the effect of pulsed electromagnetic field (PEMF) on the consolidation of instrumented lumbar posterolateral arthrodeses in patients who have been surgically treated for degenerative spine disease. Methods: Forty cases were recruited from 163 consecutive patients undergoing lumbar arthrodesis at the same center. The patients were randomized into two groups of 20 patients: Active Group, who were exposed to PEMF for 4 hours a day for 90 days after surgery, and Inactive Group, who received an identical device, with the same instructions for use but without the ability to generate PEMF. The patients underwent computed tomography scans at 45, 90, 180 and 360 days after surgery to check for the occurrence of arthrodesis at each operated spinal level. Results: In the course of the study, two patients were excluded from each group. There were no significant differences between the groups with respect to age, gender, smoking habit, or the number of vertebral levels included in the arthrodesis. The percentage of consolidation of the vertebral levels increased at 90, 180 and 360 days compared to 45 days ($p<0.001$) in both groups. The Active Group had a 276% greater chance of consolidation in the vertebral levels (OR = 3.76; 95% CI: 1.39-10.20), regardless of the time of evaluation. Patients in the Active Group presented 16% more consolidation than patients in the inactive group ($p=0.018$). Conclusions: Post-operative exposure to PEMF following instrumented arthrodesis of the lumbar spine for degenerative spine disease increased consolidation in the first year after surgery.

Keywords: Randomized controlled trials as topic; Spinal fusion; Spine; Electromagnetic fields; Arthrodesis.

RESUMO

Objetivo: Avaliar o efeito do campo eletromagnético pulsado (CEMP) na consolidação de artrodeses posterolaterais lombares instrumentadas em pacientes que foram tratados cirurgicamente de doença degenerativa da coluna vertebral. Métodos: Quarenta casos foram recrutados de 163 pacientes consecutivos submetidos à artrodese lombar no mesmo centro. Os pacientes foram randomizados em dois grupos de 20 pacientes: Grupo Ativo, que foi exposto a CEMP por 4 horas por dia durante 90 dias após a cirurgia e Grupo Inativo, que recebeu um dispositivo idêntico, com as mesmas instruções de uso, mas sem a capacidade de gerar CEMP. Os pacientes foram submetidos a exames de tomografia computadorizada aos 45, 90, 180 e 360 dias após a cirurgia para verificar a ocorrência de artrodese em cada nível espinhal operado. Resultados: No decorrer do estudo, dois pacientes foram excluídos de cada grupo. Não houve diferenças significativas entre os grupos com relação à idade, sexo, tabagismo ou número de níveis vertebrais incluídos na artrodese. A percentagem de consolidação dos níveis vertebrais aumentou aos 90, 180 e 360 dias em comparação com 45 dias ($p < 0,001$) em ambos os grupos. O Grupo Ativo teve uma chance de consolidação 276% maior nos níveis vertebrais (OR = 3,76; IC 95%: 1,39-10,20), independentemente do momento da avaliação. Os pacientes do Grupo Ativo apresentaram 16% mais consolidação do que os pacientes no grupo inativo ($p = 0,018$). Conclusões: A exposição pós-operatória ao CEMP após artrodese instrumentada da coluna lombar na doença degenerativa da coluna vertebral aumentou a consolidação no primeiro ano após a cirurgia.

Descritores: Ensaios clínicos controlados aleatórios como assunto; Fusão vertebral; Coluna vertebral; Campos eletromagnéticos; Artrodese.

RESUMEN

Objetivo: Evaluar el efecto del campo electromagnético pulsado (CEMP) en la consolidación de la artrodesis posterolateral lumbar instrumentada en pacientes tratados quirúrgicamente por enfermedad degenerativa de la columna vertebral. Métodos: Cuarenta casos fueron

Work conducted at Universidade Estadual de Campinas, Faculdade de Ciências Médicas, Department of Orthopedics and Traumatology, Spine Surgery Division, Campinas, SP, Brazil.
Correspondence: Departamento de Ortopedia e Traumatologia, Área de Cirurgia da Coluna, Faculdade de Ciências Médicas, Unicamp. Rua Tessália Vieira de Camargo, 126 Cidade Universitária "Zeferino Vaz", Campinas, SP, Brazil. 13083-887. mrisso@mpc.com.br

Received on 12/18/2016, accepted on 05/05/2017

http://dx.doi.org/10.1590/S1808-185120171603173661

reclutados de 163 pacientes consecutivos sometidos a artrodesis lumbar en el mismo centro. Los pacientes fueron asignados al azar a dos grupos de 20 pacientes: Grupo Activo, que fue expuesto a CEMP durante 4 horas al día durante 90 días después de la cirugía y Grupo Inactivo, que recibió un dispositivo idéntico, con las mismas instrucciones de uso pero sin la capacidad de generar CEMP. Los pacientes fueron sometidos a tomografía computarizada a los 45, 90, 180 y 360 días después de la cirugía para comprobar la presencia de artrodesis en cada nivel operado de la columna. Resultados: En el curso del estudio, dos pacientes fueron excluidos de cada grupo. No hubo diferencias significativas entre los grupos con respecto a la edad, el sexo, el tabaquismo o el número de niveles vertebrales incluidos en la artrodesis. El porcentaje de consolidación de los niveles vertebrales aumentó a los 90, 180 y 360 días en comparación con 45 días (p < 0,001) en ambos grupos. El Grupo Activo tenía una probabilidad 276% mayor de consolidación en los niveles vertebrales (OR = 3,76; IC del 95%: 1,39-10,20), independientemente del momento de la evaluación. Los pacientes del Grupo Activo presentaron 16% más de consolidación que los pacientes del Grupo Inactivo (p = 0,018). Conclusiones: La exposición postoperatoria a CEMP después de la artrodesis instrumentada de la columna lumbar en la enfermedad degenerativa de la columna vertebral aumentó la consolidación en el primer año después de la cirugía.

Descriptores: Ensayos clínicos controlados aleatorios como asunto; Fusión vertebral; Columna vertebral; Campos electromagnéticos; Artrodesis.

INTRODUCTION

Lumbar arthrodesis has been widely indicated and performed for the treatment of lumbar diseases with several causes, particularly in the conservative treatment of refractory degenerative diseases.[1-3] The most common degenerative changes arise from disc injury, which can manifest as interbody arthrosis and disc protrusion and extrusion, and are associated with facet arthrosis, ligament hypertrophy and intervertebral instability. When symptoms arising from these degenerative changes do not respond to conservative treatments, surgical procedures are indicated. In certain cases, where there is clinical instability or instability resulting from the decompression of neural structures during surgery, arthrodesis[1,4] is indicated.

Arthrodesis suppresses physiological and pathological movements in the treated intervertebral joints because bone growth between these structures will fuse them rigidly and definitively with a bone bridge.[5,6] Lumbar arthrodeses can be performed between the vertebral bodies (anterior or interbody) or between the elements that form the vertebral arch (posterior or posterolateral), i.e., the laminae, transverse processes and zygapophyseal joints. Posterolateral arthrodesis is the most widespread treatment for degenerative lumbar spine diseases.[7]

The literature is inconsistent in relation to the techniques used in lumbar spinal arthrodesis,[1,8] especially in regard to the use of instrumentation[9-11] and the need for combined interbody and posterolateral arthrodesis.[1,5,6] Theoretically, interbody arthrodesis is advantageous due to an increased fusion surface area and the possibility of grafting in an area with better vascular supply and compressive load action.[12] However, this modality causes greater morbidity, is more expensive, and does not improve long-term prognosis.[1,13]

Regarding the use of instrumentation in lumbar arthrodesis, reports indicate that the application of rigid pedicle fixation increases the fusion rates of posterolateral lumbar arthrodeses and that the success of consolidation in arthrodesis is related to better functional results in the long term.[14]

The main advantage of posterior arthrodesis is that it is less invasive because it avoids an anterior access or interbody approach through the vertebral canal, which is characterized by manipulation of nervous tissue. Studies indicate that pedicular instrumentation increases the rigidity of the fusion and optimizes the rate of arthrodesis consolidation.[10] However, studies show that when it is performed in isolation, posterior arthrodesis presents a greater pseudarthrosis rate,[13] which is the main cause of post-operative lumbar pain and surgical revision.[15]

The bone grafting technique also influences the consolidation of arthrodeses and is related to surgical morbidity. The literature attributes the best arthrodesis consolidation success rates to the use of iliac autograft, but this approach has a higher morbidity.[16,17] The use of autograft obtained from the site of decompression offers consolidation rates equivalent to those of iliac autografts when the arthrodesis involves one or two levels.[12,17-19]

Several methods are described to optimize posterior intervertebral fusion, such as electrical stimuli application,[20-22] the use of autologous growth factors and the use of recombinant proteins with osteoinductive potential (rhBMP).[22]

Electrical stimulation results in bone consolidation via mechanisms related to the increased activity of osteoblasts and osteocytes. Electrical stimulation can be applied directly or indirectly, with indirect electrical stimulation being generated from a pulsed electromagnetic field (PEMF).[22]

The use of a PEMF was found to be effective in studies that evaluated bone consolidation in long bone fractures, cervical interbody arthrodesis, and interbody arthrodesis associated with posterolateral lumbar arthrodesis.[2,3] This application is based on the fact that the bone tissue responds when exposed to the electrical current. Specifically, electrical stimulation promotes bone vascularization, stimulates the migration of osteoblasts, and induces the synthesis of bone matrix and its mineralization.[2] The use of electromagnetic stimulus generates an induced electrical current that stimulates osteogenesis. This technique is non-invasive and non-radioactive and shows no evidence of causing cell damage.[2,23]

There is a lack of studies in the literature evaluating the effect of the pulsed electromagnetic field on lumbar posterolateral arthrodesis, and there are no controlled studies in this specific group of patients. In addition, existing studies evaluating the consolidation of lumbar arthrodeses have used diverse and poorly reproducible methods to access the consolidation status of arthrodeses, without adequate periodicity to interpret the evolution of the consolidation process.

New studies that aim to evaluate, in a standardized and more reproducible way, the consolidation process of lumbar and lumbosacral posterolateral arthrodesis under the effect of the pulsed electromagnetic field, are therefore justified.

The objective of the present study was to assess the effect of a PEMF on the consolidation rate of lumbar posterolateral instrumented arthrodesis with pedicular screws in patients undergoing surgical intervention for degenerative lumbar spine disease.

MATERIALS AND METHODS

The study was approved by the Research Ethics Committee of Campinas State University (Universidade Estadual de Campinas – UNICAMP) under opinion no. 856/2009, and written informed consent was obtained from each subject. All procedures followed the criteria established by Resolution no. 196/96 of the National Health Council, in force at the time.

A randomized, prospective, double-blind, controlled study was conducted at the Spinal Surgery Unit, Department of Orthopedics and Traumatology, School of Medical Sciences, Campinas State University (Universidade Estadual de Campinas – UNICAMP).

A pre-established sample of 40 patients was randomized into two groups. A total of 163 consecutive patients undergoing spinal surgery between March 2010 and March 2013 at the Spinal Surgery Unit, Department of Orthopedics and Traumatology, School of Medical Sciences, UNICAMP, were considered. Of these, 98 met the inclusion criteria and did not present any exclusion criteria. On the date of the first outpatient consultation, the patients were invited to participate in the study in the post-operative period. Of these patients, 58 refused to participate in the study and 40 agreed to participate after being informed of the risks and potential benefits by researchers. These patients then

signed a free and informed consent form. When the targeted sample size of 40 volunteers was reached (which occurred with the agreement of the 98th consecutive patient invited), recruitment ceased.

These patients were operated under the same technique by two of the three specialized spine surgeons of the Spine Surgery Unit, and the same rehabilitation protocols were followed for all cases.

Inclusion criteria

The inclusion criteria were as follows: (I) older than 20 years; (II) undergoing posterolateral lumbar or lumbosacral arthrodesis performed with pedicular screws and autograft harvested from the decompression site; and (III) an indication for treatment of degenerative spinal disease.

Exclusion criteria

The exclusion criteria were as follows: (I) use of a pacemaker, defibrillator, electrical stimulation implant, or cochlear implant; (II) history of invasive spinal procedure or spinal infection or tumor; (III) use of an autograft harvested from a site other than the lumbar spine; (IV) use of a heterograft or bone replacements; and (V) use of BMP or devices for interbody arthrodesis. Pregnant women or women intending to become pregnant in the 12 months of follow-up were also excluded, although there is no direct evidence that PEMF affects embryonic or fetal development.

Population

The pre-established sample size was 40 individuals, who were randomized into two groups of equal size: the Active Group, which received a PEMF-emitting device, and the Inactive Group, which received an identical device but without the ability to emit PEMF. Among the patients who were eligible to participate in the study, all were invited to participate until 40 individuals were obtained, after which the patients were randomized. Each patient drew a number for participation in the study, and received a PEMF emitting device (or an inactive device) for daily home use, according to the established protocol.

Exposure to a PEMF protocol

A total of 20 PEMF-emitting devices (active) and 20 devices incapable of emitting PEMF (inactive) but otherwise identical, were randomly allocated to the patients. The patients were instructed to use the device (Spinal Stim, Orthofix Inc., McKinney, TX, USA) for four hours daily for 90 consecutive days, totaling 360 hours. Use of the device was started between the third and fourth post-operative week. At the end of the period of use of the device, the device memory was read to confirm the use time and regularity of each individual. The minimum acceptable use was 300 hours over 100 days, or until the time of tomographic consolidation assessment in cases where this occurred before 100 days.

The researchers involved in the study had no knowledge of which patients were in the Active Group and which were in the Inactive Group until the end of the follow-up of the last patient.

Assessment of arthrodesis consolidation

The assessment of arthrodesis consolidation during the study was conducted using computed tomography (CT) scans. Each patient underwent four CT scans in a 64-channel device with multi-slice volume acquisition in the axial plane[24] at the following established intervals: 45, 90, 180 and 360 days after the initiation of the use of the PEMF-emitting device.

The tomographic images, which included the entire arthrodesis area, were reconstructed with bone window imaging in the sagittal and oblique coronal planes[25] for each vertebral unit to be studied. Arya Pixeon© version 1.5.5 software was used for this analysis. We defined the oblique coronal plane as the plane perpendicular to the line that passes through the center of the intervertebral disk in the sagittal plane. The scans were analyzed systematically using high-resolution monitors with reconstructed images, adjusting the thickness to 3 mm for the oblique coronal plane for each operated level. (Figures 1, 2 and 3) After evaluation of this reconstruction plane, the analysis was supplemented by reconstructed images in the parasagittal plane, also with a thickness of 3 mm. The images were interpreted by a radiologist and an orthopedic spinal surgeon who did not participate in the surgeries of the study patients.



Figure 1. Tomographic image confirming L4-L5 solid unilateral arthrodesis.



Figure 2. Tomographic image confirming L4-L5 solid bilateral arthrodesis.

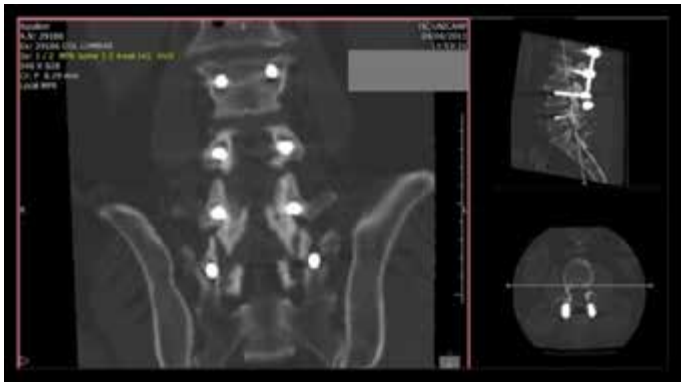

Figure 3. Tomographic image confirming absence of L4-L5 consolidation.

Each operated level was considered a unit and was classified as consolidated or not consolidated according to the tomographic interpretation criteria proposed in the literature.[25-30] The identification of continuity of trabecular bone between posterior elements of two adjacent vertebrae, either unilateral or bilateral, was considered consolidation.

Statistical analysis

Demographic characteristics were described using absolute and relative frequencies, and association was verified using the chi-square test or Fisher's exact test.[31] The comparison of consolidation time of the arthrodesis between groups was done using the log-rank test.[32]

The consolidation of each spinal level included in the surgery was described at each evaluation time (45, 90, 180 and 360 days), for each group, using absolute and relative frequencies, represented with line graphs.

The comparison of the percentages of consolidation between the groups and evaluation times was performed by generalized estimation equations (GEE) with Binomial marginal distribution and logit link function with a matrix of symmetrical component correlations between the evaluation times.[33]

The Bonferroni multiple comparisons test was performed to compare arthrodesis consolidation times between the groups.[34]

The tests were performed with a significance level of 5%.

Statistical analysis was performed using SPSS software, version 20.0.

RESULTS

Of the 40 individuals participating in the study, four were excluded, two from each group. In the Inactive Group, two patients were excluded during the study; one because they developed an infection on the 22nd day after surgery, and another who abandoned the study voluntarily after the second visit. In the Active Group, two patients were excluded after the end of the study because it was found, in the final report issued by the PEMF emitting device, that the device was used for less than the minimum time established.

Thus, 36 individuals (18 in each group) were considered in the analysis of the results. None of these patients presented any treatment-related complications in the follow-up of the study.

The patients' ages ranged between 24.2 and 83.4 years, and the mean ages in the Active and Inactive Groups were, respectively, 50.4 and 51 years. (Table 1) There was no significant difference between the groups with respect to gender or smoking. Considering the number of levels included in the arthrodesis, there were no significant differences between the groups when considering the patients who underwent arthrodesis of one or two levels and those who underwent arthrodesis of three or more levels. (Table 1)

Table 1. Description of patient characteristics according to group.

Variable	Group				Total		p
	Inactive (N = 18)		Active (N = 18)				
	n	%	n	%	n	%	
Age (years)							0.915*
Mean (SD)	51 (13.1)		50.4 (18.0)		50.7 (15.5)		
Median (min.; max.)	49.6 (29.1; 79.0)		47.5 (24.2; 83.6)		48.6 (24.2; 83.6)		
Gender							0.505
Female	10	55.6	8	44.4	18	50.0	
Male	8	44.4	10	55.6	18	50.0	
Levels affected							> 0.999
Less than 3	12	66.7	12	66.7	24	66.7	
3 or more	6	33.3	6	33.3	12	33.3	
Smoking							> 0.999**
Yes	16	88.9	16	88.9	32	88.9	
No	2	11.1	2	11.1	4	11.1	

Chi-square test; * Student's t-test; ** Fisher's exact test

Figure 4 and Table 2 show the occurrence of consolidation in each group over the evaluation time. The observed data suggest an increase in the percentage of consolidation throughout the follow-up for both groups of patients, with the rate of consolidation being greater in the Active Group. Table 2 shows that the times of assessment influenced the percentage of consolidation ($p < 0.001$), with the percentage of levels considered consolidated increasing over the assessment time; this effect was independent of group.

GEE analysis show that groups had the same behavior over the observed times ($p = 0.567$), groups are different in all assessment times ($p = 0.001$) and in both groups consolidation changed between assessment times ($p < 0.001$). Table 3 shows that the percentage of consolidation of vertebral levels increased over the assessment times, especially from 45 days to the l time points ($p < 0.001$). No significant increases were observed between 90 and 180 days ($p > 0.999$) or between 180 and 360 days ($p = 0.110$). Comparing both groups over one year, considering the consolidation of arthrodeses in each level operated, we found, using the Bonferroni method, that patients in the Active Group presented 16% more consolidation than patients in the Inactive Group ($p = 0.018$), independent of assessment time.

Patients in the Active Group presented a statistically higher percentage of consolidation, with a 276% greater chance of consolidation than patients in the Inactive Group (OR = 3.76; 95% CI: 1.39-10.20), regardless of the assessment time.

DISCUSSION

Lumbar arthrodesis is a routine procedure performed for the treatment of various degenerative diseases of the spine. Posterolateral arthrodesis, despite being widely used, can result in the incidence of pseudarthrosis, with rates ranging from 3% to 55%.[27] The wide variation in consolidation success rates found in the literature raises questions about which factors favorably or unfavorably influence success. Among these variables, we highlight the use of fixation,[10,29] the type of graft or bone substitute used,[12,18] associated interbody arthrodesis,[1,5,13] patient-related factors (e.g., nutritional status, bone mass, and smoking), and the extent of surgery. Many of these studies consider morbidity and complications related to each technique, in addition to successful consolidation. This variability makes lumbar lumbosacral and arthrodesis a large and complex field.

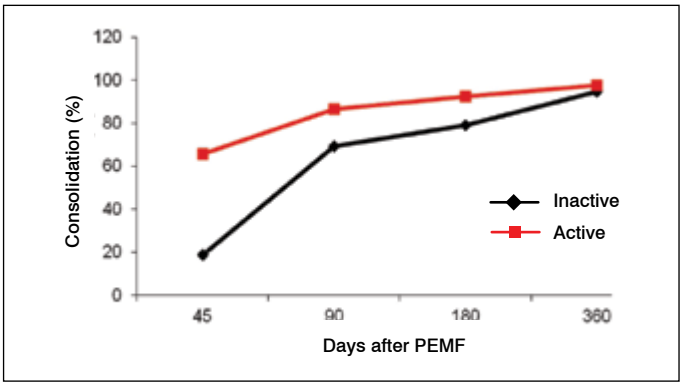

Figure 4. Percentage of consolidation of vertebral levels according to group and assessment time.

Table 2. Consolidation of vertebral levels according to group and assessment time.

Time	Inactive				Active				p
	Consolidated		Non-consolidated		Consolidated		Non-consolidated		
	n	%	n	%	n	%	n	%	
45	6	18.8	26	81.2	21	65.6	11	34.4	<0.001
90	27	69.2	12	30.8	32	86.5	5	13.5	0.071
180	30	78.9	8	21.1	37	92.5	3	7.5	0.086
360	36	94.7	3	5.3	39	97.5	1	2.5	0.610*

Chi-square test; * Fisher's exact test

Table 3. Result of multiple comparisons between assessment times for the consolidation rates between groups.

Group/Time	Comparison		Mean or percent difference	Standard error	df	p	CI (95%)	
							Lower	Upper
Both groups	45 days -	90 days	-36.0	7.3	1	< 0.001	-55.0	-17.0
	45 days -	180 days	-43.0	7.0	1	< 0.001	-61.0	-25.0
	45 days -	360 days	-51.0	6.8	1	< 0.001	-69.0	-33.0
	90 days -	180 days	-7.0	4.9	1	0.912	-20.0	6.0
	90 days -	360 days	-15.0	4.6	1	0.005	-28.0	-3.0
	180 days -	360 days	-8.0	3.6	1	0.124	-18.0	1.0
All times	Inactive -	Active	-16.0	7.0	1	0.018	-30.0	-3.0

Another point to be discussed is the methods used to assess the occurrence of fusion.[35] Studies using simple static radiography,[2,3,23] dynamic radiography,[36] computed tomography,[23,30] and clinical criteria, in particular the complaint of pain,[2] were found in the literature. In addition to the variety of methods, the interpretation of the results is occasionally subjective and has low reproducibility.[26,28]

The tomographic method with fine slices and volume acquisition was defined in recent studies as an option for assessment of the consolidation condition of lumbar arthrodesis.[2,35,37]

We adopted CT with volume acquisition to define the occurrence of arthrodesis, performing the assessment with high-resolution monitors and the latest software. This method is currently regarded as the best non-invasive technique for diagnosing pseudarthrosis of the spine.[28,35] Recent studies comparing the accuracy of CT with surgical exploration for the assessment of lumbar arthrodesis consolidation showed sensitivities of 53% to 63% and specificities of 78% to 86%.[18,35] In our study, we interpreted the presence or absence of fusion using the Glassman method,[24,30] to which we added the correction of the coronal plane at each level of arthrodesis to be studied.[25] The specific orientation of the coronal plane for each level of consolidation assessment makes the interpretation of the Glassman method clearer and more reproducible, especially at levels where there is a greater vertebral slope, as in the lumbosacral transition. The images were interpreted by two physicians who were experienced in the method, one of whom is a radiologist and the other an orthopedic spinal surgeon who was not involved in the surgical procedures.

A criticism to be raised in our methodology consists of exposing the patient to radiation to perform CT in the assessment of arthrodesis consolidation; however, we consider this risk justifiable, as it is the best noninvasive method available for this assessment.[25,26,28]

Iliac autografts are considered the gold standard in studies evaluating spinal arthrodesis, as they present the best osteogenic, osteoinductive, and osteoconductive characteristics.[16,38,39] However, their use can contribute to morbidity in the donor area, prolonging surgical time, increasing blood loss and the risk of infection, and causing post-surgical pain.[16,17,38,40] As iliac graft substitutes, the literature cites the use of autografts obtained from the site of decompression,[17,19] bone substitutes (e.g., bioceramics),[18] and recombinant morphogenetic protein (rBMP).[16]

All of the patients in this study received autologous grafting with grafts harvested from the decompression area. According to the literature, this technique is equivalent to iliac grafts in arthrodeses of up to two levels.[17,19,39] We had a statistically equivalent number of patients receiving arthrodeses of up to two levels and more than two levels in both groups. The arthrodesis bed was prepared with decortication of the entire available surface without the use of a high-speed burr.

The use of interbody arthrodesis to treat degenerative disease of the lumbar and lumbosacral spine has gradually become popularized since the 1980s.[27,41] The theoretical advantages of interbody arthrodesis are: a larger area for fusion, better vascular supply, and positioning of the graft in an area of compressive forces.[12,41] This method also allows the restoration of both lordosis and disc height, with possible favorable effects on sagittal balance, and size gains in the spinal canal and foramen resulting from indirect decompression of neural structures.[1,42]

Interbody arthrodesis can be performed via an anterior (ALIF - anterior lumbar interbody fusion), lateral (LLIF - lateral lumbar interbody fusion), transforaminal (TLIF - transforaminal lumbar interbody fusion) or posterior (PLIF - posterior lumbar interbody fusion) approach, with the latter two being the most common alternatives in our setting. These procedures carry a risk of higher morbidity and higher costs[5], but optimize arthrodesis consolidation rates according, to some studies.[13,27,43] However, recent studies question the value of combining interbody and posterolateral arthrodesis to treat degenerative disease of the lumbar and lumbosacral spine, especially in terms of its cost-benefit ratio. This conclusion was reached because this technique may not add clinical benefit or present greater fusion success in the long term, compared to instrumented posterolateral arthrodesis alone.[1,13,41,43-45]

Our experience confirms the most recent data from the literature, i.e. that posterolateral arthrodesis alone is still a good choice in the treatment of diseases of the lumbar and lumbosacral spine that have an indication for stabilization.

The ability of electricity to stimulate osteogenesis has been demonstrated in spinal surgeries since 1974.[46] Among the types of electrical stimulation studied as osteogenic techniques are direct current and current induced by a PEMF. Dwyer and Wickham[46] and Dwyer[47] were the first to report the use of electrical stimulation of spine. This group used an implanted device with direct current and showed an increased bone consolidation rate after arthrodesis surgery.

The first clinical study showing efficacy of a PEMF via an external, and therefore non-invasive, device was performed by Simmons[48] in 1985. This study involved 13 patients with pseudarthrosis after posterior interbody lumbar fusion (PLIF) surgery; 77% consolidation was reported, and no additional procedures were required. Since that time, several studies have been conducted with PEMF with differing results,[49,50] but all favorable to the effect of PEMF. In animal models, increased mineral bone density,[51] increased bone stiffness,[22,52] and more rapid incorporation of bone grafts were observed with the use of PEMF, but no significant improvement was found in the final consolidation rate.[21,23] In a prospective, double-blind, randomized clinical study, Mooney[50] observed a bone consolidation rate of 92% in interbody lumbar arthrodesis surgeries with the use of PEMF versus 65% in the control group. Bose[3] found a consolidation rate of 97.9% after posterolateral lumbar arthrodesis, but the study was performed without a control group. In a more recent study by Simmons et al.,[49] using PEMF was found to be an effective and non-invasive procedure for consolidation of pseudarthrodesis after posterolateral lumbar arthrodesis. Silver[2] retrospectively evaluated patients undergoing lumbar arthrodesis using PEMF, of whom 28 were subjected to posterolateral arthrodesis; a bone consolidation rate of 100% was reported. In another retrospective study, Marks[4] evaluated 61 patients undergoing lumbar arthrodesis, with 42 using the device with PEMF and 19 not using the device. The

consolidation rate in the group using PEMF was 97.6% versus 52.6% in the group that received no stimulation ($p<0.001$). None of the patients who received stimulation underwent posterolateral arthrodesis. A multicenter, prospective, randomized clinical trial was conducted to evaluate the use of PEMF in cervical arthrodesis. An acceleration of consolidation was observed with PEMF, with an increased consolidation rate at 6 months after surgery, but no statistically significant results were observed at 12 months.[53]

Our study aimed to evaluate the most widespread type of arthrodesis in our setting and the use of local autograft, which is a method with lower morbidity and surgical cost. We found that consolidation in the group using the PEMF generating device occurred earlier than in the control group, although there was a trend over the follow-up period for the consolidation rates to become closer to those of the control group. This information calls into question the hypothesis that PEMF is a determinant in the final evolution of the consolidation process. However, the observed radiological signs of consolidation earlier in the group receiving PEMF suggests that this group would have a reduction of complications related to fatigue of the implant or bone-implant interface because these events are less frequent after the consolidation of arthrodesis. However, evidence is still lacking as to whether the earlier consolidation of arthrodesis translates into real clinical and functional benefits.

The main positive aspects of our study were the fact that it was the only prospective, double-blind clinical study to evaluate the effect of electromagnetic stimulus on the consolidation of instrumented posterolateral arthrodeses. We also highlight the fact that we used computed tomography as a method of measuring consolidation, which according to the literature, is the best non-invasive method for this purpose. Performing serial computed tomography at specific times allowed us to verify the moments of occurrence of the consolidation. It should be noted that the main weakness of the study is that the small sample, which produced statistically significant data, did not allow us to evaluate the effect of the electromagnetic field in groups at risk for pseudoarthrosis such as diabetics, the elderly and smokers.

CONCLUSION

According to our results, the usage of PEMF in the post-operative period following instrumented arthrodesis of the lumbar spine in a heterogeneous group of patients with degenerative spine disease proved effective, increasing the rate of consolidation in the first post-operative year.

ACKNOWLEDGEMENTS

We would like to acknowledge Sylvio Mistro Neto, Roberto Rossanez and Alexandre Jaccard for their assistance with the literature search and for organizational assistance.

Administrative costs and electromagnetic field devices were funded by convention number 4411 established by FUNCAMP - Fundação de Desenvolvimento da Unicamp e Orthofix do Brasil Ltda.

All authors declare no potential conflict of interest related to this article.

CONTRIBUTION OF THE AUTHORS: MIRN was responsible for planning the research, collecting and analyzing data, discussing the results, and writing and submitting the manuscript. GRZ, IGV and PTMC were responsible for discussing the results, reviewing manuscripts and performing the surgeries. ACAF was responsible for collecting and analyzing data. WP was responsible for discussing results and reviewing manuscripts. EL, ACJ and JBM were responsible for supervising the research, analyzing the data, discussing the results and producing the final revisions of the manuscript.

REFERENCES

1. Høy K, Bünger C, Niederman B, Helmig P, Hansen ES, Li H, et al. Transforaminal lumbar interbody fusion (TLIF) versus posterolateral instrumented fusion (PLF) in degenerative lumbar disorders: a randomized clinical trial with 2-year follow-up. Eur Spine J. 2013;22(9):2022–29,
2. Silver R. Application of pulsed electromagnetic fields (PEMF) after lumbar interbody or posterolateral spinal fusion surgery in a heterogenous patient population. J Neurol Orthop Med Surg. 2001;21:51–62.
3. Bose B. Outcomes after posterolateral lumbar fusion with instrumentation in patients treated with adjunctive pulsed electromagnetic field stimulation. Adv Ther. 2001;18(1):12–20.
4. Marks RA. Spine fusion for discogenic low back pain: outcomes in patients treated with or without pulsed electromagnetic field stimulation. Adv Ther. 2000;17(2):57-67.
5. Neumann P, Jalalpour K, Johansson C, Hedlund R. A RCT between transforaminal lumbar interbody fusion (TLIF) and posterolateral fusion in DDD and postdiscectomy syndrome. Eur Spine J. 2009;18(4 Suppl):S408.
6. Faundez AA, Schwender JD, Safriel Y, Gilbert TJ, Mehbod AA, Denis F, et al. Clinical and radiological outcome of anterior–posterior fusion versus transforaminal lumbar interbody fusion for symptomatic disc degeneration: a retrospective comparative study of 133 patients. Eur Spine J. 2009;18(2):203–11.
7. Barrera A, Chacón JG, Vásconez P, García Y. Evaluación clínico-radiológica de pacientes tratados con artrodesis posterolateral vs artrodesis circunferencial (360º) en columna lumbosacra: 10 años de experiencia. Coluna/Columna. 2012;11(2):162–5.
8. Gibson JNA, Waddell G. Surgery for degenerative lumbar spondylosis: updated cochrane review. Spine (Phila Pa 1976). 2005;30(20):2312–20.
9. Fischgrund JS, Mackay M, Herkowitz HN, Brower R, Montgomery DM, Kurz LT. 1997 Volvo Award winner in clinical studies. Degenerative lumbar spondylolisthesis with spinal stenosis: a prospective, randomized study comparing decompressive laminectomy and arthrodesis with and without spinal instrumentation. Spine (Phila Pa 1976). 1997;22(24):2807-12.
10. Angevine PD, Dickman CA, McCormick PC. Lumbar fusion with and without pedicle screw fixation. Spine (Phila Pa 1976). 2007;32(13):1466–71.
11. Andersen T, Videbæk TS, Hansen ES, Bünger C, Christensen FB. The positive effect of posterolateral lumbar spinal fusion is preserved at long-term follow-up: a RCT with 11–13 year follow-up. Eur Spine J. 2008;17(2):272–80.
12. Christofer R, Timoty R. Transforaminal lumbar interbody fusion/posterior lumbar interbody fusion. In: Bridwell KH, Dewald RL. The textbook of spinal surgery. 3rd ed. Philadelphia: Lippincott Williams and Wilkins; 2011. p. 436-444.
13. Han X, Zhu Y, Cui C, Wu Y. A meta-analysis of circumferential fusion versus instrumented posterolateral fusion in the lumbar spine. Spine (Phila Pa 1976). 2009;34(17):E618-25.
14. Kornblum MB, Fischgrund JS, Herkowitz HN, Abraham DA, Berkower DL, Ditkoff JS. Degenerative lumbar spondylolisthesis with spinal stenosis. Spine (Phila Pa 1976). 2004;29(7):726–34.
15. Frymoyer JW, Matteri RE, Hanley EN, Kuhlmann D, Howe J. Failed lumbar disc surgery requiring second operation. A long-term follow-up study. Spine (Phila Pa 1976). 1978;3(1):7-11.
16. Marchesi DG. Spinal fusions: bone and bone substitutes. Eur Spine J. 2000;9(5):372–8.
17. Sengupta DK, Truumees E, Patel CK, Kazmierczak C, Hughes B, Elders G, et al. Outcome of local bone versus autogenous iliac crest bone graft in the instrumented posterolateral fusion of the lumbar spine. Spine (Phila Pa 1976). 2006;31(9):985–91.
18. Chen WJ, Tsai TT, Chen LH, Niu CC, Lai PL, Fu TS, McCarthy K. The fusion rate of calcium sulfate with local autograft bone compared with autologous iliac bone graft for instrumented short-segment spinal fusion. Spine (Phila Pa 1976). 2005;30(20):2293-7.
19. Inage K, Ohtori S, Koshi T, Suzuki M, Takaso M, Yamashita M, et al. One, two-, and three-level instrumented posterolateral fusion of the lumbar spine with a local bone graft. Spine (Phila Pa 1976). 2011;36(17):1392–6.
20. Goodwin CB, Brighton CT, Guyer RD, Johnson JR, Light KI, Yuan HA. A double-blind study of capacitively coupled electrical stimulation as an adjunct to lumbar spinal fusions. Spine (Phila Pa 1976). 1999;24(13):1349–56.
21. Gan JC, Glazer PA. Electrical stimulation therapies for spinal fusions: current concepts. Eur Spine J. 2006;15(9):1301–11.
22. Lind M, Bünger C. Factors stimulating bone formation. Eur Spine J. 2001;10(Suppl 2):S102–9.
23. Linovitz RJ, Pathria M, Bernhardt M, Green D, Law MD, McGuire RA, et al. Combined magnetic fields accelerate and increase spine fusion. Spine (Phila Pa 1976). 2002;27(13):1383–8.
24. Laoutliev B, Havsteen I, Bech BH, Narvestad E, Christensen H, Christensen A. Interobserver agreement in fusion status assessment after instrumental desis of the lower

lumbar spine using 64-slice multidetector computed tomography: impact of observer experience. Eur Spine J. 2012;21(10):2085–90.
25. Risso-Neto MI, Zuiani GR, Rossanez R, Mistro Neto S, Amato Filho ACS, Cavali PTM, et al. Reproducibility of tomographic evaluation of posterolateral lumbar arthrodesis consolidation. Coluna/Columna. 2015;14(2):108–12.
26. Williams AL, Gornet MF, Burkus JK. CT evaluation of lumbar interbody fusion: current concepts. Am J Neuroradiol. 2005;26(8):2057–66.
27. Gertzbein SD, Hollopeter MR, Hall S. Pseudarthrosis of the lumbar spine. Outcome after circumferential fusion. Spine (Phila Pa 1976). 1998;23(21):2352-6;
28. Choudhri TF, Mummaneni PV, Dhall SS, Eck JC, Groff MW, Ghogawala Z, et al. Guideline update for the performance of fusion procedures for degenerative disease of the lumbar spine. Part 4: radiographic assessment of fusion status. J Neurosurg Spine. 2014;21(1):23–30.
29. France JC, Yaszemski MJ, Lauerman WC, Cain JE, Glover JM, Lawson KJ, et al. A randomized prospective study of posterolateral lumbar fusion. Spine (Phila Pa 1976). 1999;24(6):553–60.
30. Carreon LY, Djurasovic M, Glassman SD, Sailer P. Diagnostic accuracy and reliability of fine-cut CT scans with reconstructions to determine the status of an instrumented posterolateral fusion with surgical exploration as reference standard. Spine (Phila Pa 1976). 2007;32(8):892–95.
31. Kirkwood BR, Sterne JA. Essential medical statistics. 2nd ed. Blackwell Science: Massachusetts, USA; 2006.
32. Kleinbaum DG. Survival analysis: a self-learning text. New York: Springer; 1996.
33. McCullagh P, Nelder JA. Generalized linear models. 2nd ed. New York: Chapman and Hall; 1989.
34. Neter J, Kutner MH, Nachtsheim CJ, Wasserman W. Applied Linear Statistical Models. 4th ed. Homewood, IL: Richard D. Irwing; 1996.
35. Chun DS, Baker KC, Hsu WK. Lumbar pseudarthrosis: a review of current diagnosis and treatment. Neurosurg Focus. 2015;39(4):E10–15.
36. Rompe JD, Eysel P, Hopf C. Clinical efficacy of pedicle instrumentation and posterolateral fusion in the symptomatic degenerative lumbar spine. Eur Spine J. 1995;4(4):231–7.
37. Gruskay JA, Webb ML, Grauer JN. Methods of evaluating lumbar and cervical fusion. Spine J. 2014;14(3):531–9.
38. Muchler G, Tkigami H, Nakamoto C. Principles of bone fusion. In: Herkiwitz H, Garfin SR, Eismont FJ, Bell GR, Baldestron RA. Rothman-Simeone the spine; 2006. p. 385-406.
39. Miura Y, Imagama S, Yoda M, Mitsuguchi H, Kachi H. Is local bone viable as a source of bone graft in posterior lumbar interbody fusion? Spine (Phila Pa 1976). 2003;28(20):2386–9.
40. France J, Schuster J, Moran K, Dettori J. Iliac crest bone graft in lumbar fusion: the effectiveness and safety compared with local bone graft, and graft site morbidity comparing a single-incision midline approach with a two-incision traditional approach. Global Spine J. 2015;5(3):195–206.
41. Glassman SD, Carreon LY, Ghogawala Z, Foley KT, McGirt MJ, Asher AL. Benefit of transforaminal lumbar interbody fusion vs posterolateral spinal fusion in lumbar spine disorders. Neurosurgery. 2015;79(3):397–405.
42. Tohmeh AG, Khorsand D, Watson B, Zielinski X. Radiographical and clinical evaluation of extreme lateral interbody fusion. Spine (Phila Pa 1976). 2014;39(26):E1582–91.
43. Xiaoyang L, Wang Y, Qiu G, Weng X, Yu B. A systematic review with meta-analysis of posterior interbody fusion versus posterolateral fusion in lumbar spondylolisthesis. Eur Spine J. 2014;23(1):43–56.
44. Liu XY, Qiu GX, Weng XS, Yu B, Wang YP. What is the optimum fusion technique for adult spondylolisthesis—PLIF or PLF or PLIF plus PLF? A meta-analysis from 17 comparative studies. Spine (Phila Pa 1976). 2014;39(22):1887–98.
45. Gottschalk MB, Premkumar A, Sweeney K, Boden SD, Heller J, Yoon ST, et al. Posterolateral lumbar arthrodesis with and without interbody arthrodesis for L4–L5 degenerative spondylolisthesis. Spine (Phila Pa 1976). 2015;40(12):917–25.
46. Dwyer A, Wickham G. Direct current stimulation in spinal fusion. Med J Aust. 1974;1(3):73–5.
47. Dwyer A. The use of electrical current stimulation in spinal fusion. Orthop Clin North Am. 1975;6(1):265-73.
48. Simmons JW. Treatment of failed posterior lumbar interbody fusion (PLIF) of the spine with pulsing electromagnetic fields. Clin Orthop Relat Res. 1985;(193):127–32.
49. Simmons JW Jr, Mooney V, Thacker I. Pseudarthrosis after lumbar spine fusion: nonoperative salvage with pulsed electromagnetic fields. Am J Orthop (Belle Mead NJ). 2004;33(1):27-30.
50. Mooney V. A randomized double-blind prospective study of the efficacy of pulsed electromagnetic fields for interbody lumbar fusions. Spine (Phila Pa 1976). 1990;15(7):708-12.
51. Androjna C, Fort B, Zborowski M, Midura RJ. Pulsed electromagnetic field treatment enhances healing callus biomechanical properties in an animal model of osteoporotic fracture. Bioelectromagnetics. 2014;35(6):396-405.
52. Glazer P, Heilmann M, Lotz J, Bradford D. Use of electromagnetic fields in Spinal Fusion. A Rabbit Model. Spine (Phila Pa 1976). 1997;22(20):2351-6.
53. Foley KT, Mroz TE, Arnold PM, Chandler HC Jr, Dixon RA, Girasole GJ, et al. Randomized, prospective, and controlled clinical trial of pulsed electromagnetic field stimulation for cervical fusion. Spine J. 2008;8(3):436-42.

THECALOSCOPY: A NOVEL METHOD IN SPINE SURGERY

TECALOSCOPIA: UM NOVO MÉTODO NA CIRURGIA DE COLUNA

TECALOSCOPIA: UN NUEVO MÉTODO EN LA CIRUGÍA DE LA COLUMNA VERTEBRAL

Alexey Kashcheev[1], Sergey Arestov[1], Artem Gushcha[1]

1. Neurology Research Center, Department of Neurosurgery, Volokolamskoe Road, Moscow.

ABSTRACT

Objetive: Thecaloscopy is a less invasive method of exploration of the spinal subarachnoid space, using an ultra-thin, flexible endoscope and endoscopic fenestration of scars and adhesions. Thecalopscopy was used in Russian neurosurgery for the first time. Methods: Since 2009, we have operated on 32 patients with the following diagnoses: 17 - spinal adhesive arachnoiditis (8 – local forms, 9 – diffuse forms), 12 – spinal arachnoid cysts (7 – post-traumatic cysts, 5 – idiopathic cysts), and 3 – extramedullary tumors (thecaloscopic videoassistance and biopsy). In all cases, we performed exploration of subarachnoid space and pathologic lesion with endoscopic perforation of the cyst or dissection of adhesions using special instrumentation. The mean follow-up time in our group was 11.4 months. Results: Neurological improvement (mean 1.4 by the modified Frankel scale, 1.8 by the Ashworth spasticity scale) was seen in 87% of patients operated for spinal arachnopathies. Temporary neurological deterioration (mild disturbances of deep sensitivity) was seen in 9% of patients and managed successfully with conservative treatment. One patient (3.1%) was operated three times due to relapse of adhesions. There were no serious intraoperative complications (e.g. severe bleeding or dura perforation). Postoperative complications included one CSF leakage and one case of postoperative neuralgic pain. The mean hospitalization time was 7.6 days. Conclusion: According to our data, we conclude that thecaloscopy is efficient and safe method, and should be widely used for spinal arachnopathies, adhesive arachnoiditis and arachnoid cysts. Taking into account that adhesive spinal arachnoiditis is a systemic process, and that spinal arachnoid cysts may also be extended, thecaloscopy may be regarded as the most radical and less-invasive form of surgical treatment that currently exists in neurosurgery.

Keywords: Spinal cord; Arachnoiditis; Arachnoid cysts; Subarachnoid space; Endoscopy; Neuroendoscopy; Syringomyelia.

RESUMO

Objetivo: A tecaloscopia é um método menos invasivo de exploração do espaço subaracnóideo, com um endoscópio flexível ultrafino e fenestração endoscópica de cicatrizes e aderências. A tecaloscopia foi usada pela primeira vez na neurocirurgia russa. Métodos: Desde 2009, operamos 32 pacientes com os seguintes diagnósticos: 17 aracnoidites adesivas espinais (8 formas locais e 9 formas difusas), 12 cistos aracnóideos espinais (7 cistos pós-traumáticos e 5 cistos idiopáticos) e 3 tumores extramedulares (vídeo-assistida por tecaloscopia e biópsia). Em todos os casos, realizamos a exploração do espaço subaracnóideo e da lesão com perfuração endoscópica do cisto ou dissecção de aderências usando instrumentação especial. O acompanhamento médio em nosso grupo foi de 11,4 meses. Resultados: A melhora neurológica (média 1,4 pela escala de Frankel modificada e 1,8 pela escala de espasticidade de Ashworth) foi observada em 87% dos pacientes operados devido a aracnopatias da coluna vertebral. A deterioração neurológica temporária (distúrbios leves da sensibilidade profunda) foi observada em 9% dos pacientes que foi tratada com sucesso pelo método conservador. Um paciente (3,1%) foi operado três vezes devido à recorrência de aderências. Não houve complicações intraoperatórias graves (por exemplo, sangramento grave ou perfuração da dura-máter, etc.). As complicações pós-operatórias incluíram um extravasamento de LCE e um caso de neuralgia pós-operatória. O período médio de hospitalização foi de 7,6 dias. Conclusão: De acordo com nossos dados, concluímos que a tecaloscopia é um método eficiente e seguro, e deve ser amplamente utilizado para aracnopatias espinais, aracnoidites adesivas e cistos aracnóideos. Considerando que a aracnoidite adesiva é um processo sistêmico e que os cistos aracnóideos da coluna vertebral também podem ser extensos, a tecaloscopia pode ser considerada como a forma mais radical e menos invasiva de tratamento cirúrgico existente atualmente em neurocirurgia.

Descritores: Medula espinal; Aracnoidite; Cistos aracnóideos; Espaço subaracnóideo; Endoscopia; Neuroendoscopia; Siringomielia.

RESUMEN

Objetivo: La tecaloscopia es un método de exploración menos invasivo del espacio subaracnoideo con un endoscopio flexible ultrafino y fenestración endoscópica de cicatrices y adherencias. La tecaloscopia se utilizó en neurocirugía rusa por primera vez. Métodos: Desde 2009 operamos 32 pacientes con los siguientes diagnósticos: 17 aracnoiditis adhesivas espinales (8 formas locales y 9 formas difusas), 12 quistes aracnoideos espinales (7 quistes postraumáticos y 5 quistes idiopáticos) y 3 tumores extramedulares (asistida por video tecaloscópico y biopsia). En todos los casos se realizó la exploración del espacio subaracnoideo y lesión con perforación endoscópica del quiste o disección de adherencias mediante instrumentación especial. El seguimiento medio en nuestro grupo fue de 11,4 meses. Resultados: La mejoría neurológica (media 1,4 por la escala de Frankel modificada y 1,8 por la escala de espasticidad de Ashworth) se observó en el 87% de los pacientes operados debido a aracnopatías de la columna vertebral. Se observó deterioro neurológico temporal (alteraciones leves de la sensibilidad profunda) en el 9% de los pacientes, que fue tratada con éxito por el método conservador. Un paciente (3,1%) fue operado tres veces debido a la recurrencia de las adherencias. No hubo complicaciones intraoperatorias graves (por ejemplo, sangrado grave o perforación de la duramadre, etc.). Las complicaciones postoperatorias incluyeron una extravasación del LCR y un caso de neuralgia postoperatoria. El período promedio de hospitalización

Study conducted at the Neurology Research Center, Department of Neurosurgery.
Correspondence: Neurology Research Center, Department of Neurosurgery. 80 Volokolamskoe Road, Moscow 125367 – Artem Gushcha – agou@endospine.ru

http://dx.doi.org/10.1590/S1808-185120171603182332 Received on 07/05/2017, accepted on 07/26/2017

fue de 7,6 días. Conclusiones: De acuerdo con nuestros datos, concluimos que la tecaloscopia es un método eficiente y seguro, que debe ser ampliamente utilizado para aracnopatías espinales, aracnoiditis adhesivas y quistes aracnoideos. Teniendo en cuenta que la aracnoiditis adhesiva es un proceso sistémico y que los quistes aracnoideos de la columna vertebral también pueden ser extensos, la tecaloscopia puede ser considerada como la forma más radical y menos invasiva de tratamiento quirúrgico existente actualmente en neurocirugía.

Descriptores: Médula espinal; Aracnoiditis; Quistes aracnoideos; Espacio subaracnoideo; Endoscopía; Neuroendoscopía; Siringomielia.

INTRODUCTION

Thecaloscopy is a minimally invasive surgical procedure performed for therapeutic and/or diagnostic purposes, in which a flexible endoscope is inserted into the dural sac.

In 2001, Warnke et al. (Paracelsus-Klinik Zwickau, Germany) coined a new term, thecaloscopy, to describe endoscopy of the subdural space using a flexible optical fiber.[1] This choice of the word was based on the fact that the authors considered punctuate intrathecal delivery of narcotic agents in patients with intractable cancer pain syndrome to be the primary goal of the method.

Thecaloscopy is a modern method of spinal cord endoscopic surgery that so far, has seen limited use worldwide. It is rarely described in the literature, and the reports that do exist are mostly of clinical cases. Likewise, no articles were found demonstrating the application of this technology in Russia. However, all related international articles note that the prospects of thecaloscopy application are very broad, especially for the surgical treatment of spinal arachnoiditis and spinal arachnoid cysts.[2] These factors indicate the relevance of research on thecaloscopy.

METHODS

Indications

As mentioned above, thecaloscopy can be performed independently, or used during microsurgical interventions for video assistance.

Indications for thecaloscopy include:

- True or false spinal arachnoid cysts of various sizes and origins (including post-traumatic cysts);
- Adhesive spinal arachnoiditis causing long tract or radicular signs that reduce the patient's quality of life and that have failed to respond to rehabilitation treatment or conservative therapy;
- Syringomyelia associated with processes of adhesion in the subarachnoid space of spinal cord;
- Extramedullary masses (biopsy and video assistance during extraction);
- Spinal cord fixation syndrome.

Contraindications

- Severe somatic diseases that carry a high surgical anesthetic risk;
- Active cerebrospinal or spinal inflammatory process (acute exudative arachnoiditis, purulent epiduritis, spondylodiscitis, etc.) confirmed by clinical laboratory test results;
- Marked immunodeficient diseases including HIV infection;
- Mental disorders and conditions that interfere with the understanding of the treatment plan;
- Marked and stable positive effect of conservative or rehabilitation treatment.

Clinical picture of spinal adhesive arachnoiditis and arachnoid cysts

E.I. Gusev, V.E. Grechko, and G.S. Burd (1988) define 4 clinical forms of spinal arachnoiditis: 1) radicular sensitive; 2) motor cerebrospinal; 3) radicular cerebrospinal, or mixed; 4) radicular posterior-column.[3]

Spinal arachnoiditis may be acute, subacute, or chronic. Acute spinal arachnoiditis is the most typical form in patients with severe systemic infections, e.g. sepsis or bacterial meningitis. As it progresses, it may be accompanied by hyperthermia, fever, and events of acute phase response, or complicated by hemorheologic disorders, multiple organ failure, etc. in more complex cases. Neurological symptoms develop quickly, sometimes within several days and even hours, in the form of acute transverse myelitis with marked long tract signs. Subacute spinal arachnoiditis also occurs in the setting of infections, but it progresses more latently within months, against the background of normal or subfebrile temperatures. Clear radicular signs are more commonly presented, with long tract signs being added later in the neurological status. In chronic spinal arachnoiditis, it is often not possible to identify the infectious agent, and the disease progresses very slowly; cumulative events of spastic and afferent paresis and pelvic diseases may appear.[4]

It should be noted that spinal arachnoid cysts may clinically resemble an extramedullary tumor, and this would sometimes lead to diagnostic errors until neurovisualization became more commonly used. Arachnoid cyst manifests as slowly progressing conduction disorders, CSF circulation disorders, or more infrequently, radicular signs, generally corresponding to the location of one of the adhesions on the cyst wall. Nowadays, a significant number of studies discuss experimental methods of modelling arachnoid cysts, and their significance for the development of syringomyelia.[5]

Preoperative assessment plan

As noted above, the clinical symptoms of cystic adhesive spinal arachnoiditis may vary to a great extent, while the patient's condition may range from subclinical complaints to marked disability. In some cases, especially after bacterial meningitis, the clinical symptoms of intracranial pathology may overlap with spinal symptoms. A significant number of arachnoid cysts, especially those of idiopathic form, may also be completely asymptomatic, but found incidentally in MRI.

Therefore, the primary goal of preoperative assessment is to determine whether the patient's neurological symptoms are caused by spinal arachnoiditis or arachnoid cyst, and to rule out intercurrent pathologies. The exact algorithm of examination may differ depending on considerations related to the patient; however, a mandatory plan of preoperative assessment includes the following:

- Neurological examination (by a neurosurgeon and a neurologist);
- MRI of all relevant sections of the spine and spinal cord (magnetic field greater than 1.5-Tesla) with MR-myelography and, if necessary, CSF flow assay;
- Routine laboratory tests (including CRP) and tests for highly contagious diseases.

If necessary, the following can be also applied:

- Neurophysiological methods (electroneuromyography, somatosensory-evoked potentials, transcranial magnetic stimulation);
- Lumbar puncture (CSF pressure estimation; clinical, biochemical and microbiological CSF tests);
- MRI of the adjacent sections of spinal cord;
- CT of the spine;
- Consultations with neurologists, neurodegenerative and experts in demyelinating disease.

The study was approved by the local Ethics Committee (Protocol Approval No. 12/12, 10.10.2012).

Description of technology

Equipment

In our investigation, we use a flexible endoscope (fiberscope) manufactured by Karl Stors (Germany) (Figure 1). The lengths of the two endoscope sets were 40 cm and 70 cm. The latter length enables full-scale exploration of all the subarachnoid space, from the cauda equina roots up to the craniovertebral transition in an adult patient. Fiberscope is compatible with a standard endoscopic rack.

The base of the fiberscope is equipped with a manipulator which allows it to bend distally up to 270 degrees in either direction (Figure 2). This function allows full-scale visualization and exploration of the ventral and dorsal subarachnoid spaces.

The diameter of a working surface is 2.8 mm; it is equipped with a light source, video camera for image transmission, and one working channel of 1.2-mm diameter (Figures 3, 4). This channel can be used for irrigation during surgical intervention or visually-controlled introduction of manipulators, allowing for adhesiotomy and biopsy sampling.

Recently, digital flexible endoscopes ("chip-on-tip" technology) have been developed whose optical resolution exceeds that of standard fiberscopes with identical working surface diameter. Preliminary results of clinical application of digital endoscopes show that they can be effectively used not only for spinal cord surgery, but also for brain endoscopy, such as third ventriculostomy, biopsy of tumors in the ventricular system, endoscopic drainage, and fibrinolysis of hypertensive intracerebral hemorrhages. This digital endoscopic technology provides very high quality visualization of the intracranial structures (Figure 5).



Figure 1. Full view of the thecaloscope.



Figure 2. Control of the distal part of the thecaloscope using a manipulator.



Figure 3. Manipulation channels of the thecaloscope (diameter 1.2 mm).

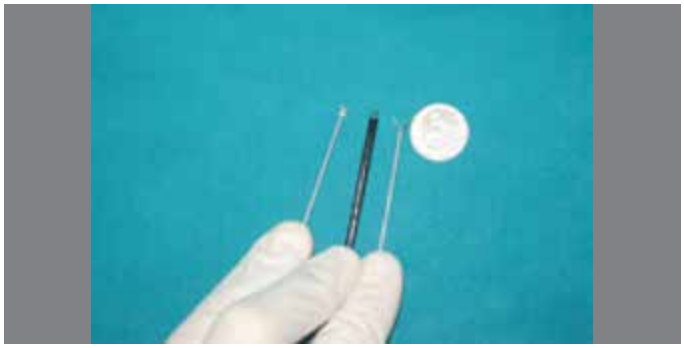

Figure 4. Size comparison of the manipulators and the distal part of thecaloscope (working surface diameter 2.8 mm).

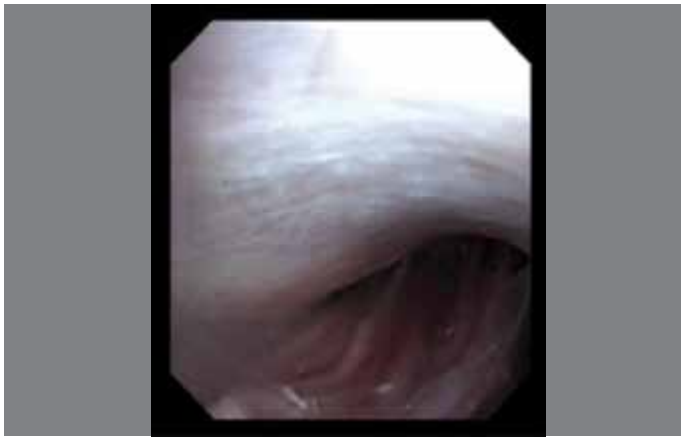

Figure 5. Digital 'chip-on-tip" endoscopy: nerve roots and dura mater.

Surgical technique

The intervention is performed in the supine position. Like thecaloscopy is a minimally invasive intervention, it can be performed under either endotracheal anesthesia or local infiltration anesthesia via puncture. In the case of surgery to the upper cervical spine, the patient's head is securely fixed with a Mayfield fixture. An endoscopic rack is placed opposite the operating surgeon. Intraoperative fluoroscopy is used.

According to the principles of minimally invasive surgery, the surgical approach should be as minimally invasive as possible, but should fully correspond to the intervention goals. Therefore, there are various techniques of surgical approach.

In limited spinal cysts or single adhesions (Figure 6), the approach is performed directly above the compression site, enabling microsurgical dissection of the adhesions (Figure 7).

In extended arachnoid cysts, the approach is performed in the central section of the cyst (Figure 8). This allows the endoscope to be conveniently manipulated in both the cranial and caudal directions.

If a patient has marked adhesions, extended adhesive arachnoiditis and a variety of symptoms related to the impairment of various sections of the spinal cord and its roots (Figure 9), or if the adhesions are located in a dangerous area (e.g. conus or epiconus), it is safer to perform the surgical approach in a caudal direction from the conus. This allows a greater cross dimension of subarachnoid space to be used, and lowers the risk of worsening of neurological symptoms.

When using the open surgical approach, according to the selected technique, a skin and soft tissue incision is performed in the projection of the target spinal segment, under the control of intraoperative radiography. The spinous processes and vertebral arches are skeletonized at the target level. Further laminectomy is performed; it is typically limited to one vertebral arch (which corresponds to a skin incision 5-7 cm long). The length of the spinal dura mater incision does not exceed 2 cm. Effective hemostasis is of fundamental importance (including hemostasis using modern hemostatic materials), as even minimal bleeding can complicate the endoscopic visualization.

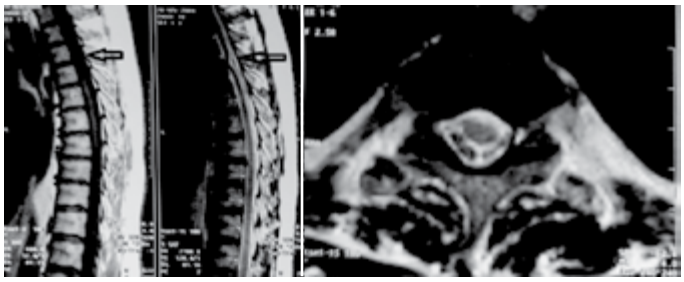

Figure 6. Limited spinal adhesive arachnoiditis at the Th3 level.

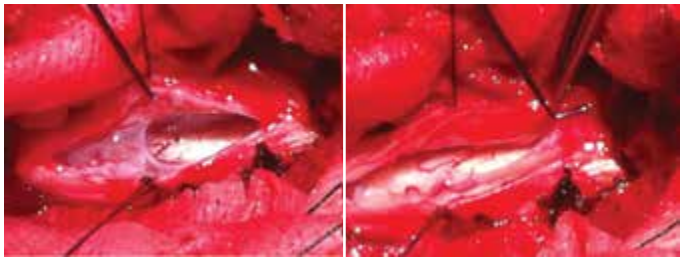

Figure 7. Microsurgical adhesiolysis before the thecaloscopy stage during surgery.

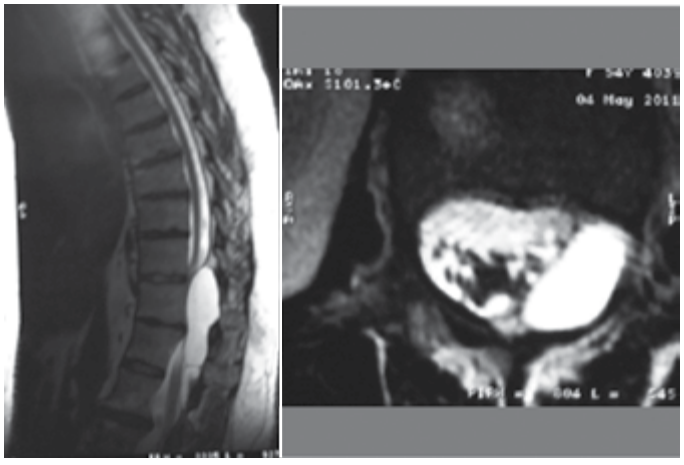

Figure 8. Extended arachnoidal post-traumatic cyst at Th9-Th11 level.

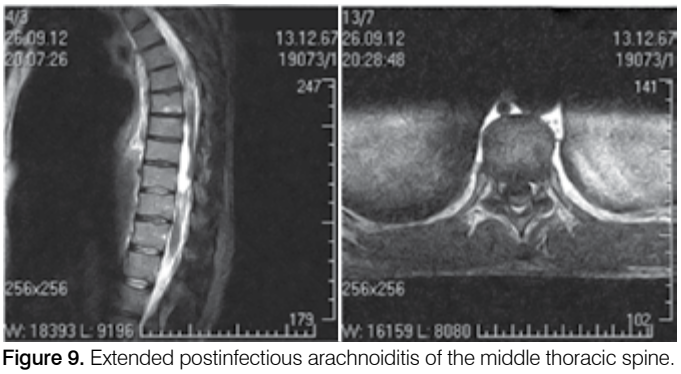

Figure 9. Extended postinfectious arachnoiditis of the middle thoracic spine.

The main stage, thecaloscopy, is performed after microsurgical dissection of visible adhesions and cyst walls. The fiberscope is introduced into the dorsal subarachnoid space and, if needed, into the ventral space, by bending the distal end using the manipulator (Figure 10). If necessary, the endoscope positioning is controlled by an electro-optical converter.

This method enables clear visualization of the adhesions and cyst walls (Figure 11) and various anatomic (Figure 12) and pathological masses (Figure 13).



Figure 10. Thecaloscopy of the ventral subarachnoid space. The distal end of the thecaloscope is marked with an arrow.

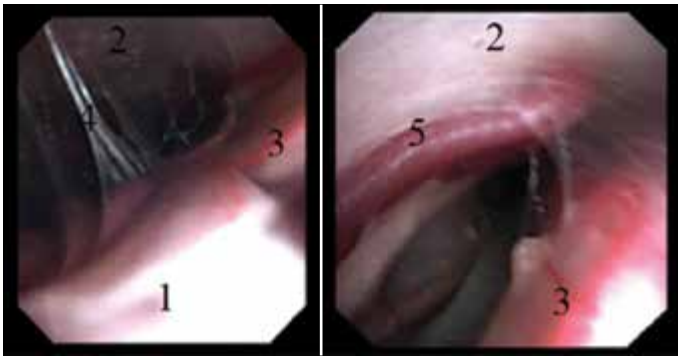

Figure 11. Videoendoscopy of the dorsal subarachnoid space (Th10-Th11). 1 – arachnoid membrane; 2 – dura; 3 – nerve root; 4 – arachnoid scar; 5 – radicular artery.

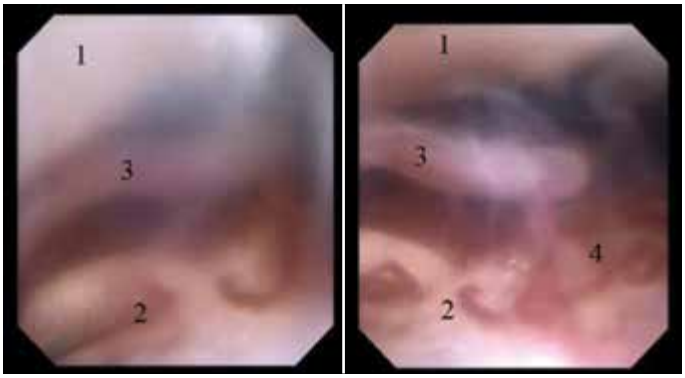

Figure 12. Videoendoscopy of the dorsal subarachnoid space (C0-C1). 1- Dura at the craniovertebral level; 2 – brainstem; 3 – vertebral artery, V4; 4- pial vessels.

Adhesiotomy and cyst fenestration can be performed both by endoscope itself and by manipulators (Figure 14). In thecaloscopy, all the manipulations should be smooth, without forcing, in order to prevent marked spinal traction and exacerbation of neurological symptoms. It should be noted that technical features of this method require of a surgeon a certain experience in image interpretation. In particular, it is necessary to become accustomed to the meshed form that is typical for all ultrafine flexible endoscopes, the higher picture quality in reverse motion of fiberscope, and the continuous need for correct orientation in the 2D space.

Bleeding caused by arachnoid blood vessels, often pathologically changed, can be halted by continuous irrigation with saline solution. We have not observed any excessive or continuous bleeding in our practice. Also, a semiconductor diode laser can be used for coagulation.

Significant attention is paid to the prevention of CSF leakage, which is relatively likely in patients with arachnoiditis due to the structural changes in spinal dura mater. In some cases, application of a watertight closure of spinal dura mater is not sufficient, and spinal dura mater surgery is needed, including collagen transplants.

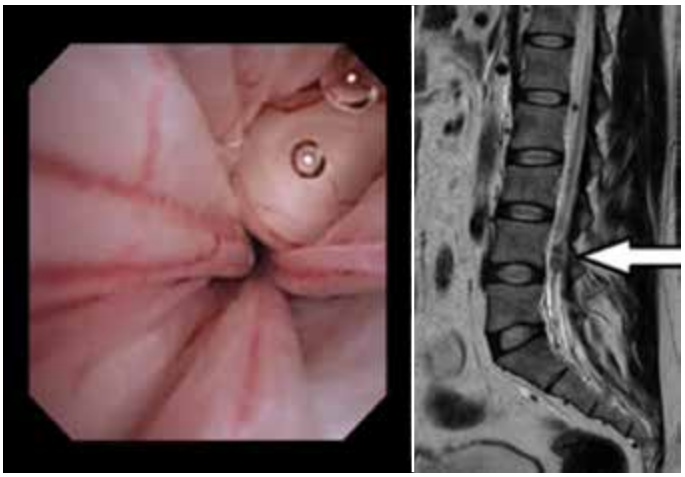

Figure 13. Thecaloscopy: neurofibroma at L4 level.

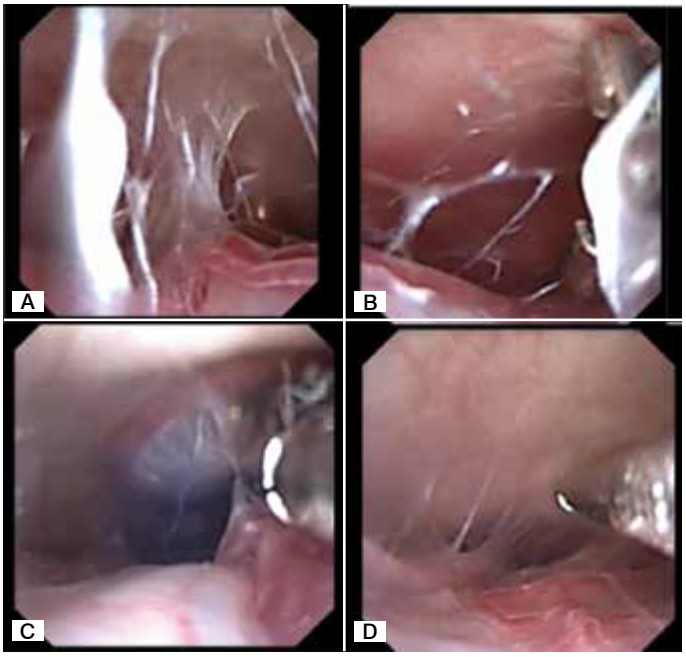

Figure 14. Extraction of arachnoid adhesions during thecaloscopy. a – Arachnoid scars; b, c – Cyst fenestration by the manipulator; d – endoscopic decompression.

Postoperative management

Generally, the patient is encouraged to walk as soon as possible, preferably the day following surgery. Early start of rehabilitation, under control of neurorehabilitation experts, is of great importance. The patient receives antibiotic preventative care, glucocorticosteroids, and symptomatic treatment. On the day following the intervention, lumbar puncture is performed with CSF pressure estimation and irrigation with dioxidine, which promotes sanitation of the subarachnoid space. The average hospitalization time for microsurgery is 7-10 days. It should be noted that puncture thecaloscopy can be performed in the inpatient setting in one day.

Assessment of surgery results

It is reasonable to estimate the results at the day of patient's activation, at discharge and in 6 months after the surgery, then annually. The following measures are usually used:

- Neurological examination over time;
- Modified Frankel scale;
- Results of neurovisualization (MRI, including in MR-myelography);
- Registration of complications.

Complications and unsatisfactory outcomes

According to our results, complications from thecaloscopy are rare, and are no more common than complications from other forms of spinal neurosurgery. No serious intraoperative complications have been reported to date. Besides general surgical and anesthetic complications, liquorrhea or cerebrospinal cyst of the soft tissues, or reactive aseptic meningitis may develop.

A possible unsatisfactory result of the surgery is relapse of the adhesion, which may develop after the surgery and can result in worsening of neurological symptoms (3.1% of patients in our group). According to our data, these cases are rare; prevalence of cystic adhesive arachnoiditis, system inflammatory processes, immunoreactive disorders, tendency to adhesive processes and formation of adhesions appear to be predictors of such outcome[6] (Figure 15). The patient should be warned about the possibility of such outcomes.

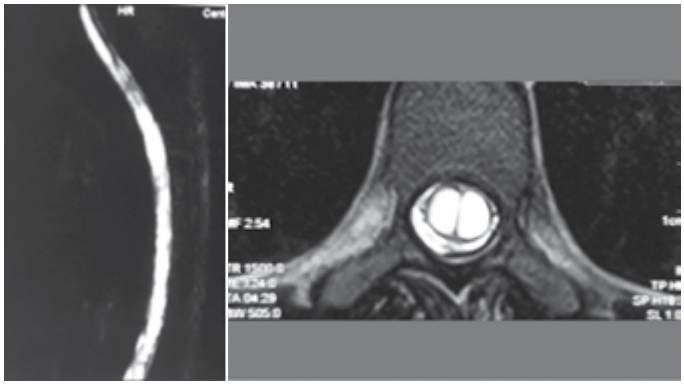

Figure 15. Marked postinfectious adhesive arachnoiditis with syringomyelia.

RESULTS

We used this method for the first time in November 2009. 27 surgeries were performed during last 3 years, 32 patients have been operated on, 17 with surgery for adhesive spinal arachnoiditis (8 for limited form, 9 for diffuse form), 12 for spinal arachnoid cysts (7 for posttraumatic, 5 for idiopathic ones), and 3 for extramedullary tumor (thecaloscopic video assistance and biopsy were performed). In all cases, visualization of all relevant subarachnoid spaces was implemented in the ventral and dorsal regions. Surgical treatment for cystic and adhesive processes included thecaloscopic adhesiotomy, fenestration of the cyst walls and subarachnoid space, and exploration in the caudal and cranial directions from the surgical approach. The results were estimated using the Modified Frankel scale, Ashworth scale, and MRI images.

The average follow-up time was 11.4 months. Regression of neurological symptoms was observed in the follow-up visits in 87% patients operated for cystic adhesions; the average improvement scored 1.4 on the Modified Frankel Scale and 1.8 on the Ashworth Scale. (Figure 16)

Transient disturbances of deep sensitivity were seen in 9% of patients and managed successfully with conservative treatment. Repeated MRI revealed relapse of adhesions in one patient (3.1%) with severe extended adhesive arachnoiditis; due to relapses, this patient was operated on three times, at intervals of six and eight months. After each thecaloscopy, a positive clinical outcome was observed; however, neurological symptoms progressed to the initial level within the abovementioned period. There were no serious intraoperative complications reported (bleeding, spinal dura mater perforation). Postoperative complications included one CSF leakage and one transient intercostal neuralgia (Figure 17). The average hospitalization time was 7.6 days.

Clinical case

Patient S., 29 years old. Disability group I. On admission to the Department of Neurosurgery of the Neurology Research Center of the Russian Academy of Medical Sciences, the patient complains about

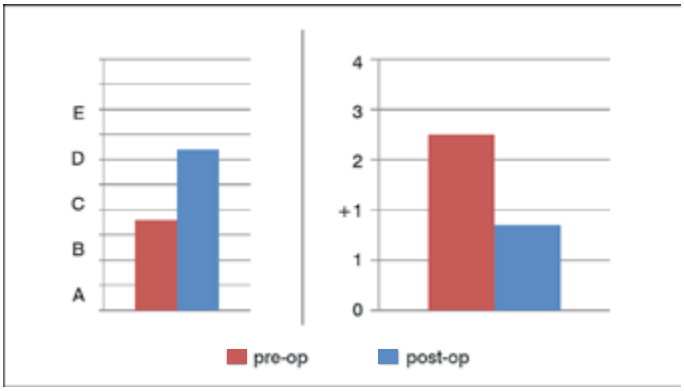

Figure 16. Results of the follow-up examination (average follow-up 11.4 months): a – Modified Frankel Scale (average improvement of motor function scored 1.4)*; b – Ashworth Scale (average decrease of limb spasticity scored 1.8)**; pre-op and post-op data are marked in red and blue, respectively.

* Modified Frankel Scale: A (complete injury) - no motor or sensory function clinically detected below the level of the injury; B (preserved sensation only) - sensory function partially preserved below the level of the injury; no voluntary movements. C – (minimum motor function) – motor functions are preserved with significant strength reduction down to 2; D (preserved motor function) - motor functions preserved below the level of injury with the strength of more than 3; patient can walk with or without aid; E (normal motor) - normal motor or sensory function. ** Modified Ashworth Scale: 0 – no increase in tone 1 - slight increase in muscle tone, manifested by a catch and release or by minimal resistance at the end of the range of motion when the affected part is moved in flexion or extension. 1+ - slight increase in muscle tone, manifested by a catch, followed by minimal resistance throughout the less than half of the range of movement; 2 – more marked increase in muscle tone through most of the range of movement, but affected part easily moved; 3 – considerable increase in muscle tone passive, movement difficult; 4 – affected part rigid in flexion or extension (flexion or extension contracture).

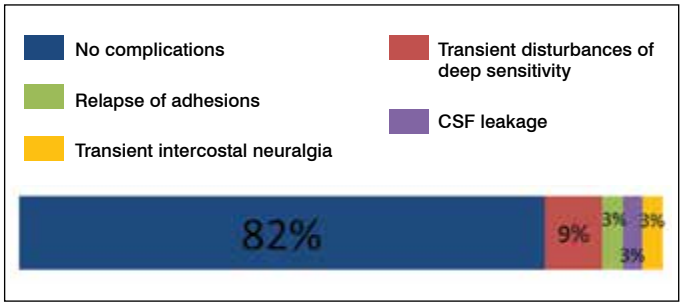

Figure 17. Complications of thecaloscopy.

difficulty walking, spastic sensations in the legs, desensitization in the limbs, episodic urine and fecal incontinence. Assisted walking at short distances. At the age of 17, was assaulted and suffered the following concomitant injuries: closed craniocerebral injury; brain contusion. Cerebrospinal injury at the cervicothoracic transition level. Multiple stab wounds to the neck, chest and abdomen; pneumothorax on the left; ruptured spleen. Immediately after receiving the injuries, there were no movements in arms and legs, sensibility, self-maintained urination and defecation. Due to the long-term rehabilitation, significant progress was observed, the patient started to walk considerable distances, and bowel and bladder functions were partially restored. Approximately 1.5 year prior to admission, the patient observed a slow worsening of neurological symptoms, movement difficulty in the limbs and aggravation of numbness. Conservative therapy and rehabilitation therapy turned out to be inefficient, for which reason the patient was seen by a neurosurgeon, and surgical treatment was offered.

Diagnosis: Posttraumatic cystic adhesive arachnoiditis at C7-Th1 level. Myelopathy at C7-Th1 level.

Neurological status includes spastic tetraparesis scored up to three in lower limbs, up to four in upper limbs; surface desensitization from Th2 level, severe disturbance of deep sensibility in legs, and impairment of bowel and bladder functions akin to neurogenic bladder. MRI revealed myelopathy focus at C7-Th1 level, cystic adhesive process at this level, and impairment of CSF flow (in MR-myelography) (Figure 18).



Figure 18. Posttraumatic cystic adhesive arachnoiditis at C7-Th1 level. Myelopathy at C7-Th1 level.

The patient received a surgical intervention: laminectomy at Th1 level, adhesiolysis, and thecaloscopic adhesiotomy. During the surgery, a marked adhesion on the spinal cord was found at C7-Th1 level, which was dissected. In the thecaloscopy in caudal direction from the site of operative approach (Th4-Th5 level), marked ventral and dorsal adhesions were detected, also fixing the spinal cord and building up the walls of the arachnoid cysts. These were endoscopically dissected; restoration of spinal pulsation and normalization of CSF passage were then observed.

The patient was encouraged to walk on the day following the intervention. Regression of neurological symptoms manifested as a decrease in spasticity (by one point on the Ashworth scale), absence of pelvic disturbances, and improvement of surface and deep sensibility were observed. The wound healed by primary intention, and the patient was discharged on 6th day after the surgery. The 6-month follow-up showed that the improvement in neurological status was stable, and there was no evidence of relapse of the adhesions. The patient walks unassisted and has returned to her studies at university.

DISCUSSION

The worsening of symptoms that occurred 11 years after the injury was likely to be related to decompensation of spinal cord blood flow against the progressive adhesive process at the site of traumatic injury, accompanied by compression of the spinal cord and impairment of CSF flow. Some authors consider autoimmune responses to be a likely mechanism of delayed adhesive process development in such patients, similarly to the delayed period of severe brain injury.[7] Thecaloscopy enabled us to effectively perform fenestration of the adhesions and decompression of the spinal cord, including in the caudal direction from the site of operative approach, where adhesions had not been precisely verified in the preoperative MRI. Thecaloscopy enabled a stable regression of neurological symptoms to be achieved, with considerable improvement in the patient's quality of life, and contributed to her early medical and social rehabilitation.

CONCLUSIONS

We have applied the thecaloscopy method in home neurosurgery for the first time. In our opinion, thecaloscopy is an efficient and safe method that should be widely used for surgical treatment of adhesive spinal arachnoiditis and arachnoid cysts. Our preliminary results show that this method has an advantage over open microsurgical intervention, providing better clinical outcome, shorter hospitalization times, lower level of surgical invasion, and faster patient recovery. Thecaloscopy also enables the surgeon to perform a biopsy of an extramedullary mass, with video-assistance in spinal cord fixation syndrome. Further investigations will help us to expand thecaloscopy indications and assess delayed effects of surgical treatment.

All authors declare no potential conflict of interest related to this article.

CONTRIBUTION OF THE AUTHORS: Each author made significant individual contributions to this manuscript. AG and AK were the main contributors in the drafting of the manuscript. AG, SA and AK performed the surgery, followed up patients and gathered clinical data. SA and AK evaluated the data of the statistical analysis. SA and AK performed the literature search and review of the manuscript, and contributed to the intellectual concept of the study.

REFERENCES

1. Warnke JP, Tschabitscher M, Nobles A. Thecaloscopy: the endoscopy of the lumbar subarachnoid space, part I: historical review and own cadaver studies. Minim Invasive Neurosurg. 2001;44(2):61-4.
2. Alvisi C, Cerisoli M, Giulioni M, Guerra L. Long-term results of surgically treated congenital intradural spinal arachnoid cysts. J Neurosurg. 1987;67(3):333-5.
3. Gusev EI,. Grechko VE, Burd GS. Nervous disorders. Moscow: Medicina; 1988.
4. Di Ieva A, Barolat G, Tschabitscher M, Rognone E, Aimar E, Gaetani P, et al. Lumbar arachnoiditis and thecaloscopy: brief review and proposed treatment algorithm. Cent Eur Neurosurg. 2010;71(4):207-12.
5. Kumar K, Malik S, Schulte PA. Symptomatic spinal arachnoid cysts: report of two cases with review of the literature. Spine (Phila Pa 1976). 2003;28(2):E25-9.
6. Shimoji K, Ogura M, Gamou S, Yunokawa S, Sakamoto H, Fukuda S, Morita S. A new approach for observing cerebral cisterns and ventricles via a percutaneous lumbosacral route by using fine, flexible fiberscopes. J Neurosurg. 2009;110(2):376-81.
7. Warnke JP, Mourgela S. Endoscopic treatment of lumbar arachnoiditis. Minim Invasive Neurosurg. 2007;50(1):1-6.

DEGENERAÇÃO DO NÍVEL ADJACENTE E DEFORMIDADE PÓS-TRAUMÁTICA DEPOIS DE FRATURAS TORACOLOMBARES

ADJACENT LEVEL DEGENERATION AND POST-TRAUMATIC DEFORMITY AFTER THORACOLUMBAR FRACTURES

DEGENERACIÓN DE NIVEL ADYACENTE Y DEFORMIDAD POSTRAUMÁTICA DESPUÉS DE FRACTURAS TORACOLUMBARES

André Luís Sebben[1], Xavier Soler i Graells[1], Marcel Luiz Benato[2], Pedro Grein Del Santoro[2], Álynson Larocca Kulcheski[2]

1. Universidade Federal do Paraná, Hospital de Clínicas, Curitiba, PR, Brasil.
2. Hospital do Trabalhador, Curitiba, PR, Brasil.

RESUMO

Objetivo: Avaliar fraturas toracolombares e complicações como a degeneração do disco adjacente (DDA) e a deformidade pós-traumática. Métodos: Avaliaram-se 32 pacientes que foram divididos em dois grupos iguais, sendo 16 no grupo caso (retiraram o material de síntese) e 16 no grupo controle (não foram submetidos à retirada do material de síntese) com o objetivo de verificar se houve diferença entre a incidência dessas complicações. Resultados: Não foram encontradas diferenças estatisticamente significativas entre os grupos quanto à progressão da DDA e à deformidade pós-traumática, porém ambas progrediram durante o seguimento de 2 anos. Conclusão: Conclui-se que a retirada do material de síntese não foi eficaz na prevenção dessas complicações após fraturas da coluna toracolombar.

Descritores: Degeneração do disco intervertebral; Fraturas; Coluna vertebral.

ABSTRACT

Objectives: To evaluate thoracolumbar fractures and the complications such as adjacent disc degeneration (ADD) and post-traumatic deformity. Methods: We evaluated 32 patients divided into two equal groups, 16 in the case group (removal of the synthesis material) and 16 in the control group (not submitted to removal of the synthesis material) in order to verify if there was difference between the incidence of these complications. Results: There were no statistically significant differences between the groups regarding the progression of the ADD and the post-traumatic deformity, but both progressed during the 2-year follow-up. Conclusion: It was concluded that the removal of the synthesis material was not effective in preventing these complications after surgical fractures of the thoracolumbar spine.

Keywords: Intervertebral disc degeneration; Fractures; Spine.

RESUMEN

Objetivo: Evaluar fracturas toracolumbares y complicaciones como la degeneración del disco adyacente (DDA) y la deformidad postraumática. Métodos: Se evaluaron 32 pacientes divididos en dos grupos iguales, siendo 16 en el grupo caso (retirada del material de síntesis) y 16 en el grupo control (no fueron sometidos a la retirada del material de síntesis) con el fin de comprobar si había diferencia entre la incidencia de estas complicaciones. Resultados: No se encontraron diferencias estadísticamente significativas entre los grupos en cuanto a la progresión de la DDA y la deformidad postraumática, pero ambas progresaron durante el seguimiento de 2 años. Conclusión: Se concluye que la retirada del material de síntesis no fue eficaz en la prevención de esas complicaciones después de fracturas de la columna toracolumbar.

Descriptores: Degeneración del disco intervertebral; Fracturas; Columna vertebral.

INTRODUÇÃO

As fraturas da coluna vertebral são lesões potencialmente devastadoras. Além da perda de função, muitas complicações crônicas se desenvolvem nesses pacientes, destacando-se a deformidade pós-traumática e a degeneração do disco adjacente (DDA).

A maioria das lesões instáveis na coluna vertebral são tratadas rapidamente. O tratamento inicial raramente é inadequado, porém quando o é pode resultar em instabilidade e levar a deformidade, dor e /ou déficit neurológico. Algumas lesões apresentam instabilidade oculta, podendo facilitar a interpretação errônea precipitando um tratamento incorreto e, consequentemente, o surgimento de deformidades residuais.[1,2]

Dentre as deformidades, a cifose é a mais comum e tem como causas frequentes: falha do implante, infecção profunda, pseudoartrose, artrodeses insuficientes e laminectomias. A deformidade pode causar alterações funcionais como dor e déficits neurológicos. Os doentes com desequilíbrio sagital causado pela cifose mostram uma hiperlordose compensatória dos segmentos acima e / ou abaixo do segmento cifótico.[3]

A DDA é definida como um processo anormal que se desenvolve no nível acima e/ou abaixo do segmento onde foi realizada a artrodese.[4,5]

Com o consequente aumento do número de artrodeses para o tratamento das instabilidades traumáticas e degenerativas da coluna lombar, a DDA tem sido diagnosticada no seguimento pós-operatório

Estudo conduzido no Serviço de Ortopedia do Hospital do Trabalhador, Universidade Federal do Paraná, Curitiba, PR, Brasil.
Correspondencia: Rua Guilherme Pugsley, 1950, ap 903. Água Verde, Curitiba, PR, Brazil. 80620-000. andresebben@gmail.com

Recebido em 10/04/2017, aceito em 13/06/2017

http://dx.doi.org/10.1590/S1808-185120171603162321

tardio das artrodeses vertebrais.[6] A frequência, porém, com que a DDA ocorre bem como suas causas e implicações clínicas ainda são motivos de discussão. Dentre as possíveis causas destacam-se o aumento da mobilidade dos segmentos livres da fusão, as alterações metabólicas intradiscais, o aumento da pressão intradiscal, o tipo de fusão e as alterações biomecânicas ocasionadas pela mudança do eixo da coluna, como, por exemplo, a perda da lordose lombar. Este processo anormal pode-se apresentar como degeneração discal (39%), instabilidade (24,6%), hérnia de disco (28%) e estenose de canal (33%).[7,8] Com menor frequência, pode-se citar a fratura vertebral e a escoliose (17%).[8]

Enquanto a DDA na maioria das vezes é só imaginológica (com prevalência de até 90%),[4,9,10] (Figura 1) o percentual de pacientes com clínica é importante, chegando a 30 % em 5 anos.[11]

Segundo Ghiselli et al.,[12] o desenvolvimento de DDA é de 3,9% ao ano.

Tendo em vista a escassez de dados na literatura sobre DDA e deformidade pós-traumática após fixação curta de fraturas toracolombares, desenvolveu-se este estudo para avaliar se existe correlação entre estas variáveis.



Figura 1. Degeneração do nível adjacente superior após fixação de fratura de coluna toracolombar.

MATERIAL E MÉTODOS

Trata-se de um estudo epidemiológico observacional, longitudinal, retrospectivo do tipo Caso-Controle. O trabalho foi aprovado no Comitê de Ética em Pesquisa do Hospital do Trabalhador – UFPR sob número CAAE: 45297815.7.0000.5225. Em se tratando de estudo retrospectivo, dispensou-se a aplicação de termo de consentimento livre e esclarecido.

Foram avaliados os pacientes atendidos no Hospital do Trabalhador-UFPR (HT-UFPR) de janeiro de 2009 a dezembro de 2013 por fratura da coluna toracolombar que foram submetidos ao tratamento cirúrgico. Dentre estes pacientes, foram incluídos somente os pacientes que foram submetidos a fixação curta com parafuso intermediário do tipo Schanz (Exacto® GMReis e USS® Synthes) seguindo protocolo do serviço. Após 1 ano de evolução pós-operatória, a conduta do Serviço de Coluna do HT- UFPR, baseado em dados da literatura,[13] é realizar a retirada do material de síntese se já estiver consolidada. O material é retirado, pois o objetivo não é a artrodese e sim a consolidação da fratura. Outros benefícios da sua retirada são diminuir a dor local devido a sua proeminência e evitar a quebra do implante. Os pacientes que foram submetidos à retirada do material, formaram o grupo caso. O grupo controle foi formado pelos pacientes que se negaram a realizar o procedimento de retirada do material de síntese ou não fizeram o procedimento por uma contra-indicação médica. Foram excluídos os pacientes com fraturas cirúrgicas da coluna toracolombar menores de 10 anos, idade na qual o disco intervertebral ainda não se encontra maduro.[14] Os pacientes foram avaliados após pelo menos 2 anos do procedimento cirúrgico inicial com radiografias de coluna toracolombar nas incidências em antero-posterior (AP) e perfil, nas quais se visualizaram os níveis adjacentes à fratura e se houve a presença de alguma deformidade pós-traumática. Foi considerada DDA a redução da altura discal de 50% comparada à radiografia prévia, critério estabelecido por Booth et al.[15] A deformidade pós-traumática foi considerada presente quando a medida do Ângulo de Cobb entre o platô superior da vértebra superior e o platô inferior da vértebra inferior foi maior que 20º (Figura 2).[16] Translação vertebral maior que 4 mm também foi considerada um fator de instabilidade do segmento vertebral.[17,18]

Subdividiu-se a análise da DDA entre os segmentos torácico e lombar e cada segmento foi avaliado quanto a significância estatística entre o grupo caso e controle.

Foi utilizado o método estatístico de modelo de regressão linear com efeitos mistos. Foram considerados estatisticamente significativos os valores de $p<0,05$.

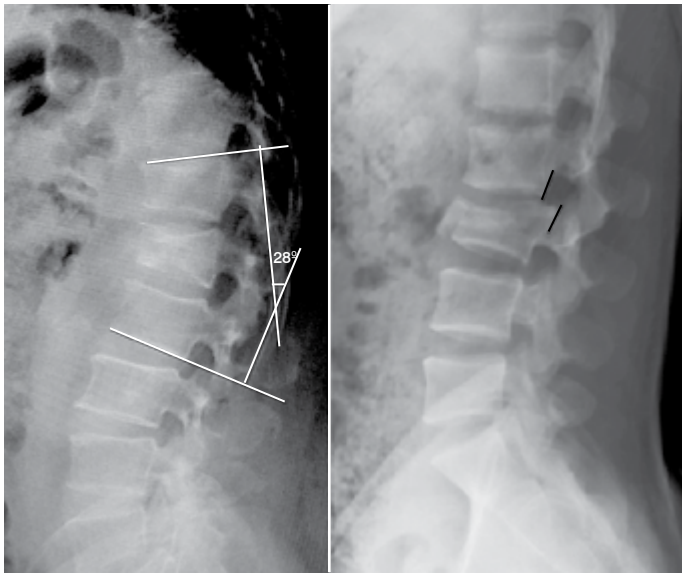

Figura 2. (A) Radiografia em perfil demonstrando ângulo de Cobb. (B) Radiografia em perfil demonstrando translação vertebral.

RESULTADOS

Foram selecionados 57 pacientes que preenchiam os critérios de inclusão. Destes, 32 pacientes tiveram o seguimento clínico e imaginológico e consentiram participar do estudo. Dos 32 pacientes, 16 formaram o grupo caso (no qual foi retirado o material de síntese após 1 ano do procedimento), e 16 formaram o grupo controle (pacientes que não retiraram o material de síntese). 14 pacientes eram do sexo feminino e 18 do sexo masculino, distribuídos de forma igual entre os grupos. A idade variou de 15 a 67 anos, com média de 37,5 anos.

Com relação ao espaço discal adjacente superior não houve diferença estatisticamente significativa entre os pacientes que retiraram ou não o material. Entretanto, a diferença entre as medidas do espaço discal adjacente superior no pós-operatório imediato, após 1 ano e após 2 anos da fratura foram estatisticamente significativas e diminuíram gradativamente com o passar do tempo ($p<0,01$). (Figura 3). Ao se avaliar os pacientes de ambos os grupos dividindo os segmentos da coluna em lombar e torácico, ambos apresentarem diminuição do espaço discal adjacente superior, independente da retirada ou não do material de síntese. (Figura 4)

O ângulo de Cobb aumentou de forma linear. Não houve diferença estatisticamente significativa entre o aumento do ângulo de Cobb pós-operatório entre os pacientes dos grupos caso e controle. Os ângulos de Cobb médios após 1 ano e 2 anos da cirurgia foram, respectivamente, de $18,7^0$ e $19,87^0$. (Figura 5)

Com relação a translação vertebral entre os grupos caso e controle, não houve diferença estatisticamente significativa entre ambos. O que houve diferença foi que, em ambos os grupos, com o decorrer do tempo, houve aumento da translação vertebral nas medidas de 1 e 2 anos de pós operatório. A translação vertebral média após 1 e 2 anos, respectivamente, foi de 2,05 mm e 2,2 mm. (Figura 6)

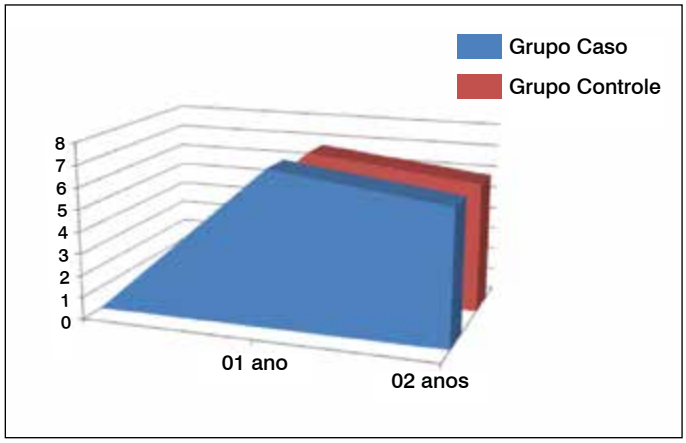

Figura 3. Relação entre o espaço adjacente superior médio e o tempo entre os grupos caso e controle.

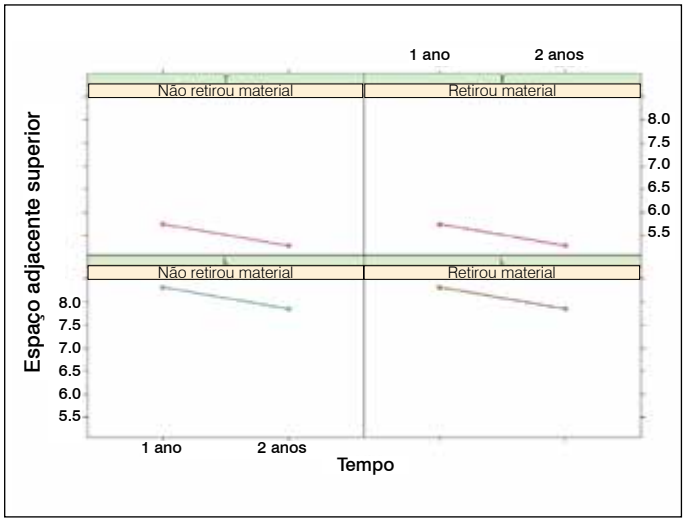

Figura 4. Relação entre os espaços adjacentes superiores entre os grupos caso e controle, subdivididos em segmentos torácico (T) e lombar (L).

DISCUSSÃO

O atendimento de fraturas cirúrgicas da coluna toracolombar em nosso meio está aumentando[19-21] e, em virtude disso, os estudos da DDA e da deformidade pós-traumática ganham importância.

Vários autores correlacionam a cirurgia de artrodese vertebral com a DDA. A literatura, porém, é escassa quando se trata da associação entre DDA e a fixação vertebral por fraturas, seguida ou não da retirada do material de implante.[21,22]

Nosso estudo evidencia a presença de DDA ao segmento fraturado, estatisticamente significativo, tanto em pacientes que foram submetidos á retirada do material quanto aos que não foram

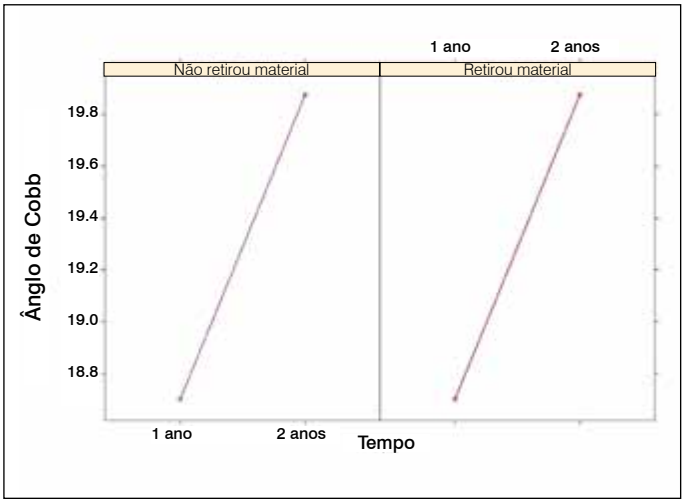

Figura 5. Relação entre o ângulo de Cobb médio e o tempo nos grupos caso e controle.

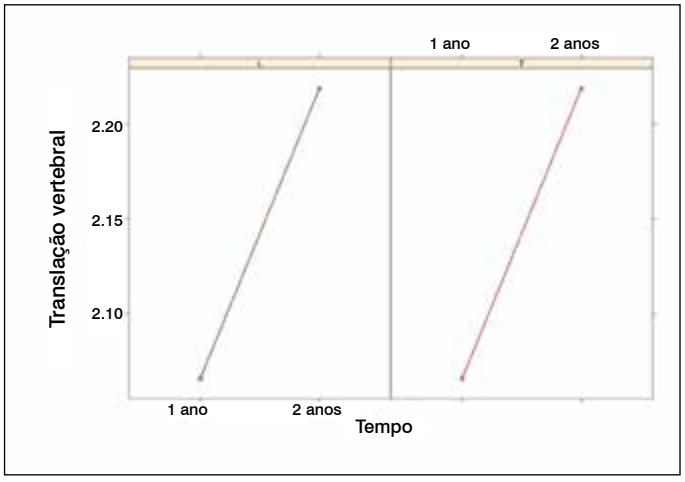

Figura 6. Relação entre o tempo e a translação vertebral média entre os grupos caso e controle.

submetidos a tal procedimento. Logo, o procedimento de retirada do material de implante com o objetivo de prevenir a DDA não se mostrou eficaz.

Acreditávamos que a degeneração do nível discal adjacente superior no segmento torácico seria menor devido a menor mobilidade deste segmento vertebral. Os resultados, entretanto, evidenciaram progressão da degeneração do nível adjacente da mesma forma que na coluna lombar.

A presença de deformidade pós-traumática é amplamente descrita na literatura.[23] Este trabalho mostrou que a presença da deformidade pós-traumática ocorre de forma linear e progressiva nos pacientes que apresentaram fraturas da coluna toracolombar tratadas cirurgicamente com *follow-up* de 2 anos. Independente da retirada ou não do material de síntese, o estudo mostrou que houve progressão, estatistacamente significativa, do ângulo de Cobb. Nenhum paciente, contudo, teve progressão a ponto de causar alterações clínicas que necessitassem de nova abordagem cirúrgica.

A presença da translação vertebral ocorreu de forma semelhante à progressão da DDA e do ângulo de Cobb, novamente sem relação com a retirada ou não do material de implante.

O presente estudo avaliou o seguimento de 2 anos. Novos estudos com seguimento maior se fazem necessários a fim de avaliar se um desfecho semelhante ao apresentado será mantido ao longo do tempo.

CONCLUSÃO

A DDA ocorreu nos pacientes tratados cirurgicamente por fratura da coluna toracolombar e evoluiu, independentemente, da retirada ou não do material de implante.

A deformidade pós-traumática e a translação vertebral também progrediram de forma linear nos dois grupos de pacientes.

A retirada do material de síntese com o objetivo de prevenir a DDA não se mostrou eficaz. Não houve progressão da deformidade pós-traumática e da translação vertebral após a retirada do implante cirúrgico.

Todos os autores declaram não haver nenhum potencial conflito de interesses referente a este artigo.

CONTRIBUIÇÕES DOS AUTORES: Para realização deste trabalho, cada autor contribuiu individual e significantemente para o desenvolvimento deste artigo. ALS: concepção da idéia, redação do artigo, revisão da literatura e entrevista dos pacientes; ALK: análise dos dados e redação dos artigos; MLB: análise estatística, revisão do artigo; PGS: processamento e compilação dos dados e revisão da literatura; XSG: revisão e conceito intelectual do artigo; aprovação final da versão do manuscrito enviado.

REFERÊNCIAS

1. Bolesta MJ, Bohlman HH. Late sequelae of thoracolumbar fractures and fracture-dislocations: Surgical treatment. In: Frymoyer JW, editor. The adult spine: principles and practice. 2nd ed. Philadelphia: Lippincott-Raven; 1997. p.1513–33.
2. Keene JS, Lash EG, Kling TF Jr. Undetected posttraumatic instability of "stable" thoracolumbar fractures. J Orthop Trauma 1988;2:202–11.
3. Cecchinato R, Berjano P, Damilano M, Lamartina C. Spinal osteotomies to treat post-traumatic thoracolumbar deformity. Eur J OrthopSurgTraumatol. 2014;24Suppl 1:S31-7.
4. Park P, Garton HJ, Gala VC, Hoff JT, McGillicuddy JE. Adjacent segment disease after lumbar or lumbosacral fusion: review of the literature. Spine (Phila Pa 1976). 2004;29(17):1938-44.
5. Schlegel JD, Smith JA, Schleusener RL. Lumbar motion segment pathologyadjacent to thoracolumbar, lumbar, and lumbosacral fusions. Spine (Phila Pa 1976). 1996;21(8):970-81.
6. Olvera AGR, Arroyo MV, Martínez LMH, Pérez EM, Hinojosa LRR. Adjacent Segment disease in degenerative pathologies with posterior instrumentation. Coluna/Columna. 2015;14(1):23-6.
7. Duggal N, Mediondo I, Pares HR, Jhawar BS, Das K, Kenny KJ, et al. Anterior lumbar interbody fusion for treatment of failed back surgery syndrome: an outcome analysis. Neurosurgery. 2004; 54(3):636-43.
8. Aota Y, Kumano K, Hirabayashi S. Postfusion instability at the adjacent segments after rigid pedicle screw fixation for degenerative lumbar spinal disorders. J Spinal Disord. 1995;8(6):464-73.
9. Guigui P, Lambert P, Lassale B, Deburge A. Long-term outcome at adjacent levels of lumbar arthrodesis. Rev ChirOrthopReparatriceAppar Mot. 1997;83(8):685-96.
10. Miyakoshi N, Abe E, Shimada Y, Okuyama K, Suzuki T, Sato K. Outcome of one-level posterior lumbar interbody fusion for spondylolisthesis and postoperative intervertebral disc degeneration adjacent to the fusion. Spine (Phila Pa 1976). 2000 15;25(14):1837-42.
11. Cheh G, Bridwell KH, Lenke LG, Buchowski JM, Daubs MD, Kim Y, et al. Adjacent segment disease followinglumbar/thoracolumbar fusion with pedicle screw instrumentation: a minimum 5-year follow-up. Spine (PhilaPa 1976). 2007;32(20):2253-7.
12. Ghiselli G, Wang JC, Bhatia NN, Hsu WK, Dawson EG. Adjacent segment degeneration in the lumbar spine. J Bone Joint Surg Am. 2004;86(7):1497-503.
13. Baron HC, Ochs BG,Stuby FM, Stöckle U, Badke A. Hardware removal after spinal instrumentation. Unfallchirurg. 2012;115(4):339-42.
14. Scott JE, Bosworth TR, Cribb AM, Taylor JR. The chemical morphology ofage-related changes in human intervertebral disc glycosaminoglycans fromcervical, thoracic and lumbar nucleus pulposus and annulus fibrosus. J Anat. 1994;184 (Pt 1):73-82.
15. Booth KC, Bridwell KH, Eisenberg BA, Baldus CR, Lenke LG. Minimum 5-yearresults of degenerative spondylolisthesis treated with decompression andinstrumented posterior fusion. Spine (Phila Pa 1976). 1999;24(16):1721-7.
16. Buchowski JM, Kuhns CA, Bridwell KH, Lenke LG. Surgical management of posttraumatic thoracolumbar kyphosis. Spine J. 2008;8(4):666-77.
17. Gillet P. The fate of the adjacent motion segments after lumbar fusion. J Spinal Disord Tech. 2003;16(4):338-45.
18. Hazlett JW, Kinnard P. Lumbar apophyseal process excision and spinalinstability. Spine (Phila Pa 1976). 1982;7(2):171-6.
19. Zaninelli EM, Graells XSI, Néri OJ, Dau L. Avaliação epidemiológica das fraturas da coluna torácica e lombar de pacientes atendidos no Pronto-Socorro do Hospital do Trabalhador da UFPR de Curitiba - Paraná. Coluna/Columna. 2005;4(1):11-5.
20. Graells XSI, Telesca MP, Zaninelli EM, Benato ML. Tratamento das fraturas tóracolombares com o uso de fixador interno: análise de 110 pacientes. Coluna/Columna. 2008;7(2):119-24.
21. Dekutoski MB, Schendel MJ, Ogilvie JW, Olsewski JM, Wallace LJ, Lewis JL. Comparison of in vivo and in vitro adjacent segment motion after lumbar fusion.Spine (Phila Pa 1976). 1994;19(15):1745-51.
22. Weinhoffer SL, Guyer RD, Herbert M, Griffith SL. Intradiscal pressuremeasurements above an instrumented fusion. A cadaveric study. Spine (Phila Pa 1976). 1995;20(5):526-31.
23. Vaccaro AR, Silber JS. Post-traumatic spinal deformity. Spine (Phila Pa 1976). 2001;26(24 Suppl):S111-8.

PERFIL EPIDEMIOLÓGICO DOS PACIENTES COM FRATURA TRAUMÁTICA DE COLUNA VERTEBRAL

EPIDEMIOLOGICAL PROFILE OF PATIENTS WITH TRAUMATIC SPINAL FRACTURE

PERFIL EPIDEMIOLÓGICO DE LOS PACIENTES CON FRACTURA TRAUMÁTICA DE LA COLUMNA VERTEBRAL

Mateus Bergamo Lomaz[1], Leonel Antônio Freitas Sales Netto[1], Mario Silva Garrote Filho[1], Alex Pereira Alves[2], Fabiano Ricardo de Tavares Canto[2]

1. Faculdade de Medicina da Universidade Federal de Uberlândia (FAMED/UFU), Uberlândia, MG, Brasil.
2. Cirurgia da Coluna Vertebral, Serviço de Ortopedia e Traumatologia, Hospital de Clínicas, Universidade Federal de Uberlândia (HC-UFU), Uberlândia, Minas Gerais, Brasil.

RESUMO

Objetivo: Analisar o perfil epidemiológico dos pacientes com fratura da coluna vertebral e as características da população de risco atendida em um hospital universitário. Métodos: A população do estudo é composta de 202 pacientes diagnosticados e tratados por fratura de vértebras devido a trauma. As variáveis foram correlacionadas entre si e consideradas estatisticamente significantes as correlações com $p < 0,05$. Resultados: A relação da incidência do trauma entre os sexos foi 3:1 para o sexo masculino. A média de idade foi 37 anos e a faixa etária de maior incidência entre 20 e 39 anos. Os acidentes de trânsito foram o mecanismo de mais frequente (51,2%) e em segundo lugar, as quedas (33,2%). Houve correlação estatística dos mecanismos de trauma conforme faixa etária e região da coluna vertebral. A fratura de primeira vértebra lombar (L1) representou sozinha 21,5% de todos os casos estudados associados ao mecanismo queda. A lesão raquimedular foi registrada em 33,7% dos indivíduos da amostra. Um total de 57,3% dos pacientes foi submetido a tratamento cirúrgico e 41,7% ao conservador. O tempo de internação médio foi de 15 dias. Conclusões: As fraturas de coluna são importantes determinantes de morbidade e mortalidade da população, com impacto principal nos indivíduos economicamente ativos, sobretudo do sexo masculino. Estão diretamente associadas a acidentes de trânsito na população jovem e a quedas nas faixas etárias maiores. A prevenção primária do trauma é o principal mecanismo para mudança desse cenário.

Descritores: Traumatismos da coluna vertebral; Epidemiologia; Fraturas da coluna vertebral; Coluna vertebral; Prevenção de acidentes.

ABSTRACT

Objective: To analyze the epidemiological profile of patients with spinal fractures and the characteristics of the population at risk attended at a university hospital. Methods: The study population is composed of 202 patients diagnosed and treated for vertebral fracture due to trauma. The variables were correlated with each other and the correlations with $p<0.05$ were considered statistically significant. Results: The ratio of incidence of trauma between the sexes was 3:1 for males. The mean age was 37 years and the age group with the highest incidence was between 20 and 39 years. Traffic accidents were the most frequent mechanism (51.2%) and secondly, falls (33.2%). There was a statistical correlation between trauma mechanisms to age group and region of the spine. The first lumbar vertebra (L1) fracture alone accounted for 21.5% of all cases studied associated with the fall mechanism. Spinal cord injury was recorded in 33.7% of the individuals in the sample. A total of 57.3% of the patients were submitted to surgical treatment and 41.7% to the conservative treatment. The mean hospitalization time was 15 days. Conclusions: Spinal fractures are important determinants of morbidity and mortality in the population with a major impact on economically active individuals, especially males. They are directly associated to traffic accidents in the young population and to falls in the higher age brackets. Primary prevention of trauma is the main mechanism for change in this scenario.

Keywords: Spinal injuries; Epidemiology; Spinal fractures; Spine; Accident prevention.

RESUMEN

Objetivo: Analizar el perfil epidemiológico de los pacientes con fractura de la columna vertebral y las características de la población de riesgo tratada en un hospital universitario. Métodos: La población del estudio está compuesta de 202 pacientes diagnosticados y tratados por fractura de vértebras debido a trauma. Las variables se correlacionaron entre sí y se consideraron estadísticamente significativas las correlaciones con $p < 0,05$. Resultados: La proporción de incidencia del trauma entre los sexos fue 3:1 para el sexo masculino. La edad media fue de 37 años y el rango de edad de mayor incidencia fue entre 20 y 39 años. Los accidentes de tránsito fueron el mecanismo más frecuente (51,2%) y en segundo lugar, las caídas (33,2%). Se observó correlación estadística entre los mecanismos de trauma según el grupo de edad y la región de la columna vertebral. La fractura de la primera vértebra lumbar (L1) sola representó el 21,5% de todos los casos estudiados asociados al mecanismo de caída. La lesión de la médula espinal se registró en el 33,7% de los individuos de la muestra. Un total de 57,3% de los pacientes fueron sometidos a tratamiento quirúrgico y el 41,7% al conservador. La duración promedio de la estancia hospitalaria fue de 15 días. Conclusiones: Las fracturas de columna son determinantes importantes de morbilidad y mortalidad con impacto principal en los individuos económicamente activos, sobre todo del sexo masculino. Se asocian directamente con los accidentes de tránsito en la población joven y a las caídas en los rangos de edad mayores. La prevención primaria del trauma es el principal mecanismo para cambiar este escenario.

Descriptores: Traumatismos vertebrales; Epidemiología; Fracturas de la columna vertebral; Columna vertebral; Prevención de accidente.

Trabalho realizado na Cirurgia da Coluna Vertebral, Serviço de Ortopedia e Traumatologia, Hospital de Clínicas, Universidade Federal de Uberlândia (HC-UFU), Uberlândia, Minas Gerais, Brasil.
Correspondence: Rua Piauí, 1524 apto 101, Bairro Umuarama, Uberlânida, MG, Brasil. 38405-317. mateus_bl@hotmail.com

Recebido em 28/02/2017, aceito em 14/06/2017

http://dx.doi.org/10.1590/S1808-185120171603176399

INTRODUÇÃO

Embora as fraturas da coluna vertebral representem uma pequena parcela de todas as fraturas;[1] sua ocorrência implica em importantes impactos socioeconômicos e mais graves nos pacientes vítimas de trauma raquimedular (TRM). Esses pacientes apresentam um comprometimento da independência funcional; dinâmica familiar e qualidade de vida.[2,3]

Estudos de diferentes países demonstram que as fraturas da coluna apresentam maior incidência na população jovem do sexo masculino. Além disso; estão associadas principalmente a acidentes de trânsito e quedas de altura.[4,5] O mesmo padrão epidemiológico também se mantém para pacientes com lesão medular; com uma incidência aproximada de 19;4 pacientes por milhão de habitante por ano na França; 10;7 na Alemanha; 38;4 nos EUA e 21;0 no Brasil.[6-8] Há uma carência de estudos epidemiológicos sobre fratura da coluna vertebral no Brasil.

Os pacientes com fratura da coluna apresentam tempo de internação prolongado; alto custo com o tratamento imediato e em longo prazo no seguimento desses indivíduos.[9] Por conseguinte são geradas grandes despesas para o sistema de saúde e para a previdência dos países.

O custo estimado por indivíduo com lesão medular varia de $1.5 milhões para paraplegia incompleta a $3 milhões se tetraplegia completa.[10] Além disso; fratura da coluna é um preditor bem estabelecido para novas fraturas subsequentes da coluna no mesmo indivíduo[11,12] com um custo médico calculado para pacientes com nova fratura no seguimento de um ano de $5906 e €3670 nos EUA e Suécia; respectivamente.[13]

Por apresentar maior incidência na população economicamente ativa; os impactos econômicos elevam-se. Há redução da capacidade funcional; desafios para reabilitação; dificuldades na reinserção no mercado de trabalho e redução da expectativa de vida; sobretudo por complicações respiratórias.[14]

O objetivo do trabalho é analisar o perfil epidemiológico dos pacientes com fratura da coluna vertebral e as características da população de risco atendida em um Hospital Universitário (HU) brasileiro de alta complexidade e referência regional para trauma situado na cidade de Uberlândia-MG. Também fez parte dos objetivos comparar os resultados com outros estudos realizados em outras regiões do Brasil e do mundo.

MATERIAS E MÉTODOS

A população do estudo é composta de 202 pacientes diagnosticados e tratados por fratura de vértebras devido a trauma no período de 2008 a 2014 no Hospital Universitário da Universidade Federal de Uberlândia.

Os dados foram obtidos a partir de prontuários médicos. Portanto; trata-se de um estudo transversal retrospectivo. Mesmo não envolvendo interação direta com o paciente e nem a divulgação de informações pessoais; o presente estudo foi submetido e aprovada no Comitê de Ética com Pesquisa sob o registro CAAE 15047713.0.0000.5152.

Variáveis como gênero; idade; mecanismos de trauma; região e vértebra da coluna acometida; associação com TRM; tratamento de escolha (cirúrgico X conservador) e tempo de internação foram correlacionadas entre si. Foram consideradas estatisticamente significantes as correlações com $p < 0.05$. As análises estatísticas foram realizadas por meio do software IBM SPSS 22. As principais análises foram do tipo qui-quadradro.

RESULTADOS

A relação da incidência do trauma entre os gêneros foi 3:1; sendo 75;2% do gênero masculino e 24;8% do feminino. A idade média foi de 37 anos; mediana de 35 anos; idade mínima de 9 e máxima de 77 anos. A faixa etária de maior incidência são os indivíduos entre 20 e 39 anos; representando 48% de todos os casos. Os acidentes de trânsito foram o mecanismo de maior frequência (51;2%) e; em segundo lugar; as quedas com 33;2%. (Tabela 1)

Em relação à região da fratura; foi encontrado distribuição semelhante entre as regiões cervical (32;3%); torácica (30;4%) e lombar (32;8%). A fratura de primeira vértebra lombar (L1) representou sozinha 21;5% de todos os casos estudados.

Um total de 57;3% foi submetido a tratamento cirúrgico e 41;7% ao conservador. O tempo de internação médio foi de 15 dias; com mínimo de 1 e máximo de 180 dias. Dos 202 pacientes; 33;7% apresentaram um trauma raquimedular (TRM) associado a fratura da coluna vertebral. (Tabela 1) O TRM foi diagnosticado em 26;2% das fraturas cervicais; 40;3% das torácicas e 35;8% das lombares. Não houve diferença estatística entre as regiões e a ocorrência de TRM ($p>0.05$). (Tabela 2)

Ao ser analisada a relação entre a ocorrência de TRM e os mecanismos de trauma; observou-se que 31;6% dos acidentes automobilísticos; 31;9% dos motociclísticos e 38;5% das quedas cursaram com déficit neurológico. (Tabela 2) Entretanto; não foi possível inferir que determinado mecanismo em particular favorece a ocorrência de TRM ($p>0.05$).

Quanto à associação entre TRM e gênero; constatou-se que 33;9% dos homens tiveram TRM; enquanto 36% das mulheres apresentaram déficit neurológico. Não houve diferença estatística entre os grupos ($p>0.05$).

Em relação a idade; o pico de ocorrência de TRM foi na faixa etária de 20 a 39 anos; com 42;6% do total de TRM; seguido do grupo com 40-59 anos com 41;1% do total; com $p > 0.05$ entre os grupos. Também não houve significância estatística de ocorrência de TRM separando a partir da idade mediana (35 anos).

Os mecanismos de trauma mais frequentes foram as quedas (33;2%); acidente automobilístico (28;2%); acidente motociclístico (23;3%) e demais traumas (15;3%). Foram criados esses quatros grandes grupos para finalidade estatística.

De forma mais específica; no grupo "quedas"; 4;5% foram quedas ao solo enquanto as demais foram "de outras alturas". Dentro do grupo "demais traumas" destacam-se; mergulho em água rasa; ferimento por arma de fogo e atropelamentos com 3;9%; 4;4% e 3;9% do total das fraturas; respectivamente.

De acordo com as faixas etárias estudadas; observou mudança na distribuição dos mecanismos de trauma mais frequentes. Por exemplo; no grupo 20-39 anos; pico da incidência de fraturas na população; teve como principal protagonista os acidentes de trânsito; composto por acidentes automobilísticos (36;1% no grupo e 17;6% do total) e motociclísticos (30;9% no grupo e 13;5% do total). Já no grupo entre 40-59 anos; as quedas assumem papel principal no mecanismo de trauma; com 54;7% no grupo e 17;1% do total de fraturas. (Figura 1) Todas as diferenças com significância estatística ($p <0.05$).

Tabela 1. Características da população, dos mecanismos de trauma, da região de fratura na coluna e tempo de hospitalização.

Variável	Masculino	Feminino	Ambos
Gênero	75,2%	24,8%	**100%**
Idade (anos)			
Média	38	35	**37**
Mínima	12	9	**9**
Máxima	76	77	**77**
Faixa etária			
0-19	6,6%	14%	8,4%
20-39	47,4%	52%	48,5%
40-59	34,2%	20%	30,7%
> 60	11,8%	14%	12,4%
Mecanismo trauma			
Automobilístico	23,3%	**44,9%**	**28,5%**
Motociclístico	23,8%	22,4%	**23,5%**
Quedas	**35,8%**	22,4%	**32,5%**
Demais traumas	17,2%	10,2%	**15,5%**
Região			
Cervical	34,2%	31,3%	**33,5%**
Torácica	30,8%	35,4%	**32%**
Lombar	34,9%	33,3%	**34,5%**
Tempo hospitalizado			
Média Geral	17	11	**15**
Cirúrgico	19	11	**18**
Conservador	11	10	**11**

Tabela 2. Distribuição de trm por região da coluna vertebral e mecanismo de trauma.

TRM/Região (p = 0.225)	Cervical	Torácica	Lombar
Sim	26,2%	40,3%	35,8%
Não	73,8%	59,7%	64,2%
TRM/Mecanismo (p = 0.767)	**Automobilístico**	**Motociclístico**	**Quedas**
Sim	31,6%	31,9%	38,5%
Não	68,4%	68,1%	61,5%

No gênero masculino; as quedas (36;6%) foram mais frequentes; seguido de acidente motocilístico (23;5%) e automobilístico (22;9%). No gênero feminino; destaca-se que 47;1% dos traumas foram decorrentes de acidentes automobilísticos; enquanto acidentes motociclísticos e quedas tiveram frequência semelhante; 21;6% cada. (Figura 2) Foi observada diferença estatisticamente significante entre os gêneros e mecanismo de trauma ($p < 0.05$).

Não foi encontrado diferença estatisticamente significante entre os gêneros quando analisado os mecanismos e grupos etários. Para nova análise; dividimos a população a partir da idade mediana (35 anos). Os mecanismos foram divididos em dois grupos (acidentes de trânsito e quedas) e analisamos em relação a diferenças entre os gêneros.

No sexo masculino antes da idade mediana; 56;8% dos homens sofreram fratura devido a acidentes de trânsito (carro e moto). Após essa idade; as fraturas desse tipo reduziram para 36;7%; enquanto que as quedas prevaleceram; com 51.9%. Todas essas diferenças foram estatisticamente significantes.

Nas mulheres com menos de 35 anos predominaram os acidentes de trânsito (81;5%). No grupo acima de 35 continuou havendo predomínio dos acidentes de transito (54;1%); mas houve um aumento importante das quedas (33;3%). A diferença estatística foi considerada *borderline* ($p = 0.077$).

Foi constatada correlação estatisticamente significante entre o mecanismo de trauma e a região de fratura da coluna. Por exemplo; 60% das fraturas de coluna lombar decorreram de quedas. Por outro lado; os acidentes de trânsito foram os principais responsáveis por fraturas tanto da coluna cervical (80;4%) como da torácica (63;5%). Essa associação manteve-se significante mesmo quando os acidentes de trânsito foram analisados separadamente; em dois grupos: automobilístico e motociclísticos. (Figura 3)

As vertebras mais fraturadas nas regiões cervical; torácica e lombar foram C5; T12 e L1; respectivamente. Considerando as três regiões; a primeira vértebra lombar representou 21;5% de todas as fraturas; seguido de T12 (12;5%) e C5 (12%). (Figura 4)

Com relação à distribuição das vértebras fraturadas e os mecanismos de trauma; destaca-se a importância do mecanismo "quedas" nas fraturas de vértebras lombares; sobretudo na região de transição toracolombar (T12; L1 e L2). Mais precisamente; as quedas foram responsáveis por 56% das fraturas de T12; 58;1% das de L1 e 69;2% das de L2. (Figura 5)

Os acidentes automobilísticos e motociclísticos ganham destaque como mecanismo de trauma na coluna cervical a partir da quinta vértebra (C5). Sobretudo em coluna cervical alta (C1-C3) quando os acidentes de trânsito são causas de 66;7% das fraturas de C1; 80% de C2 e 83;3% de C3 e as quedas não foram responsáveis por nenhuma lesão nesse nível. (Figura 5)

Não houve correlação estatística do número de vértebras fraturas com ocorrência de TRM; com o mecanismo; com a faixa etária ou com o gênero ($p > 0.05$).

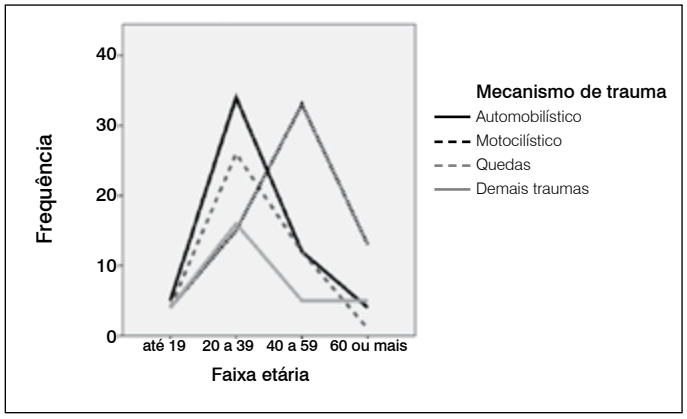

Figura 1. Distribuição dos mecanismos de trauma por faixa estária.

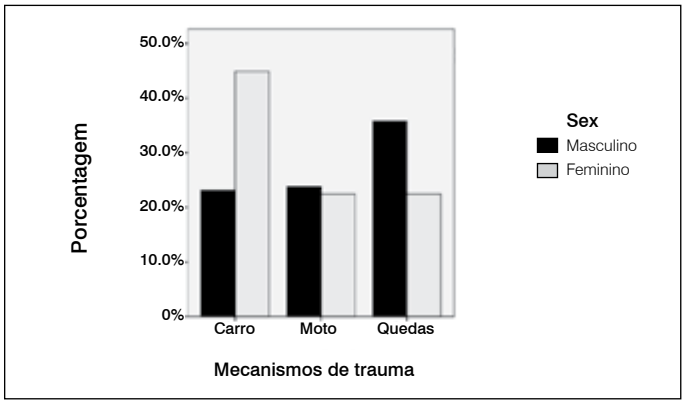

Figura 2. Mecanismo de trauma e gênero.

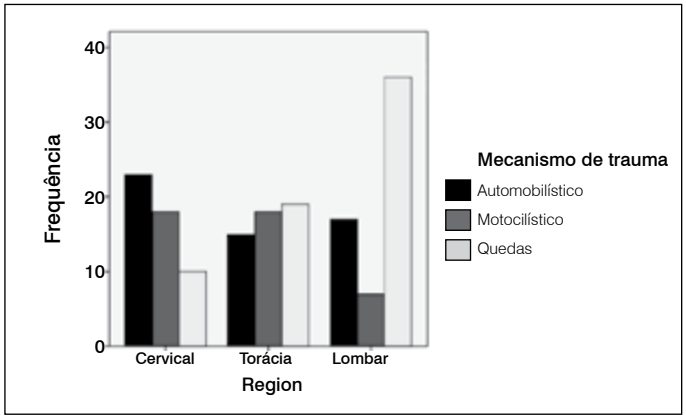

Figura 3. Mecanismo de trauma e região da coluna vertebral.

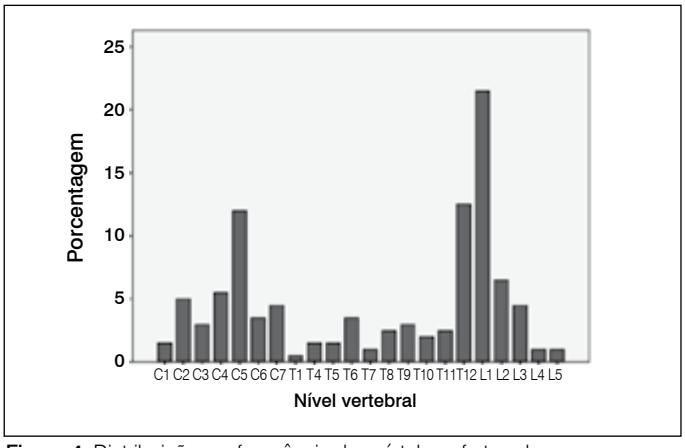

Figura 4. Distribuição em frequência das vértebras fraturadas.

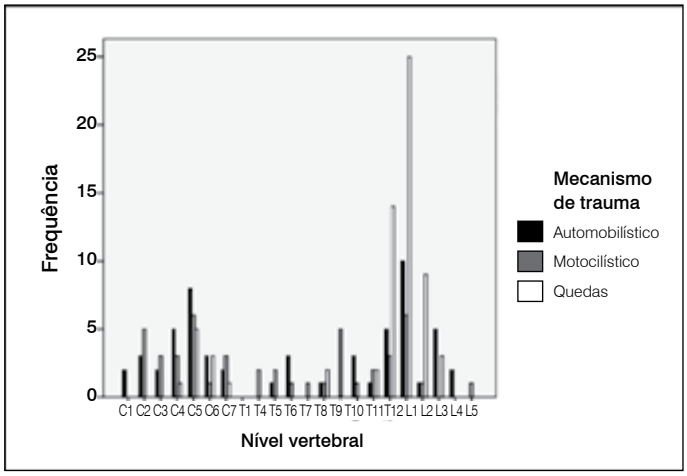

Figure 5. Vértebras e mecanismos de trauma.

DISCUSSÃO

As fraturas de coluna vertebral predominaram na faixa etária de 20 a 39 anos; com pico de incidência aos 37 anos (Tabela 1) em concordância com estudos epidemiológicos já publicados.[4,5,7] Esse intervalo praticamente coincide com o pico das pessoas economicamente ativas (PEA) no Brasil; que é de 25 a 49 anos (60;9% da PEA em 2015).[15] Dessa forma; fraturas na coluna vertebral tem um grande impacto econômico; pois o maior grupo incidência é justamente indivíduos jovens economicamente ativos.

Ainda de acordo com a PEA em 2015; a distribuição por gênero nessa faixa etária indica 53;2% para os homens e 46;8% para as mulheres. Apesar de que homens e mulheres estejam envolvidos em proporção semelhante no mercado; o risco de morte no trabalho é uma possibilidade no entendimento das diferentes ocupações entre os gêneros. Embora não seja possível definir os fatores que levam as diferenças ocupacionais de gênero é possível estimar o tamanho do efeito: a diferença no risco físico entre as ocupações explicam cerca de um quarto dessa segregação.[16]

Dessa forma; a proporção de 3:1 das fraturas nos homens em relação a mulheres encontradas tanto presente; (Tabela 1) como outros trabalhos;[4,5,17,18] estaria provavelmente mais relacionada ao tipo de trabalho realizado conforme o gênero do que à quantidade relativa de homens e mulheres. Não há até o momento estudos científicos publicados que testaram esta hipótese nas fraturas da coluna sendo necessários novos trabalhos para confirmação estatística.

A incidência de lesão medular em fraturas da coluna vertebral encontrada em diferentes estudos varia de 5;4 a 27;6%.[19,20] Chu et al.[19] conduziram um estudo envolvendo 51.641 pacientes com lesão na coluna vertebral entre 2000 e 2003 no qual constataram a incidência de déficit neurológico em 27;6% dos pacientes. Esse valor foi próximo; porém inferior; aos 33;7% do presente estudo. (Tabela 1) Os autores acreditam que a alta incidência de TRM é devido ao fato de que este trabalho foi realizado em um hospital referência regional para traumas de alta complexidade.

A frequência de TRM foi maior nas fraturas da coluna torácica e também quando os mecanismos foram "quedas". (Tabela 2) Entretanto; não houve correlação estatística entre essas variáveis. Assim; não se pode afirmar que há um maior risco de TRM quando se fratura a coluna torácica ou quando o trauma resulta de queda. A TRM também não teve correlação significante com gênero; faixa etária ou idade mediana da população.

Os principais mecanismos para fratura da coluna foram as quedas; acidentes automobilístico; acidentes motociclístico; quedas ao solo; mergulho em água rasa; ferimentos por arma de fogo e atropelamentos. (Tabela 1) As causas violentas continuam predominando de forma mais acentuada nos países em desenvolvimento do que nos países desenvolvidos.[8,21]

Houve correlação estatística entre os diferentes mecanismos de trauma com as três regiões da coluna vertebral analisadas. (Figura 5) Ficou claro o predomínio de fraturas na primeira vértebra lombar com associação ao mecanismo "quedas" bem como fraturas em coluna cervical alta com acidentes de trânsito.

O grupo entre 20-39 anos; pico da incidência de fraturas na população; teve como protagonista os acidentes de trânsito; especificamente os automobilísticos. Já no grupo entre 40-59 anos as quedas assumem papel principal no mecanismo de trauma (Figura 1) em concordância com outros estudos epidemiológicos.[5] Assim; com o aumento da idade e as alterações biomecânicas da coluna vertebral há um concomitante aumento das fraturas por queda e diminuição das fraturas por acidente de trânsito em relação à população mais jovem.[22] A significância estatística entre os grupos etários é um dado sólido para direcionar campanhas de conscientização e prevenção.

Foi encontrada diferença estatística entre gênero e mecanismo de trauma. (Figura 2) Se analisado o gênero a partir da idade mediana; homens e mulheres até 35 anos apresentam maior probabilidade de sofrerem fratura de coluna devido a acidente de trânsito. Nas mulheres acima de 35 anos essa tendência se manteve; enquanto que nos homens as lesões de coluna decorrem principalmente das quedas. Estudos futuros são necessários para esclarecer essa relação entre gênero; idade e mecanismo de trauma.

CONCLUSÕES

As fraturas de coluna são importantes determinantes de morbimortalidade na população. Quando analisado que o pico de incidência se relaciona com a PEA; os custos diretos e indiretos elevam-se. A principal medida de impacto nesse cenário é a prevenção; visto que as causas externas (trauma) são os mecanismos de maior importância. Para isso; são necessários novos estudos epidemiológicos para melhor definir as prioridades regionais na prevenção.

Todos os autores declaram não haver nenhum potencial conflito de interesses referente a este artigo.

CONTRIBUIÇÕES DOS AUTORES: Cada autor contribuiu individual e significantemente para o desenvolvimento deste artigo. MBL (0000-0001-7848-4197)*: redação do artigo; análise estatística e conceito intelectual do artigo e confecção de todo o projeto de pesquisa; LAFSN (0000-0002-3044 redação do artigo; análise estatística e conceito intelectual do artigo e confecção de todo o projeto de pesquisa; MSGF (0000-0003-2332-6567)*: análise estatística; redação e revisão do artigo e também em todo o conceito intelectual do artigo; APA (0000-0002-6881-3476): cirurgia; redação do artigo e conceito intelectual do artigo e confecção de todo o projeto de pesquisa; FRTC (0000-0002-3543-7750)*: cirurgia; redação do artigo; análise estatística e conceito intelectual do artigo e confecção de todo o projeto de pesquisa. *Número ORCID (Open Researcher and Contributor ID).

REFERÊNCIAS

1. van Staa TP, Dennison EM, Leufkens HG, Cooper C. Epidemiology of fractures in England and Wales. Bone. 2001;29(6):517-22.
2. Migliorini CE, New PW, Tonge BJ. Quality of life in adults with spinal cord injury living in the community. Spinal Cord. 2011;49(3):365-70.
3. Blanes L, Carmagnani MI, Ferreira LM. Quality of life and self-esteem of persons with paraplegia living in São Paulo; Brazil. Qual Life Res. 2009;18(1):15-21.
4. Wang H, Zhang Y, Xiang Q, Wang X, Li C, Xiong H, et al. Epidemiology of traumatic spinal fractures: experience from medical university-affiliated hospitals in Chongqing; China; 2001-2010. J Neurosurg Spine. 2012;17(5):459-68.
5. Leucht P, Fischer K, Muhr G, Mueller EJ. Epidemiology of traumatic spine fractures. Injury. 2009;40(2):166-72.
6. Rahimi-Movaghar V, Sayyah MK, Akbari H, Khorramirouz R, Rasouli MR, Moradi-Lakeh M, et al. Epidemiology of traumatic spinal cord injury in developing countries: a systematic review. Neuroepidemiology. 2013;41(2):65-85.
7. Botelho RV, Albuquerque LDG, Bastianello Junior R; Arantes Junior AA. Epidemiology of traumatic spinal injuries in Brazil: systematic review. Arq Bras Neurocir. 2014;33(2):100-6.
8. Lee BB, Cripps RA, Fitzharris M, Wing PC. The global map for traumatic spinal cord injury epidemiology: update 2011; global incidence rate. Spinal Cord. 2014;52(2):110-6.
9. French DD, Campbell RR, Sabharwal S, Nelson AL; Palacios PA; Gavin-Dreschnack D. Health care costs for patients with chronic spinal cord injury in the Veterans Health Administration. J Spinal Cord Med. 2007;30(5):477-81.
10. Krueger H, Noonan VK, Trenaman LM, Joshi P, Rivers CS. The economic burden of traumatic spinal cord injury in Canada. Chronic Dis Inj Can. 2013;33(3):113-22.
11. Ross PD, Davis JW, Epstein RS, Wasnich RD. Pre-existing fractures and bone mass predict vertebral fracture incidence in women. Ann Intern Med. 1991;114(11):919-23.
12. Black DM, Arden NK, Palermo L, Pearson J, Cummings SR. Prevalent vertebral deformities predict hip fractures and new vertebral deformities but not wrist fractures. Study of Osteoporotic Fractures Research Group. J Bone Miner Res. 1999;14(5):821-8.
13. Lindsay R, Burge RT, Strauss DM. One year outcomes and costs following a vertebral fracture. Osteoporos Int. 2005;16(1):78-85.
14. Schilero GJ, Radulovic M, Wecht JM, Spungen AM, Bauman WA, Lesser M. A center's experience: pulmonary function in spinal cord injury. Lung. 2014;192(3):339-46.
15. Instituto Brasileiro de Geografia e Estatística (IBGE). Indicadores IBGE: pesquisa mensal de emprego; Abril 2015. Rio de Janeiro: IBGE; 2015. p. 1-29.
16. DeLeire T, Levy H. Worker Sorting and the Risk of Death on the Job. Journal of Labor Economics. 2004;22(4):925-53.
17. Chamberlain JD, Deriaz O, Hund-Georgiadis M, Meier S, Scheel-Sailer A, Schubert M, et al. Epidemiology and contemporary risk profile of traumatic spinal cord injury in Switzerland. Inj Epidemiol. 2015;2(1):28.
18. Kristinsdottir EA, Knutsdottir S, Sigvaldason K, Jonsson H Jr, Ingvarsson PE. Epidemiology of Spinal Cord Injury in Iceland from 1975 to 2014. Laeknabladid. 2016;102(11):491-6.
19. Chu D, Lee YH, Lin CH, Chou P, Yang NP. Prevalence of associated injuries of spinal trauma and their effect on medical utilization among hospitalized adult subjects–a nationwide data-based study. BMC Health Serv Res. 2009;9:137.
20. El-Faramawy A, El-Menyar A, Zarour A, Maull K, Riebe J, Kumar K, et al. Presentation and outcome of traumatic spinal fractures. J Emerg Trauma Shock. 2012;5(4):316-20.
21. Ovalle FAT, Ríos EC, Balbuena FR. Incidence and functional evolution of traumatic injuries of the spine. Coluna/Columna. 2014;13(3):223-7.
22. Wang H, Xiang L, Liu J, Zhou Y, Ou L. Gender differences in the clinical characteristics of traumatic spinal fractures among the elderly. Arch Gerontol Geriatr. 2014;59(3):657-64.

REVISÃO DA CLASSIFICAÇÃO DE MCCORMACK PARA FRATURAS DO SEGMENTO TORACOLOMBAR

REVIEW OF MCCORMACK CLASSIFICATION FOR THORACOLUMBAR SEGMENT FRACTURES

REVISIÓN DE LA CLASIFICACIÓN DE MCCORMACK PARA FRACTURAS DEL SEGMENTO TORACOLUMBAR

André Luís Sebben[1], Carlos Augusto Costa Marques[1], Xavier Soler i Graells[1], Marcel Luiz Benato[2], Pedro Grein Del Santoro[2], Álynson Larocca Kulcheski[2]

1. Universidade Federal do Paraná, Hospital de Clínicas, Curitiba, PR, Brasil.
2. Hospital do Trabalhador, Curitiba, PR, Brasil.

RESUMO

Objetivo: O objetivo deste estudo foi avaliar as taxas de sucesso e de complicações das fraturas toracolombares com pontuação igual ou superior a 7 segundo a classificação de load sharing (McCormack), tratadas cirurgicamente com fixação posterior curta em três pontos. Métodos: Avaliamos 40 pacientes com fraturas toracolombares e pontuação pela classificação de load sharing maior ou igual a 7, tratados exclusivamente por cirurgia por fixação via posterior curta. Avaliamos dados epidemiológicos, aumento de cifose, perda de altura do corpo vertebral e complicações em seguimento de 2 anos. Resultados: Apesar de ter havido aumento de cifose e diminuição da altura vertebral estatisticamente significativa, não houve repercussão clínica. Conclusão: Assim, concluímos que a classificação de McCormack não é um preditor fundamental para indicação da via anterior complementar à fixação posterior curta.

Descritores: Fraturas da coluna vertebral; Vértebras lombares; Vértebras torácicas; Fixação de fratura/classificação.

ABSTRACT

Objective: The aim of this study was to evaluate the success and complications rates of thoracolumbar fractures with a score equal or superior to 7 according to the load sharing classification (McCormack), surgically treated with short posterior fixation at three points. Methods: We evaluated 40 patients with thoracolumbar fractures and score by the load sharing classification greater than or equal to 7, treated exclusively by surgery by short posterior fixation. We assessed epidemiological data, increased kyphosis, loss of vertebral body height and complications at 2-year follow-up. Results: Although there was a statistically significant increase in kyphosis and a decrease in vertebral height, there was no clinical repercussion. Conclusion: Thus, we conclude that the McCormack classification is not a fundamental predictor for indication of anterior approach complementary to the short posterior fixation.

Keywords: Spinal fractures; Lumbar vertebrae; Thoracic vertebrae; Fracture fixation/classification.

RESUMEN

Objetivo: El objetivo de este estudio fue evaluar las tasas de éxito y de complicaciones de las fracturas toracolumbares con puntuación igual o superior a 7, según la clasificación de load sharing (McCormack), tratadas quirúrgicamente con fijación posterior corta en tres puntos. Métodos: Evaluamos 40 pacientes con fracturas toracolumbares y puntuación por la clasificación de load sharing mayor o igual a 7, tratados exclusivamente por cirugía por fijación vía posterior corta. Evaluamos datos epidemiológicos, aumento de la cifosis, pérdida de altura del cuerpo vertebral y las complicaciones en un seguimiento de 2 años. Resultados: A pesar del aumento de la cifosis y de la disminución de la altura vertebral estadísticamente significativa, no hubo ninguna repercusión clínica. Conclusión: Por lo tanto, concluimos que la clasificación de McCormack no es un predictor fundamental para indicar la vía anterior complementaria a la fijación posterior corta.

Descriptores: Fracturas de la columna vertebral; Vértebras lumbares; Vértebras torácicas; Fijación de fractura/clasificación.

INTRODUÇÃO

As fraturas do segmento toracolombar da coluna vertebral são lesões caracteristicamente de alta morbidade, com sintomas neurológicos acometendo até 40% dos pacientes,[1-3] e comumente associadas a outras lesões esqueléticas, uma vez que a maioria são decorrentes de traumas de alta energia.[4-6]

A indicação de tratamento cirúrgico destas fraturas depende de vários fatores como disfunção neurológica, instabilidade e deformidades.[7] Diversas classificações surgiram com o objetivo de estratificar estas fraturas quanto à sua gravidade e para determinar qual seria o tratamento mais adequado.[7] Mesmo nos pacientes submetidos a tratamento cirúrgico, ainda existe o risco de falha do tratamento, levando a complicações como pseudoartrose, deformidade pós-traumática e deterioração do quadro neurológico do paciente.[3] McCormack et al.[8] em 1994 avaliaram 28 pacientes com fraturas das três colunas propostas pela classificação de Dennis[9] tratados cirurgicamente com fixação posterior curta (englobando uma vértebra acima e uma abaixo da fratura), em um estudo prospectivo

Study conducted in the Orthopedics Service of Hospital do Trabalhador, Universidade Federal do Paraná, Curitiba, PR, Brazil.
Correspondence: Rua Guilherme Pugsley, 1950, ap 903. Água Verde, Curitiba, PR, Brazil. 80620-000. andresebben@gmail.com

Recebido em 12/07/2016, aceito em 26/04/2017

http://dx.doi.org/10.1590/S1808-185120171603166521

de 4 anos, e chegaram a um método de classificação, baseado em pontuação, que permitia predizer o risco de falha da fixação e consequente colapso da fratura, denominado-a como classificação de *Load-Sharing.* Este autor concluiu que fraturas com pontuação igual ou superior a sete teriam indicação de fixação por via anterior, além da fixação posterior curta. Os parâmetros, que são visualizados na tomografia computadorizada, avaliados nesta classificação são: a cominuição do corpo vertebral no corte sagital, o deslocamento de fragmentos ósseos vistos no corte axial e a correção angular da cifose pós-redução.[8] (Tabela 1)

O objetivo deste estudo foi avaliar as taxas de sucesso e de complicações das fraturas toracolombares com pontuação igual ou superior a 7 segundo a classificação de *Load-Sharing*, tratadas cirurgicamente com fixação posterior curta em três pontos.

Tabela 1. Classificação de Load-Sharing (McCormack).

	1 ponto	2 pontos	3 pontos
Cominuição	Até 30 %	30% - 60%	>60%
Deslocamento	1mm	2mm	>2mm
Correção cifose	3º	9º	10º

MATERIAL E MÉTODOS

Estudo retrospectivo descritivo, realizado no Hospital do Trabalhador – UFPR e aprovado no comitê de ética em pesquisa sob número CAAE: 41984915.0.0000.5225. Em se tratando de estudo retrospectivo, dispensou-se a aplicação de termo de consentimento livre e esclarecido. Foram avaliados 40 pacientes que apresentavam fratura da coluna toracolombar do tipo explosão, segundo Denis,[9] em apenas um nível e cuja lesão foi classificada segundo McCormack (*Load-Sharing*) com sete ou mais pontos e que tenham sido tratados cirurgicamente com fixação posterior curta sem abordagem anterior, no período de janeiro de 2012 a dezembro de 2013. A fixação foi feita com pinos de Schanz Exacta GMReis®, sendo que foi fixado uma vértebra acima e uma abaixo da fraturada, além do nível fraturado, totalizando 06 pinos de Schanz.[10] Não foram utilizados sistemas de fixação transversal devido a ausência de instabilidade rotacional ou translacional nos pacientes incluídos neste estudo. Os dados foram avaliados através de registros médicos em prontuários e exames de imagem (radiografias em incidências de ântero-posterior e perfil e tomografias axiais computadorizadas). Os parâmetros avaliados foram: sexo, nível da fratura, a pontuação segundo McCormack et al.,[8] a escala de Frankel et al.,[11] ângulo de Cobb entre as vértebras adjacentes à fraturada e a altura do corpo vertebral e complicações pós-operatórias tais como: infecção, quebra do implante e fistula liquórica. O ângulo de cifose (Cobb) foi medido entre o platô superior da vértebra adjacente superior a fraturada e o platô inferior da vértebra adjacente inferioior a fraturada. A altura do corpo vertebral foi mensurada como uma média aritmética simples entre as alturas do corpo anterior e posterior da vértebra fraturada. Esta medições foram realizadas no pós-operatório imediato e após 2 anos do procedimento cirúrgico. Foram excluídos os pacientes que não realizaram acompanhamento pós-operatório, pacientes nos quais não foi possível a fixação com 06 pinos de Schanz, pacientes com fraturas patológicas, pacientes com fraturas causadas por arma de fogo ou que evoluíram com óbito durante o período de pesquisa e os pacientes que tinham pontuação menor que 7 na classificação de *LoadSharing.*

Para análise dos dados fez-se uso do software *R* (R Core Team, 2015), versão 3.2.3, com auxílio dos pacotes *lattice* e *gcmr.* As amostras foram submetidas a análise pelo teste *t* de *Student* e adotou-se nível de significância de 5%, considerando significativo se $p-$valor $< 0,05$.

RESULTADOS

Foram incluídos 40 pacientes no estudo. Todos apresentavam pontuação segundo a classificação de *Load-Sharing* maior ou igual a sete e foram tratados cirurgicamente com fixação via posterior curta isolada. Houve predominância do sexo masculino, com 26 (65%) pacientes. A idade variou de 15 a 73 anos, sendo a média de 39,5 anos. Seguindo a estatística da literatura médica, os níveis mais acometidos foram T12 e L1. Dezessete pacientes (42,5%) tiveram fratura do nível de L1 e 10 (25%) do nível de T12. Os demais pacientes tiveram fraturas distribuídas pela coluna torácica e lombar, conforme evidenciado na Tabela 2.

Com relação ao estado neurológico dos pacientes, conforme classificação de Frankel,[11] dos 40 pacientes incluídos no estudo, 26 (65%) eram Frankel E, 8 (20%) Frankel D, 1 (2,5%) Frankel C, 1 (2,5%) Frankel B e 4 (10%) Frankel A. Nenhum paciente teve piora do quadro neurológico no pós-operatório e 10 pacientes tiveram melhora de 1 nivel neurológico na escala de Frankel e 2 pacientes melhoraram dois níveis após 1 ano de seguimento.

Todos os pacientes apresentavam a classificação de *Load-Sharing* maior ou igual a sete, conforme Tabela 3.

O angulo de Cobb médio no pós-operatório imediato foi de 19,5 graus e a media após 2 anos de seguimento foi de 20,5graus, o que evidencia uma cifotização média de 1 grau no seguimento pós-operatório ($p<0,05$). Nenhum paciente desenvolveu cifose maior que 9 graus no seguimento, sendo que, individualmente, o maior aumento da cifose foi de 8,2 graus. (Figura 1) Para o angulo de Cobb fez-se uso do teste t de Student para amostras pareadas obtendo-se $p = 0.0001599$.

A altura vertebral média no pós-operatório imediato foi de 19,2 milímetros e no seguimento após 2 anos foi de 18,2 milímetros ($p<0,05$). (Figura 2) Para a altura o p-valor foi de 0.01606.

Cinco (12,5%) pacientes tiveram complicações pós-operatórias. Um (2,5%) paciente teve quebra do material de implante, 3 (7,5%) evoluíram com infecção do sítio cirúrgico e 1 (2,5%) teve uma fístula liquórica. Todos evoluíram bem com o tratamento específico das complicações. Dois dos pacientes que tiveram infecção do sitio cirúrgico, além da antibioticoterapia, foram submetidos a um novo procedimento de desbridamento cirúrgico e retirada do implante após a consolidação. O outro paciente foi tratado apenas com antibióticos pois a infecção era superficial. O paciente que teve quebra do implante foi submetido a retirada do material de síntese após 9 meses do procedimento inicial, pois a fratura mostrava-se consolidada e o material de implante estava proeminente. O paciente da fístula liquórica foi reabordado após 6 dias da fixação da fratura para o efetivo tratamento de fístula e apresentou boa evolução após este procedimento.

Tabela 2. Relação entre vértebra fraturada e número de pacientes.

Nível	Numero/%
T5	1 / 2,5%
T6	2 / 5%
T10	2 / 5%
T11	3 / 7,5%
T12	10 / 25%
L1	17 / 40%
L2	2 / 5%
L3	3 / 7,5%

Tabela 3. Classificação de *Load-Sharing* e o número de pacientes.

Load-Sharing	Número/%
7	32/ 80%
8	2/ 5%
9	6 / 15%

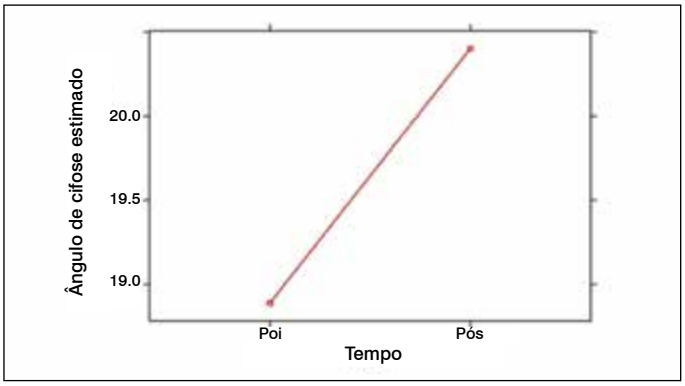

Figura 1. Média do ângulo de Cobb no pós-operatório imediato (POI) e após 2 anos de seguimento (PÓS).

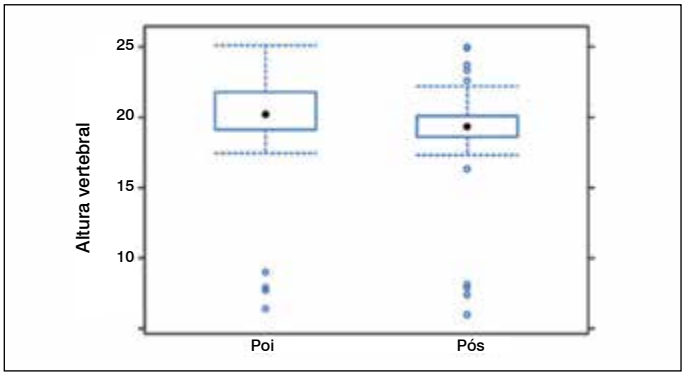

Figura 2. Altura vertebral no pós-operatório imediato (POI) e após 2 anos de seguimento (PÓS).

DISCUSSÃO

Os resultados deste trabalho mostram o desfecho satisfatório dos pacientes com fraturas toracolombares e pontuação de *Load-Sharing* maior ou igual a sete tratados cirurgicamente com instrumentação curta via posterior.

McCormack et al.,[8] em seu trabalho clássico, no qual foi criada a classificação de *Load-Sharing*, determinou um algoritmo que indicava a complementação cirúrgica pela via anterior em pacientes que pontuassem 7 ou mais. A classificação fala que quanto mais deslocados e mais cominuídos os fragmentos ósseos, menor a taxa de consolidação e menor capacidade de sustentar carga. Também inferiu que quanto maior o grau de correção de cifose no pós-operatório, ocorreria maior stress sobre o implante o que poderia causar a sua falha. Dos 28 pacientes estudados por McCormack et al.,[8] todos os pacientes que tiveram pontuação 7 ou mais (10 de 28) tiveram quebra do implante. Os demais com pontuação menor que 7 evoluiram bem.

Nossos resultados com 40 pacientes não evidenciaram estas complicações. Nenhum paciente evoluiu com cifose pós-traumática maior que 9 graus, colapso do corpo vertebral e menor capacidade de sustentar carga.

Alanay et al.[12] definiram como falha da fixação a perda da correção da cifose maior que 10 graus.

Avanzi e et al.[13] em trabalho publicado em 2010 evidenciaram a falta de correlação entre a classificação de McCormack e a falha na instrumentação posterior. Já Yu et al.[14] e McLain et al.[15] apresentaram elevadas taxas de perda de correção da cifose durante o seguimento dos pacientes submetidos a fixação posterior curta.

Vale ressaltar que a instrumentação posterior curta traz benefícios ao paciente que, muitas vezes, é vítima de politraumatismo e cirurgias mais extensas podem se mostrar danosas. A literatura mostra que as intrumentações mais longas e as associadas a abordagem anterior apresentam maiores taxas de sangramento, maior tempo de internação hospitalar, maior tempo cirúrgico e mais complicações clínicas. Nas instrumentações longas, além da cirurgia de maior porte, o paciente perde mais segmentos móveis na coluna devido a fixação.[16,17]

Um ponto importante deste trabalho é que a fixação foi feita inclusive na vértebra fraturada, o que distribui a carga aplicada sobre o material de implante. A classificação de *Load-Sharing*, em seu artigo original, não levou em conta a fixação intermediária da vértebra fraturada.[8] A literatura atual mostra que a fixação na vértebra fraturada é superior biomecanicamente, minimizando o número de complicações relacionadas ao implante. Existe uma tendência de se fixar a vértebra fraturada atualmente. Este foi um fator decisivo dos nossos bons resultados apenas com a via posterior em pacientes com pontuação maior ou igual a 7.[10,18] Outro fato que deve ser levado em consideração é referente ao tipo e qualidade dos implantes utilizados há mais de 20 anos, quando foram realizados os procedimentos do estudo de McCormack.

Em nosso estudo, apenas 1 paciente dos 40 estudados teve quebra do implante, porém teve bom desfecho clínico, não tendo sido necessário nova instrumentação. Os 3 pacientes que evoluíram com infecção do sítio cirúrgico e o que teve uma fístula liquórica, evoluíram de forma satisfatória com o tratamento.

O seguimento de dois anos deste trabalho se mostra suficiente para avaliar as principais complicações. A literatura mostra que as complicações ocorrem, principalmente, nos primeiros 6 meses após o procedimento índice.[19]

CONCLUSÃO

Este trabalho mostrou que no seguimento de dois anos a fixação pedicular curta pela via posterior englobando a vértebra fraturada se mostrou eficaz no tratamento de fraturas toracolombares com pontuação *Load-Sharing* maior ou igual a sete.

Houve um pequeno aumento da cifose e diminuição da altura do corpo vertebral no seguimento de dois anos.

A classificação de *Load-Sharing* não se mostrou um preditor fundamental para a indicação de via anterior complementar quando se realiza a fixação posterior curta com fixação na vértebra fraturada.

Todos os autores declaram não haver nenhum potencial conflito de interesses referente a este artigo.

CONTRIBUIÇÕES DOS AUTORES: Para realização deste trabalho, cada autor contribuiu individual e significantemente para o desenvolvimento deste artigo. ALS e CACM: concepção da idéia, redação do artigo, revisão da literatura e entrevista dos pacientes; ALK: análise dos dados e redação dos artigos; MLB: análise estatística, revisão do artigo; PGS: processamento e compilação dos dados e revisão da literatura; XSG: revisão e conceito intelectual do artigo; aprovação final da versão do manuscrito enviado.

REFERÊNCIAS

1. Aligizakis A, Katonis P, Stergiopoulos K, Galanakis I, Karabekios S, Hadjipavlou A. Functional outcome of burst fractures of the thoracolumbar spine managed non-operatively, with early ambulation, evaluated using the load sharing classification. Acta Orthop Belg. 2002;68(3):279-87.
2. Haher TR, Felmy W, Baruch H, Devlin V, Welin D, O'Brien M, et al. The contri- bution of the three columns of the spine to rotational stability.A biomechanical model.Spine (Phila Pa 1976). 1989;14(7):663-9.
3. Aebi M, Etter C, Kehl T, Thalgott J. Stabilization of the lower thoracic and lumbar spine with the internal spinal skeletal fixation system. Indications, techniques, and first results of treatment. Spine (Phila Pa 1976). 1987;12(6):544-51.
4. Defino HL, Rodriguez-Fuentes AE. Treatment of fractures of the thoracolumbar spine by combined anteroposterior fixation using the Harms method. Eur Spine J. 1998;7(3):187-94.
5. Koch A, Graells XS, Zaninelli EM. Epidemiologia de fraturas de coluna de acordo com o mecanismo de trauma: análise de 502 casos. Coluna/Columna. 2007;6(1):18-23.
6. Graells XS, Zaninelli EM, Collaço IA, Nasr A, Cecilio WA, Borges GA. Lesões torácicas e traumatismo da coluna: uma complexa associação. Coluna/Columna. 2008;7(1):8-13
7. Watson-Jones R. Fracturesand joint injuries. 3rd ed. Baltimore: Williams & Wilkins; 1943.
8. McCormack T, Karaikovic E, Gaines RW. The load sharing classification of spine fractures. Spine (Phila Pa 1976). 1994;19(15):1741-4.
9. Denis F. The three column spine and its significance in the classification of acute thoracolumbar spinal injuries. Spine (Phila Pa 1976). 1983;8(8):817-31.
10. Motizuki H, Graells XS, Zaninelli EM, Benato ML, Sonagli MA. Tratamento de fraturas toracolombares tipo explosão com fixação com pinos intermediários pela via posterior. Coluna/Columna. 2015;14(3):223-6.
11. Frankel HL, Hancock DO, Hyslop G, Melzak J, Michaelis LS, Ungar GH, et al. The value of postural reduction in the initial management of closed injuries of the spine with paraplegia and tetraplegia. Paraplegia. 1969;7(3):179–92.
12. Alanay A, Acaroglu E, Yazici M, Oznur A, Surat A. Short-segment pedicle instrumentation of thoracolumbar burst fractures: does transpedicularintracorporeal grafting prevent early failure? Spine (Phila Pa 1976).2001;26(2):213-7.
13. Avanzi O, Landim E, Meves R, Caffaro MF, Luytens FAA, Farias AA. Fratura toracolombartipoexplosão: classificação de McCormack e falha de instrumentação posterior. Rev Bras Ortop. 2010;45(3):236-40.
14. Yu SW, Fang KF, Tseng IC, Chiu YL, Chen YJ, Chen WJ. Surgical outcomes of short-segment fixation for thoracolumbar fracture dislocation. Chang Gung Med J. 2002;25(4):253-9.
15. McLain RF, Sparling E, Benson DR. Early failure of short-segment pedicle instrumentation for thoracolumbar fractures. A preliminary report. J Bone Joint Surg Am. 1993;75(2):162-7.
16. Chen ZW, Ding ZQ, Zhai WL, Lian KJ, Kang LQ, Guo LX, et al. Anterior versus posterior approach in the treatment of chronic thoracolumbar fractures. Orthopedics. 2012;35(2):e219-24.
17. Oner FC, Dhert WJ, Verlaan JJ. Less invasive anterior column reconstruction in thoracolumbar fractures.Injury. 2005;36(2 Suppl):B82–9.
18. Telesca MP, Graells XS, Zaninelli EM, Benato ML. Tratamento das fraturastóracolombares com o uso de fixadorinterno: análise de 110 pacientes. Coluna/Columna. 2008;7(2):119-24.
19. McKinley LM, Obenchain TG, Roth KR. Loss of Correction: Late Kyphosis in Short-Segment Pedicle Fixation in Cases of Posterior Transpedicular Decompression. In: The 6th Proceeding of the Proceedings of the Sixth International Congress on Cotrel-Dubousset Instrumentation. Montpellier: Sauramps Medical, 1989. p. 37–9.

CORRELAÇÃO DOS ESCORES DE TOKUHASHI E TOMITA COM O PROGNÓSTICO EM TUMOR METASTÁTICO DE MAMA

CORRELATION OF TOKUHASHI AND TOMITA SCORES WITH THE PROGNOSIS IN METASTATIC BREAST CANCER

CORRELACIÓN DE LAS PUNTUACIONES DE TOKUHASHI Y TOMITA COM EL PRONÓSTICO EN TUMOR METASTÁSICO DE MAMA

Alexandre Henrique Silveira Bechara[1], Alberto Cliquet Junior[1], Marcelo Ítalo Risso Neto[1], Ivan Guidolin Veiga[1], Wagner Pasqualini[1], Marcos Antônio Tebet[1], Paulo Tadeu Maia Cavali[1], Elcio Landim[1]

1. Universidade Estadual de Campinas (UNICAMP), Departamento de Ortopedia e Traumatologia, Campinas, SP, Brasil.

RESUMO

Objetivo: O objetivo do presente estudo é avaliar a concordância entre os escores de Tokuhashi e Tomita com o prognóstico das pacientes acometidas por metástases vertebrais por tumor de mama, atendidas no ambulatório da Universidade Estadual de Campinas (UNICAMP). Métodos: Foram avaliadas retrospectivamente 29 pacientes com metástases vertebrais de tumor de mama. Vinte pacientes foram tratadas com cirurgia e terapia adjuvante e apenas nove receberam tratamento conservador (quimioterapia/radioterapia) ou paliativo/suporte, dependendo dos escores de Tokuhashi e Tomita. Resultados: No estudo, foram selecionadas pacientes do sexo feminino acometidas por metástase vertebral decorrente de tumor de mama; média de idade de 57,6 anos (DP = 11,8 anos). A acurácia da escala de Tokuhashi foi de 62,1% e a de Tomita, 72,4%. Além disso, a escala de Tomita concentra a maioria das classificações das pacientes do grupo por mais de 12 meses (69%), indicando boa relação com o prognóstico a longo prazo (>12 meses). Nenhuma das características avaliadas – idade ou cirurgia – influenciou estatisticamente a sobrevida das pacientes com tumor primário de mama (p > 0,05). Conclusão: Os escores de Tokuhashi e de Tomita apresentaram boa acurácia com relação ao prognóstico das pacientes acometidas por metástase na coluna vertebral decorrente de tumor de mama.

Descritores: Coluna vertebral; Neoplasias da mama; Metástase.

ABSTRACT

Objective: The purpose of the present study was to evaluate the concordance between the Tokuhashi and Tomita scores with the prognosis of patients with vertebral metastases due to breast tumor, treated at the outpatient clinic of the Universidade Estadual de Campinas (UNICAMP). Methods: Twenty-nine patients with vertebral metastases from breast tumor were retrospectively evaluated. Twenty patients were surgically treated and received adjuvant therapy and only nine received conservative (chemotherapy/radiotherapy) or palliative/support treatment, depending on Tokuhashi and Tomita scores. Results: In this study, all selected patients were females with vertebral metastasis due to breast tumor; mean age of 57.6 years (SD = 11.8 years). The accuracy of the Tokuhashi scale was 62.1% and that of Tomita 72.4%. In addition, the Tomita scale concentrates the majority of the patients' classifications for more than 12 months (69%), indicating a good relation with the long-term prognosis (> 12 months). None of the evaluated characteristics - age or surgery - statistically influenced the survival of patients with primary breast tumor (p > 0.05). Conclusion: The Tokuhashi and Tomita scores showed good accuracy in relation to the prognosis of patients with spinal metastasis due to breast tumor.

Keywords: Spine; Breast neoplasms; Metastasis.

RESUMEN

Objetivo: El objetivo de este estudio es evaluar la concordancia entre las puntuaciones de Tokuhashi y Tomita con el pronóstico de las pacientes que tienen metástasis vertebrales por tumor de mama, tratadas en el ambulatorio de la Universidade Estadual de Campinas (Unicamp). Métodos: Se evaluaron retrospectivamente 29 pacientes con metástasis vertebrales por tumor de mama. Veinte pacientes fueron sometidas a tratamiento quirúrgico y terapia adyuvante y sólo nueve recibieron tratamiento conservador (quimioterapia/radioterapia) o paliativo/de apoyo, dependiendo de las puntuaciones de Tokuhashi y Tomita. Resultados: En el estudio, se seleccionaron pacientes del sexo femenino con metástasis vertebral derivada de tumor de mama; edad promedio de 57,6 años (DE = 11,8 años). La exactitud de la escala Tokuhashi fue del 62,1% y la de Tomita, el 72,4%. Además, la escala Tomita concentra la mayoría de las clasificaciones de las pacientes del grupo por más de 12 meses (69%), lo que indica una buena relación con el pronóstico a largo plazo (> 12 meses). Ninguna de las características evaluadas - edad o cirugía - influenció estadísticamente la supervivencia de las pacientes con tumor primario de mama (p > 0,05). Conclusión: Las puntuaciones de Tokuhashi y Tomita mostraron buena exactitud con relación al pronóstico de las pacientes que tienen metástasis de columna vertebral resultantes del tumor de mama.

Descriptores: Columna vertebral; Neoplasias de la mama; Metástasis.

Trabalho feito na Universidade Estadual de Campinas (UNICAMP), Departamento de Ortopedia e Traumatologia, Campinas, SP, Brasil.
Correspondência: Universidade Estadual de Campinas (UNICAMP). Rua Tessália Vieira de Camargo, 126. Cidade Universitária "Zeferino Vaz" – Campinas, SP, Brasil. 13083 887. alebechara@hotmail.com

http://dx.doi.org/10.1590/S1808-185120171603176028

Recebido em 17/02/2017, aceito em 11/04/2017

INTRODUÇÃO

O câncer de mama é o tumor maligno mais diagnosticado e é a segunda maior causa de morte por câncer no mundo ocidental . A incidência de câncer de mama continua aumentando nas últimas décadas. Nos Estados Unidos, a incidência, em 2013, foi de 230 mil novos casos da doença diagnosticados.[1] A América Latina tem cerca de 115 mil novos casos da doença a cada ano; e desses, cerca de 50 mil são provenientes do Brasil.[2]

Felizmente, o prognóstico de pacientes com câncer de mama tem melhorado com os avanços da terapia farmacológica e das técnicas cirúrgicas para o controle da doença. Como consequência, a prevalência de pacientes com câncer de mama está aumentando à medida que a taxa de sobrevida aumenta, fazendo com que o câncer de mama torne-se, de certa forma, uma condição de doença crônica. Embora os avanços médicos consigam melhorar o prognóstico dos doentes com câncer de mama; em contrapartida, o aumento da sobrevida aumenta o risco de progressão para doença metastática envolvendo sítios a distância, como ossos, pulmão, fígado e cérebro.[3]

Aproximadamente 20% dos pacientes com câncer de mama sofrem metástases ósseas.[4] A maior parte das metástases ocorrem na coluna torácica (70%), seguido pela lombar (20%) e pela cervical (10%). Metástases múltiplas e não contíguas são encontrados em 10% a 38% de casos. O envolvimento esquelético está presente em mais da metade dos casos e a metástase para a coluna vertebral é uma das mais frequentes diagnosticadas nesse tipo histológico de tumor. O envolvimento da coluna vertebral diminui drasticamente a qualidade de vida do paciente devido a presença de dor e risco de comprometimento neurológico.[5]

Assim, é importante investigar diferentes estratégias para diminuir a dor, reduzir o tumor, e para corrigir as possíveis deformidades decorrentes das fraturas patológicas das vértebras, evitando as lesões medulares. Por isso, para otimizar o tratamento, esse grupo de pacientes com doença metastática deve ter acompanhamento multidisciplinar-ginecologia, oncologia, cirurgiões de coluna e medicina nuclear.[6]

Atualmente, a abordagem terapêutica das metástases vertebral por câncer de mama incluem: quimioterapia, hormonoterapia, bisfosfonatos, radioterapia, vertebroplastia/cifoplastia, cirurgia para descompressão e estabilização da coluna vertebral. Esses procedimentos, normalmente, são realizados em conjunto e tem como finalidade tratar a dor, as deformidades causadas pelas fraturas patológicas, garantir a estabilidade e proteger os elementos neurais.

Os escores de Tokuhashi et al.[7,8] e de Tomita et al.[9] tem sido amplamente utilizado para avaliar as indicações para a cirurgia e prevendo a sobrevida média dos pacientes com doença metastática vertebral. Dessa forma, guiam a melhor abordagem terapêutica para esse grupo de pacientes.

O objetivo do presente estudo é avaliar a concordância entre os escores de Tokuhashi e Tomita, escores difundidos e utilizados para o estimativa de sobrevida dos pacientes acometidos pela doença metastática para a coluna vertebral, com a sobrevida real dos pacientes acometidos por metástases vertebral por tumor de mama, assistidos no ambulatório da Universidade Estadual de Campinas (UNICAMP).

MATERIAS E MÉTODOS

Foram avaliados, retrospectivamente, após liberação e dispensa do termo de livre consentimentos esclarecido pelo Comitê de Ética da Universidade Estadual de Campinas (UNICAMP), 29 pacientes portadores de metástases para a coluna vertebral devido a tumor de mama acompanhados no ambulatório de Cirurgia da Coluna do Departamento de Ortopedia da UNICAMP. Dessas 20 foram submetidos a abordagem cirúrgica e a terapia adjuvante- quimioterapia e/ou radioterapia e nove pacientes foram acompanhamento apenas com tratamento adjuvante (quimioterapia e/ou radioterapia) ou paliativo/suporte, de acordo com a pontuação dos escores de Tokuhashi[8] e de Tomita.[9]

Foram incluídos neste estudo, pacientes portadores de metástase para a coluna vertebral por tumor de mama, que foram avaliados por radiografias, tomografia axial computadorizada e ressonância magnética de toda coluna vertebral, além de cintilografia óssea, tomografia computadorizada tórax, abdômen e crânio. Esses exames foram padronizados para realizar o diagnóstico e estadiamento dos mesmos. Foram excluídos os pacientes com prontuários incompletos, em que não foram avaliados os escores de Tokuhashi[8] e de Tomita.[9] O tempo mínimo de seguimento foi de 1 ano.

No presente estudo foi utilizado o escore revisado de Tokuhashi[8] desenvolvido para indicar o tipo de tratamento em lesões metastáticas da coluna vertebral, levando em conta os seguintes critérios: 1. Condição geral do paciente, segundo Karnofsky[10]: pobre, 0 ponto; moderada 1 ponto e boa, 2 pontos; 2. Número de metástases ósseas extra-espinhais: maior ou igual a três, 0 pontos; uma ou duas, 1 ponto e nenhuma, 2 pontos; 3. Número de metástases vertebrais: maior ou igual a três, 0 pontos; duas, 1 ponto e uma, 2 pontos; 4. Ressecabilidade de metástases em órgãos nobres: irressecável, 0 pontos; ressecável, 1 ponto e ausente, 2 pontos; 5. Sítio primário do tumor- mama: 5 pontos; e 6. Comprometimento neurológico medular: completo, 0 pontos, incompleto, 1 ponto e ausente, 2 pontos. (Tabela 1)

Tokuhashi et al.[8] com base nestes índices indicam, respectivamente, o prognóstico e a opção de tratamento nestes pacientes: a) 0 a 8 pontos, prognóstico de até 6 meses, tratamento conservador ou paliativo em casos isolados; b) 9 a 11 pontos, prognóstico maior de 6 meses, tratamento paliativo ou cirurgia excisional em casos de lesão única e sem metástases para órgãos nobres; c) 12 a 15 pontos, prognóstico maior de 1 ano, tratamento com cirurgia excisional.(Tabela 2)

O escore de Tomita et al.[9] usa uma pontuação segundo três fatores prognósticos: 1. Grau de malignidade do tumor primário de acordo com o crescimento (lento, 1 ponto; moderado, 2 pontos e rápido, 4 pontos); 2. Presença de metástase visceral (sem metástase, 0 ponto; tratável, 2 pontos; intratável, 4 pontos) e 3. Presença de metástase óssea (solitária ou isolada, 1 ponto; múltipla, 2 pontos). A soma total pode variar entre 2 e 10 pontos. (Tabela 3)

Tabela 1. Escala de Tokuhashi et al.[8]

Caracteristica	Pontos
1. Condição geral (performance status)	
Pobre (PS 10%-40%)	0
Moderada (PS 50%-70%)	1
Boa (PS 80%-100%)	2
2. Meta extra vertebral	
≥ 3	0
1-2	1
0	2
3. Meta vertebral	
≥ 3	0
2	1
1	2
4. Meta visceral	
Não removível	0
Removível	1
Nenhuma	2
5. Sítio primário	
Mama	5
6. Déficit neurológico	
Completo- Frankel A/B	0
Incompleto- Frankel C/D	1
Ausente- Frankel E	2

De acordo com Tomita et al.[9] a estratégia de tratamento será: a) 2 a 3 pontos, excisão ampla ou marginal para controle local a longo prazo; b) 4 a 5 pontos, excisão marginal ou intralesional para controle local a médio prazo; c) 6 a 7 pontos, cirurgia paliativa para controle a curto prazo; d) 8 a 10 pontos, tratamento não-cirúrgico. (Tabela 4)

De acordo com o estudo de Tomita et al.[9] pacientes com pontuação entre 2-3 apresentaram média de sobrevida de 38,2 meses; pontuação entre 4-5 pontos sobrevida média de 21,5 meses; entre 6-7 pontos sobrevida de 10,1 meses e pontuação entre 8-10 pontos sobrevida média de 5,3 meses. Diante disso, para padronizarmos a escala de Tomita em relação a escala de Tokuhashi, pacientes que apresentaram pontuação entre 2-5 pontos como sobrevida média maior que 12 meses; entre 6-7 pontos sobrevida média de 6 a 12 meses e pontuação 8-10 pontos sobrevida média menor que 6 meses.

Dessa forma os pacientes foram categorizados em três grupos de acordo com a pontuação: Tokuhashi 0-8 pontos (Grupo 1), 9- 11 pontos (Grupo 2) e 12-15 pontos (Grupo 3); Tomita 8-10 pontos (Grupo 1), 6-7 pontos (Grupo 2) e 2-5 pontos (Grupo 3). Da mesma forma, o tempo de sobrevida real dos pacientes foram categorizados em três grupos: sobrevida < 6meses (Grupo 1), 6-12 meses (Grupo 2) e sobrevida ≥ 12 meses (Grupo 3). Assim, avaliamos a concordância dos escores de Tokuhashi e de Tomita categorizados em grupos com o grupo ao qual a real sobrevida se encaixa.

Tabela 2. Prognóstico e tratamento de acordo com Tokuhashi et al.[8]

Resultado	Prognóstico	Tratamento
0 a 8 pontos	6 meses	Conservador
9 a 11 pontos	6-12 meses	Paliativo ou Excisional
12 a 15 pontos	Mais de 12 meses	Excisional

Tabela 3. Escala de Tomita et al.[9]

	Score
Grau de malignidade	
Mama (crescimento lento)	1
Metástase visceral	
Ausente	0
Tratável	2
Intratável	4
Metástase óssea	
Solitária	1
Múltiplas	2

Tabela 4. Prognóstico e tratamento de acordo com Tomita et al.[9]

Resultado	Estratégia de tratamento
2-3 pontos	Excisão ampla ou marginal, controle a longo prazo
4-5 pontos	Excisão marginal ou intralesional, controle a médio prazo
6-7 pontos	Cirurgia paliativa, controle a curto prazo
8-10 pontos	Tratamento não cirurgico

RESULTADOS

Após seleção e categorização das pacientes, foram calculadas as acurácias com os respectivos intervalos, com 95% de confiança, das escalas Tokuhashi et al.[8] e por Tomita et al.[9] com os grupos de sobrevida real.

O tempo médio de sobrevida dos pacientes foi estimado com uso da função Kaplan-Meier, segundo a faixa etária e realização ou não de cirurgia. Comparados entre as categorias com uso do teste log-rank, foi calculado o tempo médio de sobrevida na impossibilidade do cálculo do tempo mediano devido ao baixo número de óbitos em determinadas categorias. Foram estimados os Hazard Ratio (HR) com os respectivos intervalos com 95% de confiança com uso da regressão de Cox bivariada e estimado o modelo conjunto com uso da regressão de Cox múltipla para estimar o risco de óbito entre as categorias.

Os testes foram realizados com nível de significância de 5%.

A Tabela 5 mostra que a idade média das pacientes com tumor metastático de mama para a coluna vertebral foi 57,6 anos (DP = 11,8 anos), sendo que 69% das pacientes fizeram cirurgia.

A Tabela 6 mostra que a escala de Tokuhashi apresentou acurácia de 62,1% e a de Tomita apresentou acurácia de 72,4%, um pouco superior que a escala de Tokuhashi, nas pacientes com tumor primário de mama. Além disso, a escala de Tomita concentra a maioria das classificações dos pacientes no grupo > 12 meses (69%), indicando boa relação com a real sobrevida a longo prazo (>12 meses).

As Figuras 1 e 2, não sugerem qualquer diferença na sobrevida das pacientes com tumor primário de mama em relação a idade ou realização de cirurgia.

A Tabela 7 mostra que nenhuma das características (idade ou cirurgia) avaliadas, influenciou estatisticamente na sobrevida das pacientes com tumor primário de mama (p > 0,05).

Tabela 5. Descrição das características dos pacientes do estudo.

Variável	Descrição (n = 29)
Idade (anos)	
Média (DP)	57,6 (11,8)
Cirurgia, n (%)	
Não	9 (31)
Sim	20 (69)

DISCUSSÃO

O tumor de mama é o tipo histológico mais diagnosticado em mulheres por todo mundo. Dessa forma, destaca-se como a principal causa de morte por câncer, em pacientes do sexo feminino.[11]

As metástases por tumor de mama apresentam predileção pelos ossos, com prevalência perto de 69% nas pacientes com doença avançada.[12] O tumor de mama tem uma afinidade particular em criar metástases para a coluna, sendo responsável por aproximadamente dois terços das metástases ósseas descobertas após o diagnóstico da doença. Considerando apenas as lesões da coluna vertebral, cerca de um terço se torna sintomática, causando dor intratável, déficit neurológico, instabilidade mecânica, devido a fratura patológica, além de anemia e hipercalcemia. Diante de tantas repercussões, o tumor de mama pode gerar graves deterioração na qualidade de vida desses pacientes.[13]

A presença de metástases ósseas para a coluna vertebral, muitas vezes indica que a doença está em grau avançado no estadiamento. Entretanto, com melhores terapias adjuvantes, as pacientes com doença metastática estão vivendo por longos períodos após diagnóstico.[14]

O tratamento desses doentes é muitas vezes complexo e requer uma abordagem multidisciplinar. O algoritmo de tratamento ideal ainda não foi definido e varia de acordo com cada paciente. As opções disponíveis incluem o tratamento com quimioterapia, hormonioterapia, radioterapia e a cirurgia. Diante de bons resultados com a radioterapia, enfatiza-se o uso dessa técnica sobre a descompressão cirúrgica. Ainda assim, a cirurgia continua desempenhar seu papel no tratamento de tumores metastáticos da coluna vertebral.[15]

Avanços nas técnicas cirúrgicas e na instrumentação, permitiram descompressões mais efetiva e a estabilização da coluna vertebral. Além disso, atualmente pode-se lançar mão da vertebroplastia ou cifoplastia, técnicas minimamente invasivas, para tratar as fraturas patológicas, em casos selecionados, evitando abordagens cirúrgicas muito extensas e traumáticas para um organismo já debilitado pela doença de base e pelas fortes medicações quimioterápicas.[16,17] No presente estudo, não houve diferença significativa no tempo de sobrevida entre as pacientes relacionado a idade ou a realização de cirurgias. Pacientes com idade superior a sessenta anos apresentaram sobrevida média de 40,61 meses; as com idade inferior a sessenta

Tabela 6. Descrição da sobrevida real dos pacientes e segundo as escalas e resultado a acurácia das escalas.

Escalas	Sobrevida						Total		Acurácia (IC 95%)
	< 6 meses		6 a 12 meses		> 12 meses				
	n	%	n	%	n	%	n	%	
Tokuhashi									62,1
< 6 meses	4	13,8	0	0,0	1	3,4	5	17,2	(44,4; 79,8)
6 a 12 meses	0	0,0	0	0,0	7	24,1	7	24,1	
> 12 meses	0	0,0	3	10,3	14	48,3	17	58,6	
Tomita									72,4
< 6 meses	1	3,4	0	0,0	0	0,0	1	3,4	(56,1; 88,7)
6 a 12 meses	0	0,0	0	0,0	2	6,9	2	6,9	
> 12 meses	3	10,3	3	10,3	20	69,0	26	89,7	
Total	4	13,8	3	10,3	22	75,9	29	100	

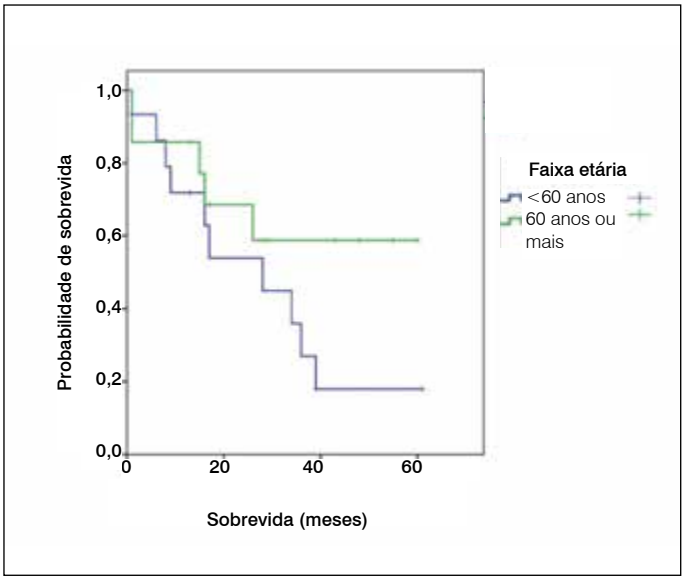

Figura 1. Função Kaplan-Meier da sobrevida dos pacientes segundo faixa etária.

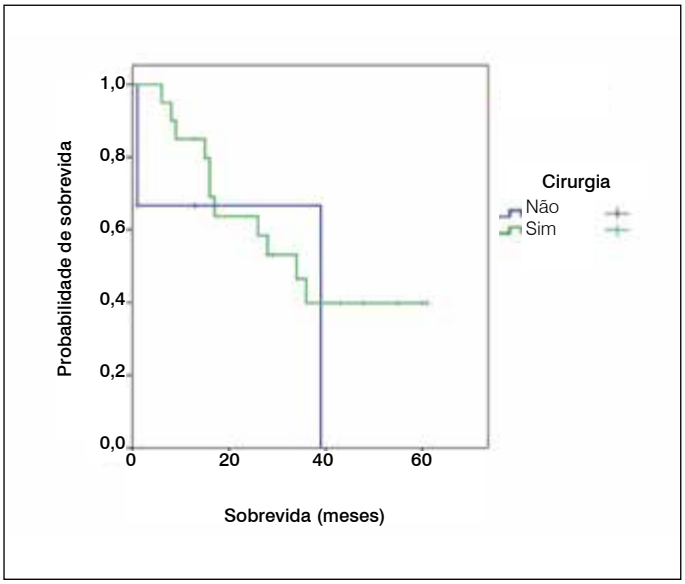

Figura 2. Função Kaplan-Meier da sobrevida dos pacientes segundo realização de cirurgia.

anos apresentaram média de 27,92 meses. Em relação a cirurgia, pacientes submetidas a cirurgia apresentaram sobrevida média de 36,37 meses e as que não se submeteram a cirurgia de 26,33 meses. Portanto, o tratamento com radioterapia e/ou quimioterapia mostra-se eficaz para o tratamento de metástases por câncer de mama. Dessa forma, evita-se a indicação de procedimentos cirúrgicos, muitas vezes mais traumáticos para as pacientes.

Algumas classificações prognósticas são utilizadas para guiar o tratamento dos pacientes acometidos por doença metastática da coluna vertebral sobre a melhor opção terapêutica. Dentre elas podemos citar: Tokuhashi et al.,[7,8] Sioutos et al.,[18] Van der Linden et al.,[19] Tomita et al.[9] e Bauer.[20,21] No presente estudo foi utilizada a classificação revisada desenvolvida por Tokuhashi et al.[8] e a classificação de Tomita et al.[9]

Tokuhashi et al.[8] descreveram um sistema de avaliação prognóstica dos tumores metastáticos para a coluna vertebral baseado em seis variáveis: sitio primário do tumor, presença ou ausência de paralisia, estatus de performance clinica de Karnofsky,[10] número de metástases ósseas extra-espinhal, número de metástases vertebrais e metástases viscerais

Esses seis fatores são avaliados em conjunto produzindo valores que variam de 0-15 pontos, sendo 0 indicando o pior prognóstico e 15 o melhor prognóstico. (Tabela 2) Interessante salientar que Tokuhashi et al. [8] consideram o déficit neurológico um importante fator prognóstico de sobrevida. No presente estudo, quatro pacientes apresentaram déficit neurológico graduado pela escala de Frankel et al.[22] em Frankel D, sendo que todas apresentaram recuperação total durante o tratamento.

Tomita et al.[9] estudaram alguns fatores prognósticos para as metástases tumorais para descrever um sistema baseado em três fatores: a taxa de crescimento do tumor primário, número de metástases ósseas e número de metástases viscerais. (Tabela 3)

Esses três fatores são avaliados em conjunto, gerando um valor de escore que varia de 2 pontos- melhor prognóstico- até 10 pontos- pior prognóstico. (Tabela 4)

O sítio do tumor primário é considerado tanto pela escala de Tomita et al.[9] quanto na de Tokuhashi et al.[8] o fator prognóstico de maior importância. O estudo de Tokuhashi et al.[8] incluía 64 pacientes , dentre esses, 13 com tumor metastático de mama. Já o estudo de Tomita et al.[9] tinha casuística de 61 pacientes e desses 16 por tumor de mama.[23] Segundo Tomita et al. [9] o tumor de mama, apresenta baixo grau de malignidade e as metástases desse tipo histológico são as que permitem maior sobrevida. De acordo com Tokuhashi et al. [8] o tumor de mama é considerado menos agressivos , pontuando 5 pontos, aumentando a chance de sobrevida do doente.

Essas informações estão de acordo com nosso estudo, haja vista que os pacientes apresentaram tempo médio de sobrevida de 33,69 meses. A maior parte desses pacientes (n=22) foram categorizadas, de acordo com a real sobrevida no grupo 3 (sobrevida > 12 meses).

Tabela 7. Estimativa dos tempos médios de sobrevida dos pacientes segundo as características de interesse e resultado dos testes comparativos.

Variável	Tempo médio estimado (meses)	IC (95%)		HR	IC (95%)		Óbitos	Total	%	p
		Inferior	Superior		Inferior	Superior				
Faixa etária										0,165
< 60 anos	27,92	17,16	38,69	1,00			10	15	66,7	
60 anos ou mais	40,61	27,22	54,00	0,48	0,16	1,40	5	14	35,7	
Cirurgia										0,311
Não	26,33	12,82	39,85	1,00			4	9	44,4	
Sim	36,37	26,56	46,19	0,55	0,17	1,80	11	20	55,0	
Total	33,69	24,66	42,71				15	29	51,7	

No estudo de Padalkar e Tow,[24] sobre análise dos escores de Tomita e Tokuhashi , esses autores concluíram que o escore de Tomita se correlaciona melhor com a sobrevida que o escore de Tokuhashi.

Em nosso estudo, o escore Tokuhashi apresentou acurácia de 62,1% e a de Tomita apresentou acurácia de 72,4%, um pouco superior que a escala de Tokuhashi, nas pacientes com tumor primário de mama. Além disso, a escala de Tomita concentra a maioria das classificações dos pacientes no grupo > 12 meses (69%), indicando boa relação com a real sobrevida a longo prazo (>12 meses).

CONCLUSÃO

Os escores de Tokuhashi e de Tomita apresentam boa acurácia na relação com a real sobrevida, de pacientes com tumor metastático de mama para a coluna vertebral.

Todos os autores declaram não haver nenhum potencial conflito de interesses referente a este artigo.

CONTRIBUIÇÕES DOS AUTORES: Cada autor contribuiu significativamente no desenvolvimento e elaboração do manuscrito.
AHSB, ACJ, MIRN: principais contribuintes. IGV,WP, MAT, PIMC, EL revisão manuscrito e contribuição intelectual.

REFERÊNCIAS

1. DeSantis C, Ma J, Bryan L, Jemal A. Breast cancer statistics, 2013. CA Cancer J Clin. 2014;64(1):52-62.
2. Lee BL, Liedke PE, Barrios CH, Simon SD, Finkelstein DM, Goss PE. Breast cancer in Brazil: present status and future goals. Lancet Oncol. 2012;13(3):e95-e102.
3. Siegel R, DeSantis C, Virgo K, Stein K, Mariotto A, Smith T, et al. Cancer treatment and survivorship statistics, 2012. CA Cancer J Clin. 2012;62(4):220-41.
4. Coleman RE. Clinical features of metastatic bone disease and risk of skeletal morbidity. Clin Cancer Res. 2006;12(20 Pt 2):6243s-6249s.
5. Falicov A, Fisher CG, Sparkes J, Boyd MC, Wing PC, Dvorak MF. Impact of surgical intervention on quality of life in patients with spinal metastases. Spine (Phila Pa 1976). 2006;31(24):2849-56.
6. Chan-Seng E, Charissoux M, Larbi A, Tétreau R, Gerber YN, De Verbizier-Lonjon D, et al. Spinal metastases in breast cancer: single center experience. World Neurosurg. 2014;82(6):1344-50..
7. Tokuhashi Y, Matsuzaki H, Toriyama S, Kawano H, Ohsaka S. Scoring system for the preoperative evaluation of metastatic spine tumor prognosis. Spine (Phila Pa 1976). 1990;15(11):1110-3.
8. Tokuhashi Y, Matsuzaki H, Oda H, Oshima M, Ryu J. A revised scoring system for preoperative evaluation of metastatic spine tumor prognosis. Spine (Phila Pa 1976). 2005;30(19):2186-91.
9. Tomita K, Kawahara N, Kobayashi T, Yoshida A, Murakami H, Akamaru T. Surgical strategy for spinal metastases. Spine (Phila Pa 1976). 2001;26(3):298-306.
10. Karnofsky DA, Young CW. Comparative aspects of the pharmacology of the antimetabolites. Fed Proc. 1967;26(4):1139-45.
11. Warner E. Clinical practice. Breast-cancer screening. N Engl J Med. 2011;365(11):1025-32.
12. Coleman RE, Rubens RD. The clinical course of bone metastases from breast cancer. Br J Cancer. 1987;55(1):61-6.
13. Briasoulis E, Karavasilis V, Kostadima L, Ignatiadis M, Fountzilas G, Pavlidis N. Metastatic breast carcinoma confined to bone: portrait of a clinical entity. Cancer. 2004;101(7):1524-8.
14. Choi D, Crockard A, Bunger C, Harms J, Kawahara N, Mazel C, et al. Review of metastatic spine tumour classification and indications for surgery: the consensus statement of the Global Spine Tumour Study Group. Eur Spine J. 2010;19(2):215-22.
15. Quraishi NA, Gokaslan ZL, Boriani S. The surgical management of metastatic epidural compression of the spinal cord. J Bone Joint Surg Br. 2010;92(8):1054-60.
16. Alvarez L, Pérez-Higueras A, Quiñones D, Calvo E, Rossi RE. Vertebroplasty in the treatment of vertebral tumors: postprocedural outcome and quality of life. Eur Spine J. 2003;12(4):356-60.
17. König MA, Jehan S, Balamurali G, Bierschneider M, Grillhösl A, Boszczyk BM. Kyphoplasty for lytic tumour lesions of the spine: prospective follow-up of 11 cases from procedure to death. Eur Spine J. 2012;21(9):1873-9.
18. Sioutos PJ, Arbit E, Meshulam CF, Galicich JH. Spinal metastases from solid tumors. Analysis of factors affecting survival. Cancer. 1995;76(8):1453-9.
19. van der Linden YM, Dijkstra SP, Vonk EJ, Marijnen CA, Leer JW; Dutch Bone Metastasis Study Group.. Prediction of survival in patients with metastases in the spinal column: results based on a randomized trial of radiotherapy. Cancer. 2005;103(2):320-8.
20. Bauer H, Tomita K, Kawahara N, Abdel-Wanis ME, Murakami H. Surgical strategy for spinal metastases. Spine (Phila Pa 1976). 2002;27(10):1124-6.
21. Bauer HC, Wedin R. Survival after surgery for spinal and extremity metastases. Prognostication in 241 patients. Acta Orthop Scand. 1995;66(2):143-6.
22. Frankel HL, Hancock DO, Hyslop G, Melzak J, Michaelis LS, Ungar GH, et al. The value of postural reduction in the initial management of closed injuries of the spine with paraplegia and tetraplegia. I. Paraplegia. 1969;7(3):179-92.
23. Shehadi JA, Sciubba DM, Suk I, Suki D, Maldaun MV, McCutcheon IE, et al. Surgical treatment strategies and outcome in patients with breast cancer metastatic to the spine: a review of 87 patients. Eur Spine J. 2007;16(8):1179-92.
24. Padalkar P, Tow B. Predictors of survival in surgically treated patients of spinal metastasis. Indian J Orthop. 2011;45(4):307-13.

MINIMALLY INVASIVE SINGLE-DOOR PLATE LAMINOPLASTY WITH LATERAL MASS SCREW FIXATION FOR THE UNSTABLE SEGMENT. REPORT OF TWO CASES WITH LONG FOLLOW-UP

LAMINOPLASTIA EM PORTA ABERTA MINIMAMENTE INVASIVA COM FIXAÇÃO COM PARAFUSOS DE MASSA LATERAL PARA O SEGMENTO INSTÁVEL. RELATO DE DOIS CASOS COM ACOMPANHAMENTO PROLONGADO

LAMINOPLASTÍA EN PUERTA ABIERTA MÍNIMAMENTE INVASIVA Y FIJACIÓN CON TORNILLO DE MASA LATERAL PARA O SEGMENTO INESTABLE. REPORTE DE DOS CASOS CON SEGUIMIENTO A LARGO PLAZO

Sergio Soriano-Solís[1], Javier Quillo-Olvera[2], Manuel Rodríguez-García[1], Héctor Antonio Soriano Solís[3], José-Antonio Soriano-Sánchez[1]

1. Centro Médico ABC, Santa Fe, Cuajimalpa de Morelos, México.
2. The Brain and Spine Care Center, Hospital Star Medica Querétaro, San Pablo, Santiago de Querétaro, Querétaro, Mexico.
3. Hospital Central Nacional PEMEX Norte, Del. Azcapotzalco, San Antonio, Mexico.

ABSTRACT

Objective: To report two cases of multilevel cervical spondylotic myelopathy with monosegmental instability, in which we performed a minimally invasive microsurgical transmuscular approach with tubular retractors to create a single-door plate laminoplasty combined with fixation of the unstable segment with lateral mass screws. Methods: The surgical procedures were performed by the senior author. In both patients, the follow-up was performed using the Oswestry Disability Index (ODI), the Visual Analogue Scale for neck and radicular pain (radVAS, neckVAS), the Neck Disability Index (NDI) and the Short Form 36 (SF-36), in the preoperative (preop) and postoperative (postop) periods, and at 1, 3, 6, 12, 18 and 24 months. A radiological evaluation also was performed, which included AP, lateral and flexion-extension films at 6, 12 and 24 months and CT-scan at 12 months. Results: *Case 1* - preop ODI: 40%, 24 months postop ODI: 4%; preop radVAS: 7, 24 months radVAS: 0; preop neckVAS: 8, postop 24 months neckVAS: 0; preopNDI: 43%, 24 months PostopNDI: 8%; SF-36 - preop Physical Functioning (PF): 40, preop Vitality (VT): 40, preop Emotional role functioning (RE): 33.3, Bodily pain (BP): 51, General Health (GH): 57, Social Functioning (SF): 75; postop PF: 95, VT: 95, RE: 100, BP: 74, GH: 87, SF: 100. *Case 2* - preopODI: 46%, 24 months postopODI: 10%; preop radVAS: 7, 24m radVAS: 0; preop neckVAS: 9, postop 24 months neckVAS: 0; preopNDI: 56%, 24 months PostopNDI: 15%; SF-36 - preop PF: 39, VT: 45, RE: 33.3, BP: 50, GH: 49, SF: 70; postop PF: 90, VT: 100, RE: 100, BP: 82, GH: 87, SF: 100. No complications, cervical instability or signs of failed surgery were found trough and at final follow-up at 24 months. We found significant clinical improvement in both patients. Conclusions: Minimally invasive cervical laminoplasty combined with lateral mass screw fixation for the unstable segment is a useful technique in cases with multilevel cervical spondylotic myelopathy associated with monosegmental instability. Additional comparative studies are needed to establish its efficacy.

Keywords: Cervical vertebrae; Laminectomy; Spinal cord diseases; Spondylosis; Minimally invasive surgical procedures.

RESUMO

Objetivo: Relatar dois casos de mielopatia espondilótica cervical em múltiplos níveis com instabilidade de um só segmento, nos quais realizamos uma microcirurgia minimamente invasiva por via transmuscular com retratores tubulares para criar uma laminoplastia em porta aberta com fixação do segmento instável com parafusos de massa lateral. Métodos: Os procedimentos cirúrgicos foram realizados pelo autor principal. Em ambos os pacientes, o acompanhamento foi realizado usando Índice de Incapacidade de Oswestry (ODI), Escala Visual Analógica para dor cervical e radicular (EVAc e EVArad), Índice de Incapacidade Relacionada ao Pescoço (NDI) e o Short Form 36 (SF-36) nos períodos pré-operatório (pré-op) e pós-operatório (pós-op) e em 1, 3, 6, 9, 12, 18 e 24 meses. Realizou-se também a avaliação radiológica, que incluiu vistas AP, laterais e de flexão-extensão aos 6, 12 e 24 meses e TC aos 12 meses. Resultados: Caso 1 – ODI pré-op: 40%, ODI 24 meses pós-op: 4%; pré-op EVArad: 7, EVArad 4 meses: 0; EVAc pré-op: 8, EVAc pós-op 24 meses: 0; NDI pré-op: 43%, NDI pós-op 24 meses: 8%; SF-36 - capacidade funcional (CF) pré-op: 40, vitalidade (VT) pré-op: 40, aspectos emocionais (AE) pré-op: 33,3, dor (D): 51, estado geral da saúde (ES): 57, aspectos sociais (AS): 75; CF : 95, VT: 95, AE: 100, D: 74, ES: 87, AS: 100 pós-op. Caso 2 - ODI pré-op: 46%, ODI 24 meses pós-op: 10%; EVArad pré-op : 7, EVArad 24 meses: 0; EVAc pré-op: 9, EVAc 24 meses pós-op: 0; NDI pré-op: 56%, NDI 24 meses pós-op: 15%; SF-36 pré-op: CF: 39, VT: 45, AE: 33,3, D: 50, ES: 49, AS: 70; CF: 90, VT: 100, AE: 100, D: 82, ES: 87, AS: 100 pós-op. Não houve complicações, instabilidade cervical ou sinais de falha da cirurgia durante o acompanhamento de 24 meses. Ambos os pacientes apresentaram melhoras significativas. Conclusões: A laminoplastia cervical minimamente invasiva combinada com fixação de parafuso de massa lateral do segmento instável é uma técnica útil nos casos com mielopatia espondilótica cervical em vários níveis associada à instabilidade de um só segmento. É necessário realizar estudos comparativos adicionais para estabelecer a eficácia do procedimento.

Descritores: Vértebras cervicais; Laminectomia; Doenças da medula espinal; Espondilose; Procedimentos cirúrgicos minimamente invasivos.

Study conducted at the Centro Médico ABC Santa Fe, Mexico City, Mexico
Correspondence: Centro Médico ABC Santa Fe. Ortopedic and Spine Surgery. Av. Carlos Graeff Fernández, No. 154, Col. Tlaxala Santa Fe, Cuajimalpa de Morelos, CDMX, Mexico. sorianosss@hotmail.com

Received on 04/13/2017, accepted on 08/16/2017 **http://dx.doi.org/10.1590/S1808-185120171603178519**

RESUMEN

Objetivo: Relatar dos casos de mielopatía espondilótica cervical en múltiples niveles con inestabilidad de un solo segmento, en los que realizamos una microcirugía mínimamente invasiva por vía transmuscular con retractores tubulares para crear una laminoplastia en puerta abierta con fijación del segmento inestable con tornillos de masa lateral. Métodos: Los procedimientos quirúrgicos fueron realizados por el autor principal. En ambos pacientes, el seguimiento fue realizado usando Índice de Discapacidad de Oswestry (ODI), Escala Visual Analógica para dolor en el cuello y radicular (EVAc y EVArad), Índice de Discapacidad Cervical (NDI) y el Short Form 36 (SF-36) en los períodos preoperatorio (preop) y postoperatorio (posop) y en 1, 3, 6, 9, 12, 18 y 24 meses. Se realizó también la evaluación radiológica, que incluyó proyecciones AP, laterales y de flexión-extensión a los 6, 12 y 24 meses y TC a los 12 meses. Resultados: Caso 1 – – ODI preop: 40%, ODI 24 meses posop: 4%; EVArad preop: 7, EVArad 4 meses: 0; EVAc preop: 8, EVAc posop 24 meses: 0; NDI preop: 43%, NDI posop 24 meses: 8%; SF-36 – función física (FF) preop: 40, vitalidad (VT) preop: 40, rol emocional (RE) preop: 33,3, dolor corporal (DC): 51, salud general (SG): 57, función social (FS): 75; FF: 95, VT: 95, RE: 100, DC: 74, SG: 87, FS: 100 posop. Caso 2 – ODI preop: 46%, ODI 24 meses posop: 10%; EVArad preop: 7, EVArad 24 meses: 0; EVAc preop: 9, EVAc 24 meses posop: 0; NDI preop: 56%, NDI 24 meses posop: 15%; SF-36 preop: FF: 39, VT: 45, RE: 33,3, D: 50, SG: 49, FS: 70 preop; FF: 90, VT 100, RE 100, DC 82, SG: 87, FS: 100 posop. No hubo complicaciones, inestabilidad cervical o signos de falla de la cirugía durante el seguimiento de 24 meses. Ambos pacientes presentaron mejoras significativas. Conclusiones: La laminoplastia cervical mínimamente invasiva combinada con fijación de tornillo de masa lateral del segmento inestable es una técnica útil en los casos con mielopatía espondilótica cervical en múltiples niveles asociada a la inestabilidad de un solo segmento. Es necesario realizar estudios comparativos adicionales para establecer la eficacia del procedimiento.

Descriptores: Vértebras cervicales; Laminectomía; Enfermedades de la médula espinal; Espondilosis; Procedimientos quirúrgicos mínimamente invasivos.

INTRODUCTION

Cervical laminoplasty (CL) was developed in the 1970s in Japan[1] as an alternative to nonfusion laminectomy for patients with cervical spondylotic myelopathy in which associated complications included: spinal deformity, instability, "laminectomy membrane" compression and late neurological deterioration. Since then, many modified techniques have been described for CL, with varying results.[2] Titanium miniplate laminoplasty has the advantage of immediate stabilization of the elevated laminae, and has proven efficacy.[3-6,2,7,8] Minimally invasive spine surgery (MISS) techniques have demonstrated, in the past decade, critical advantages over traditional surgery and are commonly used in cervical spine surgery. MISS approaches for laminoplasty have recently been described as attempts to preserve the posterior anatomy of the cervical spine (muscles, ligaments and joints) and avoid the postoperative complications associated with it.[9-16] Likewise, MISS techniques for cervical spine decompression and stabilization have been described elsewhere.[17] The purpose of the study is to show the results of single-door plate laminoplasty and lateral mass screw fixation using a microsurgical transmuscular approach with the use tubular retractors in two patients with multilevel cervical spondylotic myelopathy and gross monosegmental instability.

Case #1

A 71 year-old female housewife with 1 year evolution of neck pain irradiated to the middle and annular finger of her right hand accompanied by weakness and clumsiness. Also with worsening of the pain at night and intermittent tingling in the fingers of her right hand. Over the last 2 months, similar symptoms affected the left hand, but were less severe. The pain had worsened her quality of life, with difficulty applying make-up, dressing, and opening doors, among other activities of daily living.

Physical examination showed walking instability due to weakness of her right pelvic limb, kyphotic cervical posture, pain on palpation of the C4 trough C7 interspinous spaces, and tenderness on palpation of sternocleidomastoid, trapezius and paravertebral muscles in the interscapular region. Paresis of the deltoid, biceps and triceps 3/5 and left sided weakness of the wrist flexors and opponens pollicis muscle 4/5 was identified, according to the Medical Research Council (MRC) scale. Sensitivity was found with non-dermatomal alterations. The osteotendinous reflexes (OTRs) were positive for hyporreflexia in the thoracic limbs and hyperreflexia in the lower limbs. A positive Spurling's sign was found bilaterally. Plantar reflex and other pyramidal signs were negative.

Plain AP, lateral and dynamic X-ray films (Figure 1) and magnetic resonance imaging (MRI) (Figure 2) were obtained showing: multiple

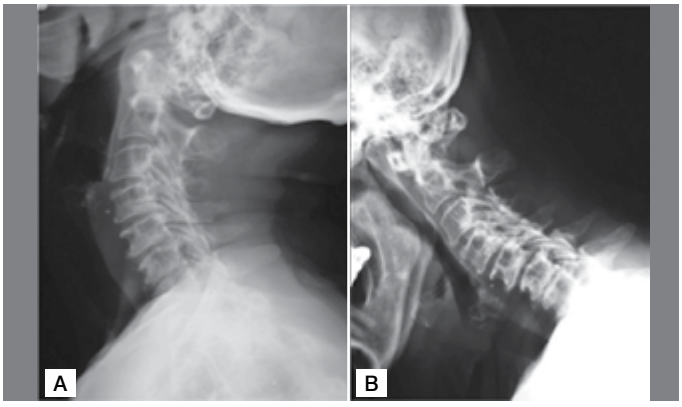

Figure 1. Neutral (A) and flexion (B) plain films showing C5-C6 anterior subluxation and advanced spondylotic changes with posterior osteophytes complexes from C3 to C7.

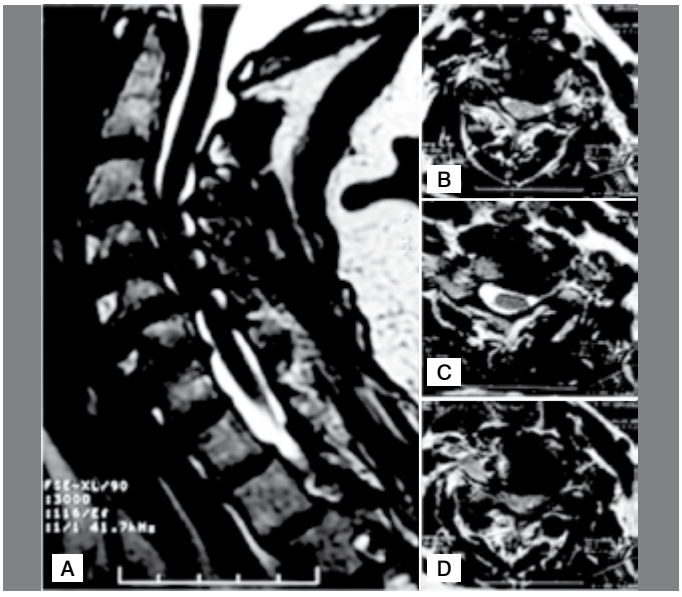

Figure 2. (A) Magnetic resonance imaging (MRI) showing important canal stenosis with a more important posterior compression vector (ligamentum flavum) C3 to C7 in the lateral view. Axial cuts at the center of the disc show disc bulging contacting but not displacing of the spinal cord in C3-C4 (B), no contact in C4-C5 (C) and slight, asymmetric displacement at C5-C6 (D).

degenerative disc changes from C3 to C7, left foraminal stenosis from C4 to C7 and right foraminal stenosis in C5-C6. Anterior and posterior spinal cord compression predominantly in C5-C6. Anterior subluxation in C5-C6.

Case #2

A 73 year-old housewife with a 6-month history of numbness in the left arm irradiating to the lateral surface of the forearm, and the thumb and index finger of her left hand. One month after the start of the symptoms, weakness of distal predominance added, with clumsiness and difficulty in activities of daily living. She also referred affected sensitivity in the palm of her right hand, difficulty for walking and heaviness sensation in both legs.

The physical exam revealed spastic and unstable walking, limitation for neck movements especially for extension. Pain to palpation of interspinous spaces from C3 to C6, as well as paravertebral muscles. Tenderness to palpation of both trapezius muscles. Muscle paresis in 4/5 for left deltoid, biceps, triceps and interosseous muscles bilaterally, 3/5 for wrist extensors and opponens pollicis with bilateral involvement according to MRC scale. OTRs registered hyporreflexia of left tricipital and hyperreflexia of patellar and Achilles reflex. Positive Tromner and Hoffman reflexes. Positive Babinski sign. Hypoesthesia of left C4 dermatome also was found.

AP, lateral, dynamic plain films and MRI demonstrate degenerative disc changes in levels C3 to C7 with osteophyte-disc complexes, collapse and fusion of the disc space at level C5-C6, with compromise of the spinal cord. Also, an anterior subluxation of C4-C5 was found. A lateral plain x-ray images demonstrating anterior subluxation is shown in Figure 3.

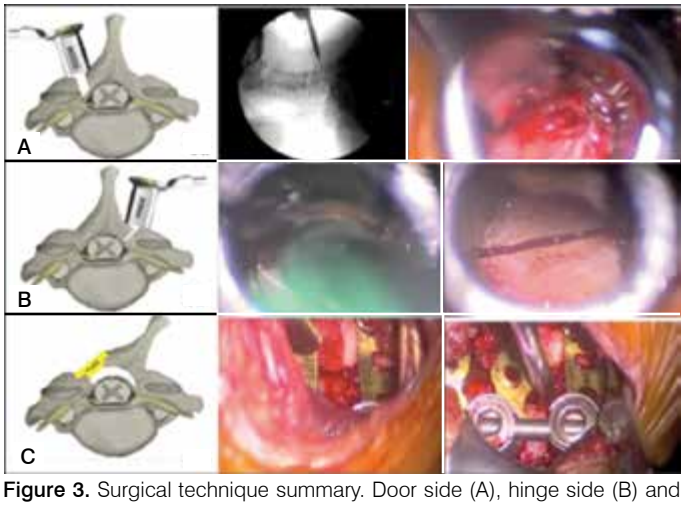

Figure 3. Surgical technique summary. Door side (A), hinge side (B) and plating (C) are shown.

MATERIALS AND METHODS

Both patients agreed to be enrolled in the present study, which was approved by the institutional committee. Patients were admitted on the day of the surgery. Both had an ASA II risk for surgery. The surgical procedures were performed by the senior author. The follow-up was performed using the Oswestry Disability Index (ODI), the Visual Analogue Scale for neck and radicular pain (radVAS, neckVAS), the Neck Disability Index (NDI) and the Short Form 36 (SF-36) in the preoperative (preop) and postoperative (postop) periods at: 1, 3, 6, 12, 18 and 24 months. A radiological evaluation also was performed, including AP, lateral and flexion-extension x-ray images at 6, 12 and 24 months and a CT-scan at 12 months.

Surgical Technique

The patient was placed in the prone position, with the head supported by a Mayfield clamp in slight flexion and neutral rotation. An AP fluoroscopic image was obtained and the skin was marked in the facet-laminae junction at the target levels. A 2 cm vertical incision was made on each side of the midline. Fat tissue was dissected until the trapezius muscle fibers were visualized. The trapezius muscle fibers were split by blunt dissection to identify the splenius cervicis muscle fibers, which were divided, carefully following their orientation. The final muscle plane is the semispinalis capitis and colli muscle, which again, was bluntly dissected. Tubular retractors (MetRx I System, Medtronic®) were then placed in the laminofacet junction under fluoroscopic guidance. Hemostasis and the subsequent steps were completed under microscopic view (OPMI Pentero 900, Zeiss®). The muscle fibers attached to the laminae were dissected. According to the Roy-Camille and Saillant technique,[18] lateral mass screws were inserted, under fluoroscopic guidance, for the unstable segment. A gutter was created in the junction between the articular process and the laminae with a high-speed burr, just medial to the pedicles, without harming the facet. The gutter was deepened until the laminae was thinned around 2 mm and was then completed on the dominant side with Kerrison rongeurs. The hinge side was then approached, and the laminae thinned. Finally a green stick fracture was created in the hinge side, and the posterior arch shifted to the hinge side. Any fibrous adhesions between the dural sac and the laminae should be removed carefully. Pulsation of the dural sac should be confirmed. A mini plate fixation system was added to maintain spinal canal widening, and fixed to the facet and laminae with mini screws. Careful hemostasis was conducted, and the wound was closed by layers. Figure 3 demonstrate the three critical steps.

RESULTS

Blood loss was 66 mL for Case 1 and 75 mL for Case 2. No complications occurred during the surgical procedures. Mean operative time was 275 minutes for Case 1 and 320 minutes for Case 2. No complications, cervical instability or signs of failed surgery were found in the perioperative period and through the final follow-up at 24 months in both patients. Figure 4 demonstrates the comparison between preoperative and postoperative plain x-ray images at final follow-up. Table 1 shows the summary of the radVAS, neckVAS, ODI and NDI for both patients in the preoperative and final postoperative periods. Figure 5 summarize the SF-36 results by components.

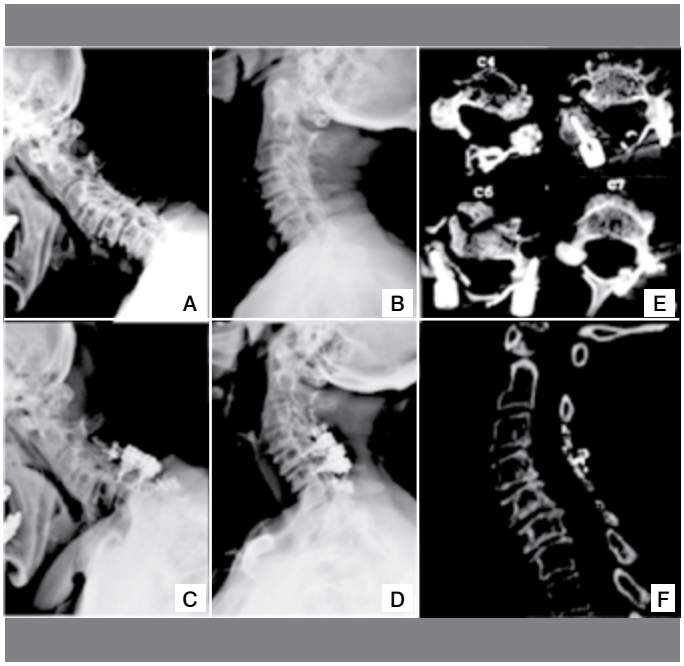

Figure 4. Construct behavior in dynamic X-rays at 2 year follow-up (C and D) versus preoperative dynamic plain films (A and B). Immediate postoperative CT-scan shows spinal canal widening in axial (E) and sagittal views (F).

Table 1. Clinical Follow-up.

Case 1								
	Pre	**1m**	**3m**	**6m**	**9m**	**12m**	**18m**	**24m**
NDI+	54%	20%	16%	17%	14%	12%	12%	12%
ODI*	40%	14%	6%	6%	6%	6%	6%	6%
radVAS++	7	2	1	0	0	0	0	0
neckVAS**	8	4	1	0	0	0	0	0
Case 2								
NDI	56%	35%	30%	30%	30%	30%	22%	15%
ODI	46%	20%	12%	12%	10%	10%	10%	10%
radVAS	7	3	2	0	0	0	0	0
neckVAS	9	5	3	3	3	2	2	2

+NDI – Neck Disability Index; *ODI – Oswestry Disability Index; ++radVAS – Radicular Visual Analogue Scale for pain; **neckVAS – Neck Visual Analogue Scale for pain.

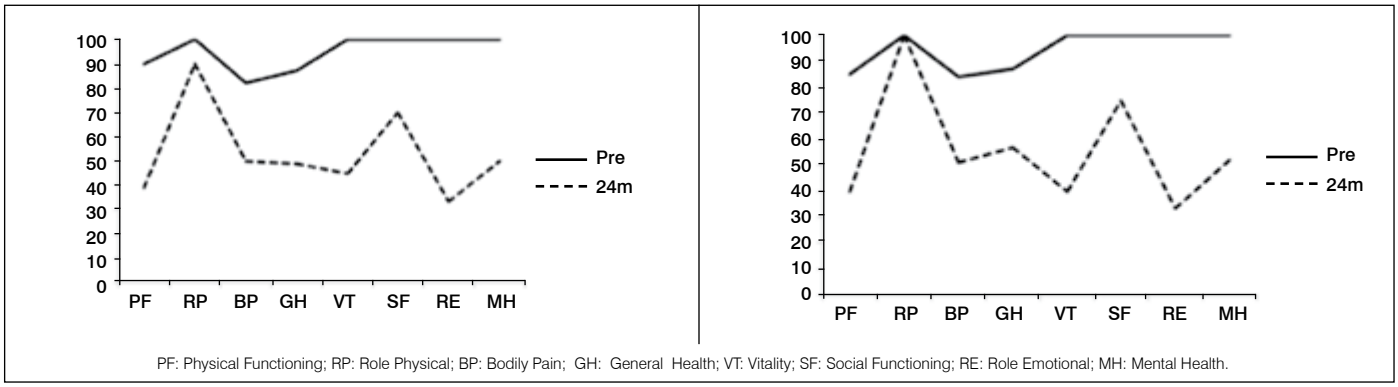

Figure 5. Case 1 and 2 Short-Form 36 Chart showing improvement in all components at final follow-up.

DISCUSSION

MCSM is not an uncommon presentation of cervical degenerative disease. Surgical treatment of MCSM remains controversial and challenging. Laminoplasty is a common procedure, and has proven to be a safe and viable option compared to laminectomy.[5] Also, MISS is a growing field in spine surgery, offering better results in the early postoperative period and offering the same results in the long term as open surgery in many cases, and all for spinal regions.[19]

Many variations to the original laminoplasty technique have been published since its origins.[20] Plate laminoplasty was first described by Frank and colleagues[10] in 1994, offering a solution to maintain spinal canal diameter widening.

In the present study, we show the clinical outcomes of two patients with MCSM managed with minimally invasive single-door plate cervical laminoplasty and lateral mass screw fixation for the unstable segment. To our knowledge there are no previous studies in the literature on minimally invasive cervical laminoplasty and lateral mass screw fixation for the unstable segment with tubular retractors employing a transmuscular approach.

Although this study only includes two patients, we demonstrate a clear improvement in functional outcomes at 24 months (ODI, radVAS, neckVAS, SF-36 and NDI). Additional randomized, comparative studies are required to prove its efficacy.

All authors declare no potential conflict of interest related to this article.

CONTRIBUTION OF THE AUTHORS: SSS: Bibliography search, Image edition, Discussion, Proofreader it's better, Final edition and corrections. JQO Statistical Analysis. SSS, JQO, MRG Surgical team. MRG Images edition, HASS Data collection, HASS Bibliography search. JASS Main Surgeon, Reviewer.

REFERENCES

1. Hirabayashi K, Satomi K. Operative procedure and results of expansive open-door laminoplasty. Spine (Phila Pa 1976). 1988;13(7):870-6
2. Ratliff JK, Cooper PR. Cervical laminoplasty: a critical review. J Neurosurg. 2003;98 (3 Suppl):230-8.
3. Fornari M, Luccarelli G, Giombini S, Chiapparini L. Artificial lamina-assisted laminoplasty performed in seven cases. J Neurosurg. 1999;91(1 Suppl):43-9.
4. Frank E, TL Keenen. A technique for cervical laminoplasty using mini plates. Br J Neurosurg. 1994;8(2):197-9.
5. Lao L, Zhong G, Li X, Qian L, Liu Z. Laminoplasty versus laminectomy for multi-level cervical spondylotic myelopathy: a systematic review of the literature. J Orthop Surg Res. 2013;8:45.
6. O'Brien M, Peterson D, Casey ATH, Crockard HA. A novel technique for laminoplasty augmentation of spinal canal area using titanium miniplate stabilization. A computarized morphometric analysis. Spine (Phila Pa 1976). 1996;21(4):474-83.
7. Shaffrey CI, Wiggins GC, Piccirilli CB, Young JN, Lovell LR. Modified open-door laminoplasty for treatment of neurological deficits in younger patients with congenital spinal stenosis: analysis of clinical and radiographic data. J Neurosurg. 1999;90(2 Suppl):170-7.
8. Stendel R, Krischek B, Pietila TA. Biodegradable implants in neurosurgery. Acta Neurochir (Wien). 2001;143(3):237-43.
9. Abdullah KG, Yamashita T, Steinmetz MP, Lubelski D, Wang JC, Benzel EC, et al. Open-door cervical laminoplasty with preservation of posterior structures. Global Spine J. 2012;2(1):15-20.
10. Benglis DM, Guest JD, Wang MY. Clinical feasibility of minimally invasive cervical laminoplasty. Neurosurg Focus. 2008;25(2):E3.
11. Kato M, Nakamura H, Konishi S, Dohzono S, Toyoda H, Fukushima W, et al. Effect of preserving paraspinal muscles on postoperative axial pain in the selective cervical laminoplasty. Spine (Phila Pa 1976). 2008;33(14):E455-9.
12. Shiraishi T. A new technique for exposure of the cervical spine laminae. Technical note. J Neurosurg. 2002;96(1 Suppl):122-6.
13. Shiraishi T, Kato M, Yato Y, Ueda S, Aoyama R, Yamane J, et al. new tecnhiques for exposure of posterior cervical spine through intermuscular planes and their surgical application. Spine (Phila Pa 1976). 2012;37(5):E286-96.
14. Shiraishi T, Yato Y, Yoshida H, Abe T, Ikegami T. New double-door laminoplasty procedures to preserve the muscular attachments to the spinous processes inclunding the axis. Eur J Orthop Surg Traumatol. 2002;12(4):175-80.
15. Wang MY, Green BA, Coscarella E, Baskaya MK, Levi AD, Guest JD. minimally invasive cervical expansile laminoplasty: an initial cadaveric study. Neurosurgery. 2003;52(2):370-3.
16. Wang M. Minimally Invasive surgery in the Cervical Spine: recent advances. Curr Opin Orthop. 2007;18:259-62.
17. Mikhael MM, Celestre PC, Wolf CF, Mroz TE, Wang JC. Minimally invasive cervical spine foraminotomy and lateral mass screw placement. Spine (Phila Pa 1976). 2012 Mar 1;37(5):E318-22.
18. Roy-Camille R, Saillant G. Chirurgie du rachis cervical: Luxation- fracture des articulaires. Nouv Presse Med. 1972;1(37):2484-5.
19. Skovrlj B, Qureshi SA. Minimally invasive cervical spine surgery. J Neurosurg Sci. 2016 Oct 27. [Epub ahead of print] PubMed PMID: 27787486.
20. Roselli R, Pompucci A, Formica F, Restuccia D, Di Lazzaro V, Valeriani M, et al. Open-door laminoplasty for cervical stenotic myelopathy: surgical technique and neurophysiological monitoring. J Neurosurg. 2000;92(1 Suppl):38-43.

LANGERHANS CELL HISTIOCYTOSIS OF THE SCAPULA - DIAGNOSIS & TREATMENT OPTIONS

HISTIOCITOSE DE CÉLULAS DE LANGERHANS DA ESCÁPULA - DIAGNÓSTICO E OPÇÕES DE TRATAMENTO

HISTIOCITOSIS DE CÉLULAS DE LANGERHANS DE LA ESCÁPULA - DIAGNÓSTICO Y OPCIONES DE TRATAMIENTO

Rohit Pandey[1], Himanshu Bhayana[1], Rajesh Kumar Rajneesh[1], Ish Kumar Dhammi[1], Rehan Ul-Haq[1], Anil Kumar Jain[1]

1. University College of medical sciences, Department of orthopaedics and Guru Teg Bahadur Hospital, Dilshad Garden, Delhi, India.

ABSTRACT

Langerhans cell histiocytosis (LCH) is characterised by an abnormal histiocytic accumulation in tissues such as the lung, spleen, bone marrow, skin, central nervous system, liver and lymph nodes, causing focal or systemic effects. No specific clinical & radiographic presentation of LCH is described in literature. This poses a diagnostic dilemma for surgeons. The scapula is the site of 3% of bone tumours, while for LCH it is the least common site. In a 10-year-old boy with isolated lesion of the scapula with no other systemic involvement, and no specific finding in MRI or CT scan of scapula, diagnosis was confirmed on biopsy. Division into single and multi-system disease is paramount in treatment, given that it is a single system disease. The patient improved clinically on follow-up of 2 years. The scapula is one of the rarest site of LCH, and because various lesions mimic each other, a biopsy is always required, with immunohistochemistry for CD68 & S-100. This was only a single system disease, so conservative management was performed, and the patent improved clinically.

Keywords: Histiocytosis, Langerhans-cell; Scapula; Immunohistochemistry.

RESUMO

A histiocitose de células de Langerhans (HCL) caracteriza-se por acúmulo anormal de histiócitos em tecidos como pulmão, baço, medula óssea, pele, sistema nervoso central, fígado e linfonodos, causando efeitos focais ou sistêmicos. Nenhuma apresentação clínica e radiográfica específica da HCL está descrita na literatura. Isso impõe um dilema diagnóstico para os cirurgiões. A escápula é o local de 3% dos tumores ósseos, ao passo que é o lugar menos comum para a HCL. Em um menino de 10 anos de idade, com lesão isolada na escápula e sem outro envolvimento sistêmico, sem achados específicos na RM ou na TC da escápula, o diagnóstico foi confirmado pela biópsia. A divisão entre doença isolada e de múltiplos sistemas é fundamental para o tratamento, considerando-se que este caso é uma doença de um só sistema. O paciente teve melhora clínica no acompanhamento de dois anos. A escápula é um dos locais mais raros de ocorrência da HCL, e como as lesões mimetizam umas às outras, sempre é preciso realizar biópsia por imuno-histoquímica para CD68 e S-100. Esta doença atingiu apenas um sistema, levando ao tratamento conservador e o paciente apresentou melhora clínica.

Descritores: Histiocitose de células de Langerhans; Escápula; Imuno-histoquímica.

RESUMEN

La histiocitosis de células de Langerhans (HCL) se caracteriza por la acumulación anormal de histiocitos en tejidos como pulmón, bazo, médula ósea, piel, sistema nervioso central, hígado y linfonodos, causando efectos focales o sistémicos. Ninguna presentación clínica y radiográfica específica de la HCL está descrita en la literatura. Eso impone un dilema diagnóstico para los cirujanos. La escápula es el local de 3% de los tumores óseos, al paso que es el lugar menos común para la HCL. En un niño de 10 años de edad, con lesión aislada en la escápula y sin otro compromiso sistémico, sin hallazgos específicos en la RM o en la TC de la escápula, el diagnóstico fue confirmado por la biopsia. La división entre enfermedad aislada y de múltiples sistemas es fundamental para el tratamiento, considerándose que este caso es una enfermedad de un único sistema. El paciente tuvo mejora clínica en el acompañamiento de dos años. La escápula es uno de los locales más raros de ocurrencia de la HCL, y como las lesiones mimetizan unas a otras, siempre es preciso realizar biopsia por inmunohistoquímica para CD68 y S-100. Esta enfermedad alcanzó a sólo un sistema, llevando al tratamiento conservador y el paciente presentó mejora clínica.

Descriptores: Histiocitosis de células de Langerhans; Escápula; Inmunohistoquímica.

INTRODUCTION

Langerhans cell histiocytosis (LCH) is characterized by an abnormal histiocytic accumulation in tissues such as the lung, spleen, bone marrow, skin, central nervous system, liver and lymph nodes, causing focal or systemic effects.[1] It is a rare disease, and its aetiology is still under observation. Newer studies have suggested abnormal immune regulation, and some viruses, like the Epstein Barr virus, as an etiological agent. Eosinophilic granuloma (EG) is a variant that commonly presents with skeletal manifestations. No specific clinical & radiographic presentation of LCH is described in the literature, and this poses a diagnostic dilemma for surgeons.[2-5]

Study conducted at the University College of medical sciences, Department of orthopaedics, and Guru Teg Bahadur Hospital, Dilshad Garden, Delhi, India.
Correspondence:University College of medical sciences, Department of orthopaedics, Delhi, India.110095. docrohit87@gmail.com

Received on 12/08/2016, accepted on 04/19/2017

http://dx.doi.org/10.1590/S1808-185120171603173214

The bones are commonly affected, especially the flat bones, the spine and the long bones. Lesions such as "vertebra plana" or solitary lytic lesion of the skull may suggest LCH in children, while other lesions may be confused with malignant tumor or osteomyelitis. The scapula is the site of 3% of bone tumors. Benign tumors like osteochondroma, osteoid osteoma, fibromatosis, osteoblastoma, and aneurysmal bone cyst are more common. Malignant tumors such as chondrosarcoma, Ewing's sarcoma, osteosarcoma, and lymphoma may also mimic LCH. The scapula is one of the rarest site of LCH. Here, we present a rare case of isolated LCH scapula with no other lesion in the body, and with a benign course.

CASE REPORT

A 10-year-old boy was reported in our institute in 2014, with chief complaints of pain in the right shoulder and painful restriction of movement of the right upper limb since one year previously. Patient was apparently in good health until 2013, when he suffered a minor fall while playing, upon which he was taken to an orthopedic doctor in his home town, where he was diagnosed as having no bony injury. The patient was given an arm sling, and was asymptomatic immediately afterwards. In 2014, the patient again complained of pain in the right shoulder with insidious onset, gradually progressive, aggravated on activity with the upper limb, and partially relieved with analgesics, with no swelling. The patient received analgesics on and off for one year. The pain further increased in the last 6 months, and the patient was referred to GTB hospital, where a biopsy was performed. On general physical examination he was conscious, oriented, vital stable, and afebrile with no lymphadenopathy. On local examination, there was a diffuse swelling over the right scapula in the posterior lateral view; the overlying skin was mobile, there were no dilated veins, abduction on the right side was limited, and the remaining range of motion was comparable. (Figure 1) On palpation there was an area of swelling over the scapula of approximately 4x4 cm, with poorly-defined margins, and with varying consistency, and thickening of the lateral border of scapula. Hematological investigation showed: Hemoglobin - 10.9 gm%, TLC- 7,900/mm^3, DLC- 75(N)/25(L), ESR - 02 mm/hr. X-rays of the right shoulder were performed in the AP & lateral views, showing, at first presentation in 2013, a lytic geographical lesion in the scapular neck region, which progressed over the years into a moth-eaten type picture involving the entire scapula. (Figures 2 and 3) MRI & CT scans of the right shoulder showed infiltration of the scapula with some soft tissue edema on MRI. (Figure 4).



Figure 1. Clinical photograph showing swelling in posterior aspect of scapula.

The remaining x-ray investigations: Chest – PA view, skeletal survey, Bone scan (Figure 5) & USG Abdomen showed no other lesions in the body. Biopsy was taken, which revealed fibrocartilaginous tissue with numerous histiocytes with prominent grooves, and mild to moderate pleomorphic with eosinophils. On Immunohistochemistry, CD68 and S-100 were positive. These findings were suggestive of a means distinguishing features of LCH.

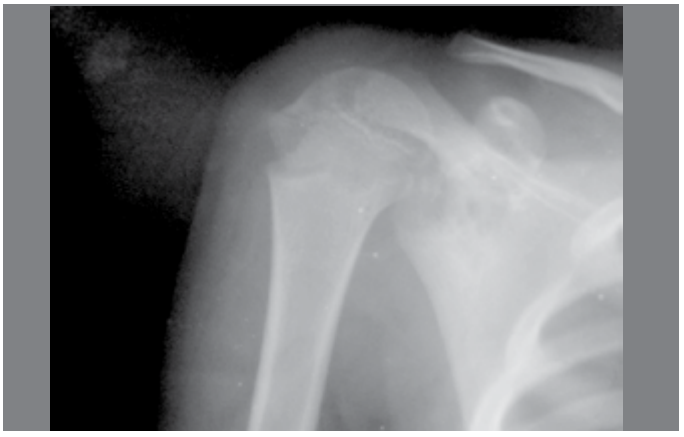

Figure 2. X-ray AP view scapula showing geographical lesion scapular neck.

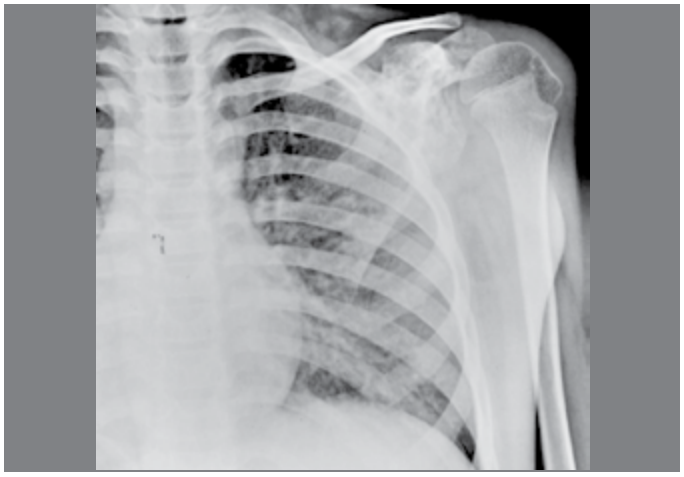

Figure 3. X-ray showing complete involvement of scapula neck and acromion..

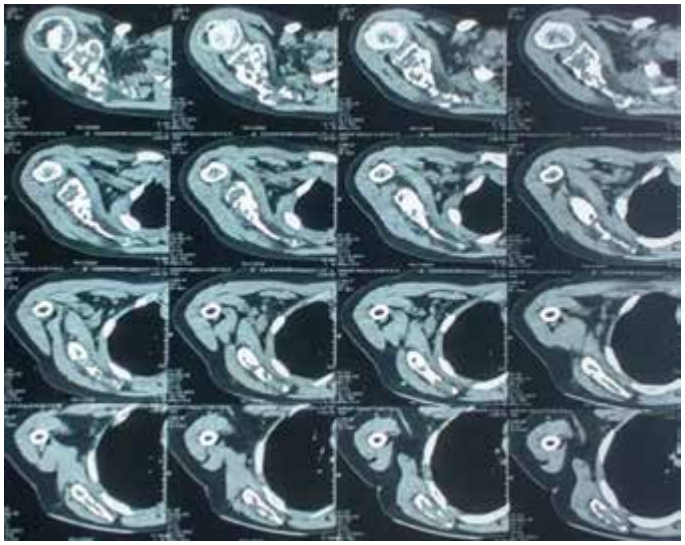

Figure 4. MRI showing infiltration of scapula with soft tissue edema of the right shoulder.

On further investigation, we were not able to find any other injury to the skeletal system or systemic circulation. The patient was treated as having a single system disease and after biopsy, the patient was closely observed. As of the last follow-up at 2 years, the patient is improving clinically, the pain has reduced significantly and no other focus of disease is observed in any other part of the body. (Figure 6)



Figure 5. Bone scan shows no other active lesion in the body.



Figure 6. Clinical photograph showing complete range of motion at 2-year follow-up.

DISCUSSION

Langerhans cell histiocytosis (LCH) is a versatile mimicker that is difficult to diagnosis.[6] The disease course has a spectrum from spontaneous resolution to progressive multisystem disorder, and may also involve potential life-threatening complications.[6-9]

The most common clinical presentation of LCH in children is pain. They mostly develop localized soft tissue swelling, often with bone defects that are sharply demarcated on palpation. The diagnosis is made through biopsy of the lesion.

Pathological specimen shows bone infiltration by characteristic histiocytic cluster with an admixture of morphologically related giant cells, eosinophils and lymphocytes. Electron microscopy demonstrates specific Langerhans granules (Birbeck granules) in the histiocytes. Immunohistochemistry shows strong S-100 protein, HLA-DR and CD-1a surface antigen positivity by the histiocytosis X cells.[10,11] It is believed by many authors that a definitive diagnosis can be established by routine haematoxylin and eosin morphology especially when correlated with radiological and clinical data.[12]

The treatment of Langerhans cell histiocytosis (LCH) is still controversial and has changed over the past decades. Initially, it was thought to be granulomatous, inflammatory, or infectious disease and was treated with anti-inflammatory agents, steroids and antibiotics. With advances in pathogenesis, the trend now is towards radiation therapy and cytotoxic chemotherapy. While varying degrees of success have been reported, it should be evident that only once the aetiology and pathogenesis have been resolved can a definitive therapy be envisioned.

Currently, treatment of LCH is divided into single system and multiple system disease. Single system disease (usually bone, lymph node or skin) generally involves benign course, with high spontaneous remission and favorable outcome over a period of time in most cases.[13]

Bony lesions usually do not require treatment other than biopsy to confirm diagnosis, or curettage at the time of initial biopsy. Further local therapy is recommended only if weight-bearing bones (with a risk of spontaneous fracture) are involved, or if the lesions cause pain or could result in unacceptable dysfunction or deformity. Intralesional infiltration of steroids (40-200 mg methylprednisolone) was recently reported as an effective and safe treatment.[14] Radiation therapy as a treatment is condemned nowadays, as the LCH single system is found to be self-limiting. Also, there have been reports of a 5% risk of malignancy after irradiation.[15] In circumstances when the consequences of the disease threaten the function of a critical organ (e.g. lesions surrounding the optic nerve or spinal cord) and local infiltration with corticosteroids is not feasible, treatment with low dose radiotherapy (6-1O Gy) is warranted.

In multiple system disease when multiple bony lesion are present or risk organs are involved such as the bone marrow, lymph node, spleen, or liver. Systemic chemotherapy is warranted. Newer treatments with gene therapy and bone marrow transplantation are also considered these days.

It is very important to look at the patient's profile and the general course of disease to decide on the management plan for the patient, as there is no specific protocol. Also, the scapula is one of the rarest sites of involvement of LCH, so it is important to keep an open mind, while differentiating between scapular tumors.

CONCLUSION

Currently, in reactive disease like LCH, the response is defined as a measurable resolution of symptoms and signs and the prevention of permanent consequences of the disease. As in this rare case only single system is involved, we have adopted a conservative approach. At the two-year follow-up, despite the stagnant radiological appearance, there is resolution of the clinical signs and symptoms clinically, and the child is able to do carry out his normal daily activities.

All authors declare no potential conflict of interest related to this article.

CONTRIBUTION OF THE AUTHORS: This manuscript, which is a multi-institutional study, has six authors, each of whom contributed individually and significantly to the development of the manuscript. RP, HB and RKR were the main contributors in the drafting of the manuscript, follow-up of patients and gathering of clinical data. IKD, RUH and AKJ performed the literature search and review of the manuscript, and contributed to the intellectual concept of the study.

REFERENCES

1. Windebank K, Nanduri V. Langerhans cell histiocytosis. Arch Dis Child. 2009; 94(11):904-8.
2. Moon TY, Lee J, Lee IS, Choi KU, Chae JM, Kim J, et al. MRI and Histopathologic Classification of Langerhans Cell Histiocytosis. Curr Med Imag Rev. 2009;5(1):14-8.
3. Chadha M, Agarwal A, Agarwal N, Singh MK. Solitary eosinophilic granuloma of the radius. An unusual differential diagnosis. Acta Orthop Belg. 2007;73(3):413-7.
4. Plasschaert F, Craig C, Bell R, Cole WG, Wunder JS, Alman BA. Eosinophilic granuloma. A different behaviour in children than in adults. J Bone Joint Surg Br. 2002;84(6):870-2.
5. Mcgravan MH, Spady HA. Eosinophilic granuloma of Bone. A study of twenty-eight cases. J Bone Joint Surg. 1960; 42:979-82.
6. Ladisch S, Jaffe ES. The histiocytosis. In: Pizzo PA, Poplack DG, editors. Principles and practice of pediatric oncology. 5th ed. Philadelphia: Lippincott Williams & Wilkins; 2006. p. 768-85.
7. Haupt R, Nanduri V, Calevo MG, Bernstrand C, Braier JL, Broadbent V, et al. Permanent consequences in Langerhans cell histiocytosis patients: a pilot study from the Histiocyte Society- Late Effects Study Group. Pediatr Blood Cancer. 2004;42(5):438-44.
8. Prosch H, Grois N, Prayer D, Waldhauser F, Steiner M, Minkov M, et al. Central diabetes insipidus as presenting symptom of Langerhans cell histiocytosis. Pediatr Blood Cancer. 2004;43(5):594-9.
9. Maghnie M, Cosi G, Genovese E, Manca-Bitti ML, Cohen A, Secca S, et al. Central diabetes insipidus in children and young adults. N Engl J Med. 2000; 343(14):998-1007.
10. Eriksen B, Janinis J. Primary histiocytosis X of the parieto-occipital lobe. Hum Pathol. 1988;19(5):611-4.
11. Ladisch S. Langerhans cell histiocytosis. Curr Opin Hematol. 1998;5(1):54-8
12. Gonzales CL, Jaffe ES. The histiocytoses: clinical presentation and differential diagnosis. Oncology (Williston Park). 1990;4(11):47-60.
13. McLelland J, Broadbent V, Yeomans E, Malone M, Pritchard J. Langerhans cell histiocytosis: the case for conservative treatment. Arch Dis Child. 1990;65(3):301-3.
14. Egeler RM, Thompson RC Jr, Voûte PA, Nesbit ME Jr. Intralesional infiltration of corticosteroids in localized Langerhans' cell histiocytosis. J Pediatr Orthop. 1992;12(6):811-4.
15. Greenberger JS, Crocker AC, Vawter G, Jaffe N, Cassady JR. Results of treatment of 127 patients with systemic histiocytosis. Medicine (Baltimore). 1981;60(5):311-38.

17º CONGRESSO BRASILEIRO DE CIRURGIA ESPINHAL

16 E 17 DE MARÇO DE 2017 - SÃO PAULO - SP - BRASIL

TL 9 - DOR LOMBOCIÁTICA: NEM SEMPRE É UMA HÉRNIA DE DISCO

DANTAS FLR; CAIRES ACV; CARIRI G; FONSECA GA; BARROSO PMC

HOSPITAL BIOCOR, BELO HORIZONTE, MG, SERVIÇO DE NEUROCIRURGIA

INTRODUÇÃO/OBJETIVOS: A compressão radicular lombar apresenta como causa mais comum as protusões discais, porém, há uma série de outras patologias que podem simular um quadro semelhante. **MATERIAIS E MÉTODOS:** Estudo retrospectivo de vinte e um casos de pacientes encaminhados ao nosso serviço com queixa de dor lombar ou lombociatalgia, no período de janeiro de 2000 a dezembro de 2015, que, após análise cuidadosa e uma boa anamnese juntamente com exames complementares o diagnóstico definitivo não foi de hérnia de disco. Foram outras patologias que apresentavam tratamentos distintos. **RESULTADOS:** Após reavaliação clínica e propedêutica neuroradiológica diagnosticou-se outras patologias (metástases, linfoma, shwannomas, cisto sinovial, discite, ependimoma , tumor cerebral entre outras), em alguns casos o diagnóstico foi feito no per ou pós-operatório. Todos os casos tiveram confirmação anátomo-patológica. **CONCLUSÕES:** Outras patologias que apresentam clínica de lombociatalgia devem ser sempre lembradas, principalmente em pacientes acima de 60 anos; em pacientes jovens com quadro clínico que não melhora com o tratamento conservador. Nestes pacientes a dor foi sempre mais evidente no período noturno. Antecedentes de neoplasia maligna, paciente imunodeprimido história de infecções são sinais de alerta. Propedêudica correta e adequada e o exame clínico são essências para um diagnóstico. A ressonância é o exame de escolha.

TL 10 - FRATURAS COMPLEXAS ATLANTOAXIAIS: EXPERIÊNCIA DE 12 CASOS

DANTAS FLR; LOPES CLS; SANDES BL; CARIRI GA; BARROSO PMC

SERVIÇO DE NEUROCIRURGIA DO HOSPITAL BIOCOR, BELO HORIZONTE, MG

INTRODUÇÃO: As fraturas complexas atlantoaxiais representam 3% das lesões traumáticas da coluna cervical. Geralmente, são decorrentes de acidentes automobilísticos em jovens e de queda em idosos. Não há consenso quanto ao tratamento, porém a cirurgia é frequentemente proposta devido ao alto índice de instabilidade. **MATERIAIS E MÉTODOS:** Estudo observacional e retrospectivo incluindo 12 pacientes com diagnóstico de fratura complexa de C1-C2, atendidos no período de 2003 a 2015. Foram pesquisadas informações sobre idade, gênero, etiologia, quadro clínico, fraturas, tratamento, complicações e desfecho. **RESULTADOS:** Dentre os 12 pacientes analisados, oito (66%) eram do gênero masculino, com média idade geral de 48 anos, variando de 26 a 76 anos. O principal mecanismo de trauma foi acidente automobilístico em sete indivíduos. Os pacientes foram divididos em cinco grupos (a-e) de conjuntos de fraturas: (grupo a ? 5 casos): fratura de odontóide tipo ii + arco posterior de C1; (grupo b ? 3 casos): fratura de hangman + arco posterior de C1; (grupo c ? 2 casos): fratura de hangman + teardrop C2; (grupo d ? 1 caso): fratura de hangman + arco posterior + massa lateral de C1; (grupo e - 1 caso): fratura de odontóide tipo II + massa lateral de C1. O tratamento cirúrgico foi particularizado em virtude das características de cada grupo, sendo que a abordagem mais frequente foi a fixação anterior com parafuso de odontóide no grupo a, seguido da fixação do pedículo de C2 e massa lateral de C3 com placa tipo roy camille no grupo b. As fraturas complexas atlantoaxiais são compostas por múltiplas lesões. Inicialmente, propunha-se tratamento conservador, porém a baixa taxa de fusão óssea era recorrente. atualmente, a cirurgia é preconizada para fraturas associadas a segmentos instáveis com o intuito de obter estabilidade entre C1, C2 e C3. Todos os pacientes apresentaram boa evolução e sem necessidade de reabordagem. **CONCLUSÕES:** O diagnóstico precoce das fraturas complexas atlantoaxiais e a abordagem terapêutica individualizada, visando estabilização da coluna e consequente redução de danos neurológicos é a combinação ideal para o manejo destes pacientes. Em nossa série, pacientes com fratura de odontóide e arco anterior de C1 apresentaram resultado satisfatório somente com fixação por parafuso de odontóide. A definição da opção terapêutica se baseia no tipo da fratura de odontóide.

TL 11 - ARTRODESE OCCIPITO CERVICAL? SÉRIE DE 60 CASOS.

DANTAS FLR; COELHO PMD; SANDES BL; HON Y; CAÍRES ACV; CARIRI GA; FONSECA GA

HOSPITAL BIOCOR, BELO HORIZONTE, MG, SERVIÇO DE NEUROCIRURGIA.

INTRODUÇÃO/OBJETIVOS: Diversas patologias evoluem com sinais e sintomas devido à instabilidade da transição occipto-cervical. No tratamento desses pacientes a artrodese occipto-cervical já é consagrado na literatura com método de escolha. Diversas técnicas para a fixação cervical posterior são descritas na literatura, devendo o cirurgião conhecer bem todas elas além de estar familiarizado com a anatomia da região. **MATERIAIS E MÉTODOS**: Realizado estudo retrospectivo com analise de prontuários do hospital de 1999 a 2015. Técnica utilizada para a fixação posterior: Decúbito ventral, fixação no suporte de cabeça (posição anatômica), intensificador de imagem, incisão mediana occipto-cervical, exposição suboccipital e massas laterais, fixação transarticular C1-C2 ou bipedicular, fixação nas massas laterais, descompressão, artrodese. **RESULTADOS:** No período avaliado, 60 pacientes foram submetidos à artrodese occipto-cervical no nosso serviço. As indicações cirúrgicas envolviam as mais diversas patologias, tais como: Invaginação basilar (32%), artrite reumatoide (23%), metástase de C2 (7%), malformação JVC (5%), instabilidade po (5%), acondroplasia (4%), tumor C2 (4%), luxação CV (2%), jefferson (2%), fratura C2-C3 (2%), hadju cheney (2%), erhler danlos (2%), head dropped syndrome (2%), espondilite (5%), pseudoartrose C2 (5%). Tivemos complicações em nove casos, quebra de montagem (3), infecção (2), folga parafusos (1), óbito (3). **CONCLUSÕES:** A fixação posterior se constitui um bom método terapêutico na instabilidade occipto-cervical. Sempre destacar a importância de o cirurgião estar familiarizado com a anatomia da região e de conhecer bem todas as técnicas de fixação cervical posterior.

TL 18 - AVALIAÇÃO FISIOTERAPÊUTICA NEUROFUNCIONAL DE PACIENTES ADULTOS COM LESÕES EXPANSIVAS ESPINAIS INTRADURAIS. DADOS DE UM PROGRAMA ESTRUTURADO DE REABILITAÇÃO ESPECIALIZADA

VALE DV; GUIRADO VMP; DANIEL JW; ARAÚJO JLV; MIURA FK; VEIGA JCE

SANTA CASA DE MISERICÓRDIA DE SÃO PAULO, SÃO PAULO, SP

INTRODUÇÃO/OBJETIVOS: As intervenções fisioterapêuticas tem papel preponderante na condução de pacientes com lesões medulares traumáticas e não traumáticas tanto no ambiente hospitalar quanto ambulatorial. As lesões expansivas espinais intradurais tem a peculiaridade de se apresentarem de modo insidioso com repercussão clínica progressiva provocando sintomas predominantemente medulares. A avaliação fisioterapêutica neurofuncional analisada pelas escalas de Barthel e a medida de incapacidade funcional auxiliam os programas de reabilitação e pré-habilitação cirúrgica orientado as opções de atuação do fisioterapêuta. **MATERIAIS E MÉTODOS:** Aprovação da comissão de ética e pesquisa da instituição. Estudo prospectivo observacional. Os dados aqui descritos fazem parte da avaliação transversal da etapa de estudo. Foram avaliados 25 pacientes com lesões expansivas espinais, no período de janeiro a dezembro de 2016, incluídos no protocolo fisioterapêutico pré-operatório na disciplina de neurocirurgia de hospital terciário de referência na cidade de São Paulo. Sete pacientes foram excluídos porque não completaram o protocolo completo ou por apresentarem lesões expansivas espinais exclusivamente extradurais. **RESULTADOS:** Dezoito pacientes com idade variando entre 19 a 67 anos, com média de idade de 46,6 anos e prevalência de indivíduos do gênero feminino. Os tipos histológicos mais encontrados foram cisto aracnóideo e meningioma. Os demais achados histológicos foram schwanoma, neurofibroma, ependimoma, lipoma e adenocarcinoma metastático de mama (intramedular). Na avaliação da capacidade funcional, o grupo masculino apresentou maior independência quando comparado com o grupo feminino. A menor pontuação foi observada no item locomoção pela medida da incapacidade funcional e pelo índice de Barthel

onde os itens mais comprometidos foram atividades rotineiras e banho. **CONCLUSÕES:** A capacidade funcional destes indivíduos, comprometendo principalmente a locomoção e realização das atividades de vida diária, os torna mais dependentes. Os protocolos de reabilitação institucionais serão direcionados para enfocar técnicas de treinamentos auxiliares baseadas nestes achados.

TL 20 - PAPEL DA TOMOGRAFIA DINÂMICA EM PACIENTES COM MÁ-FORMAÇÕES CONGÊNITAS DA JUNÇÃO CRÂNIO-VERTEBRAL

SILVA OT; GHIZONI E; TESDESCHI H; JOAQUIM AF
UNICAMP

INTRODUÇÃO/OBJETIVOS: Avaliar o papel da tomografia em flexão e extensão cervical em pacientes com má-formações congênitas da junção crâniovertebral. **MATERIAIS E MÉTODOS:** Pacientes com má-formações congênitas da coluna vertebral (impressão basilar e/ou má formação de chiari), submetidos atratamento cirúrgico, seja descompressão fossa posterior ou fixação occipto-cervical, foram avaliados no pré-operatório com a tomografia em flexão e extensão cervical. Medidas de parâmetros craniométricos foram tomadas nas duas posições: Intervalo atlanto-dental (iad), distância do ápice do odontoide a linha de chamberlain e o ângulo clivus-canal. Também foi avaliado a presença de subluxações facetárias. Sendo realizado análise estatística dos dados encontrados. **RESULTADOS:** Um total de dez pacientes foram avaliados, com idade média de 37.9 anos. Na flexão cervical as médias das medidas foram de 1.76mm para o IAD, ângulo clivus-canal de 125.4° e a distância média do odontoide para a linha de chamberlain foi de +9.62mm. Na extensão cervical as médias das medidas foram de 14.6mm para o IAD ($p=0.29$), ângulo clivus-canal de 142.2° ($p<0.01$) e a distância do odontoide para linha de chamberlain de +7.11mm ($p<0.05$). Quatro pacientes tinham subluxação facetária no exame dinâmico, sendo que apenas dois deles com subluxações móveis ao movimento, ambos submetidos à fixação occipto-cervical. **CONCLUSÕES:** As medidas craniométricas podem variar de acordo com a posição da cabeça no exame da tomografia, as mudanças dinâmicas como presença de subluxações móveis podem ser úteis para o diagnóstico de instabilidade e tratamento cirúrgico das má-formações cranio-vertebrais.

TL 21 - CAUSALIDADE VINCULADA AO TRABALHO E CIRURGIAS DA COLUNA VERTEBRAL: A VISÃO DA PERÍCIA MÉDICA NA JUSTIÇA DO TRABALHO

GUIRADO GMP; GUIRADO VMP
UNIVERSIDADE DE TAUBATÉ

INTRODUÇÃO: Os efeitos das atividades laborais sobre a doença degenerativa discal eram uma associação obscura em 1978, segundo Wickström. Passados 36 anos, em 2014, a primeira revisão sistemática com meta-análise de 20 estudos, concluiu que a exposição corporal a vibração aumenta o risco de lombalgia e dor ciática. A lombalgia continua entre as principais causas de aposentadoria por incapacidade total ou parcial em todo mundo. **OBJETIVOS:** Quantificar e descrever uma amostragem de perícias médicas trabalhistas conclusivas pelo nexo de causalidade entre coluna vertebral e o trabalho e que foram submetidos à cirurgia da coluna vertebral. **MATERIAIS E MÉTODOS:** Foram resgatados do banco de dados do autor perito médico judicial todos os casos de nexo causal entre coluna vertebral e o trabalho no período de 2013 a 2015, sendo quantificados e discriminados os fatores gênero, idade, função e frequência de cirurgias realizadas sobre a coluna vertebral. **RESULTADOS:** De 162 perícias realizadas no período, 27 (16%) casos foram atribuídos por nexo de causalidade entre a coluna vertebral e atividades laborais em empresas automobilísticas ou correlatas. Destes casos, 21 (78%) eram do gênero masculino, com idade média de 44 anos. A função de operadores de máquina ou montadores correspondeu a totalidade da amostra. Oito pacientes foram submetidos ao tratamento cirúrgico (30%), todos do gênero masculino e com histórico referido de dor ciática predominante além de lombalgia. Todos os casos submetidos à cirurgia e que foram periciados após período de um ano do procedimento, mantiveram as queixas de lombalgia incapacitante. **CONCLUSÕES:** Foi possível identificar que a dor ciática deve ser considerada como importante fator de risco para ocorrência de futuro afastamento por doença no ambiente de trabalho e que se faz necessário implementar programas eficientes sobre correções ergonômicas, programas educacionais, exercícios laborais e intervenções cognitivo comportamentais para prevenção precoce destes agravos.

TL 22 - INFLUÊNCIA DE ALTERAÇÕES PSICOSSOCIAIS NO RESULTADO DE CIRURGIA ELETIVA DA COLUNA LOMBAR

AMARAL V; MARCHI L; MARTIM H; AMARAL R; NOGUEIRA-NETO J; PIERRO E; OLIVEIRA L; COUTINHO E; MARCELINO F; FAULHABER N; JENSEN R; PIMENTA L
INSTITUTO DE PATOLOGIA DA COLUNA (IPC)

INTRODUÇÃO: Grande parte de pacientes com dores crônicas apresentam fatores psicológicos junto à apresentação clínica que poderiam estar relacionados ao insucesso de alguns tipos de tratamento se não identificados. **OBJETIVO**: Investigar se existe diferença na apresentação clínica e nos resultados de cirurgia em dois grupos de pacientes: Com e sem alterações psicossociais. **MATERIAIS E MÉTODOS:** Estudo retrospectivo comparativo multidisciplinar. Inclusão: Avaliação psicológica antes de artrodese eletiva de coluna lombar, mínimo 6 meses de acompanhamento pós-cirúrgico. A avaliação psicológica foi realizada de maneira padronizada (semiestruturada), utilizando diversas escalas e parâmetros, incluindo dados demográficos e de patologia, histórico psicossocial, depressão (HAD-D), e ansiedade (HAD-A). Como resultado da avaliação, os pacientes foram divididos em: Grupo verde (parecer favorável) e grupo amarelo (parecer favorável com ressalvas). As seguintes escalas de resultado cirúrgico foram analisadas: EVA DOR, ODI E EQ-5D, nos períodos pré-operatório e pós-operatório (6-12 MESES). **RESULTADOS:** Total de 136 pacientes incluídos, 70 do sexo feminino, 62,5% no grupo verde e 37,5% no grupo amarelo. Os grupos mostraram valores médios de dor iguais no pré-operatório, mas com menores valores no pós-operatório para o verde ($p=0,003$). Na escala ODI E EQ-5D, o grupo verde possuía valores melhores no pré-operatório ($p=0,009$ e $p=0,003$, respectivamente), assim como no ponto final ($p=0,049$ e $p=0,017$). Apesar de apresentarem padrão diferente de parâmetros clínicos, os dois grupos se beneficiaram do procedimento cirúrgico, com resultados superiores à diferença clínica minimamente importante. **CONCLUSÕES:** O acompanhamento pós-operatório comprova que aqueles pacientes com alterações psicossociais tendem a ter piores apresentações clínicas antes e depois de cirurgia. O estudo mostra que fatores como depressão, ansiedade e problemas pessoais estão relacionados a um resultado mais pobre, mas mesmo com esses fatores o paciente se beneficia com a cirurgia. Assim, pode ser muito útil para o cirurgião a identificação de tais pacientes a fim de alertá-lo sobre os casos que tendem a evoluir com resultados cirúrgicos inferiores. Fatores psicossociais estão ligados a diferentes graus de acometimento clínico e de qualidade de vida no período pré-operatório e influenciam no resultado obtido com o tratamento cirúrgico.

TL 23 - CLINICAL AND RADIOLOGICAL CONSEQUENCES OF INTERBODY CAGE SUBSIDENCE FOLLOWING LLIF? A SYSTEMATIC LITERATURE REVIEW

MARCHI L; NOGUEIRA J; AMARAL R; PIMENTA L
INSTITUTO DE PATOLOGIA DA COLUNA (IPC)

INTRODUCTION/OBJECTIVE: Interbody fusion procedures done by a posterior approach accompanies direct decompression, while cervical interbody fusion (ACDFS) and anterior-based lumbar interbody fusions (alif and llif) relies in indirect decompression. Therefore, maintenance of disc height restoration is pivotal for success in these surgeries. Cage subsidence has been studied in ACDF, ALIF and most recently and with more efforts in LLIF. Different study groups have published articles but no review of those was done up to the current date. The objective of the present work was to review and discuss the data published regarding subsidence following LLIF: radiological characteristics, classification, clinical relevance, and risk factors. **MATERIAIS E METHODS:** Systematic literature review into medline, lilacs and google scholar databases. Inclusion criteria: Full text articles; clinical studies; thoracolumbar intervertebral fusion with lateral placed cages; reported subsidence rates; articles in english. Exclusion criteria: Not related to transpsoas lumbar interbody fusion using rectangular peek cages; case report; case series with less than 10 cases; review article; total or partial corpectomy; technical report; arthroplasty; trauma; tumor; severe deformity correction; biomechanical study; cadaveric study; congress abstract. The primary outcome variable searched was cage subsidence: overall rate, assessment, consequences and risk factors. No minimal follow-up was determined for inclusion. **RESULTS:** Records identified through database searching (n = 257); records screened after duplicates removed (n = 190); full-text articles assessed for eligibility (n = 112); studies included in qualitative synthesis (n = 36). Studies dated from 2010 to 2016. Definition of subsidence/ methods of assessment: highly heterogenic among the studies; at least three grading systems have been proposed with severity (percent collapse) as the primary consideration; one classification system has been proposed considering the location of subsidence (superior/ inferior endplates). Incidence rates: subsidence rates in the studies were extremely variable in the LLIF group, ranging from 0% up to 52%. Period: It was reported to occur either in the surgical procedure (iatrogenic type), or gradually in the postoperative course, usually in the first weeks up to 3 months (spontaneous type). Clinical relevance: generally, the studies considering subsidence as any compromise of either endplates or small amounts loss of disc height (1mm/2mm) reported no clinical impact of subsidence. In contrast, more severe cases (>25% of loss) could evolve with transient back pain and/or loss of indirect decompression. Radiological findings: most articles reported subsidence to appear in the superior endplate of the caudal vertebra (bellow the cage); in some articles cage sinking caused loss of lordosis and instability in some cases. Impact in fusion: seven out of eight articles (87.5%) reported no impact in fusion, but one reported negative impact if the cage tilts in the disc space (type 2 subsidence). Vertebral fractures: Extreme cases were shown to facilitate coronal plane VB fracture, especially if lateral plates are used. Revision rates: Reoperation

needed due to subsidence and subsidence leading to the need of revision ranged from zero to 100% in the studies, depending on which definition of subsidence used by the authors. Risk factors: intraoperative endplate damage, taller cages, narrower cages (antero-posteirior), poor bone quality, advanced age, female gender, bigger construction lengths, spondylolisthesis, and scoliosis. Supplementation role: No study could conclude which kind of supplementation leads to the prevention of subsidence, although, the higher incidences are shown in studies using stand-alone constructions. **CONCLUSÕES:** In this review, it was possible to testify a high heterogeneity in the studies reporting implant subsidence following LLIF. Graft subsidence following LLIF is a multifactorial process and researcher have found some risk factors. With the current literature, it is not possible either to make a direct comparison or to have a cumulative incidence facing the fact that the different studies used different criteria to report cage subsidence. A low-grade and asymptomatic subsidence (radiological finding) has been the event most reported in LLIF literature. Depending on the magnitude and type of subsidence, it can be a signi?cant complication leading to deformity, compromise of neural elements, nonunion, and even vertebral body fracture.

TL 24 - RATIONAL DECISION MAKING IN A WIDE SCENARIO OF DIFFERENT MINIMALLY INVASIVE LUMBAR INTERBODY FUSION APPROACHES AND DEVICES

PIMENTA L; TOHMEH A; JONES D; AMARAL R; MARCHI L; LEONARDO OLIVEIRA BSC, NOGUEIRA-NETO J; BRUCE C PITTMAN, JR. BS, HYUN BAE

INSTITUTO DE PATALOGIA DA COLUNA SÃO PAULO; NORTHWEST ORTHOPAEDICS, SPOKANE, WA, USA; CAROLINA SPINE AND NEUROSURGERY ASSOCIATES GREENSBORO, NC USA; CEDARS-SINAI LOS ANGELES CA USA

INTRODUCTION/OBJECTIVE: With the proliferation of a variety of modern MIS spine surgery procedures, it is mandatory that the surgeon dominate all aspects involved in surgical indication. The information related to the decision making in patient selection for specific procedures is mandatory for surgical success. The object of this study is to present decision-making criteria in minimally invasive surgery (MIS) selection for a variety of patients and pathologies. **MATERIAIS E METHODS**: Practicing surgeons who specialize in various MIS approaches for spinal fusion were engaged to provide decision making criteria for several MIS procedures. **RESULTS:** Pros, cons, relative limitations, and case examples are provided for patient selection in treatment with posterolateral fusion (PLF), anterior lumbar interbody fusion (ALIF), lateral interbody fusion (MI-LIF), mis posterior lumbar interbody fusion (PLIF) and mis transforaminal lumbar interbody fusion (TLIF). Indications for mini-alif include different degenerative pathologies that affect intervertebral discs, leading to disc collapse, discogenic pain, low-grade spondylolisthesis, disc herniation, pseudoarthrosis, and in revision surgeries, avoiding scars from previous surgery. The OLIF/LLIF technique allows for access to the anterior spine and is an alternative to direct anterior ALIF without the requirement for an access or general surgeon for the approach. MIS TLIF is applicable to common degenerative conditions leading to fusion indications including degenerative disc disease, stenosis, recurrent herniated discs and grade ii or less spondylolisthesis. Or any combination of the above. The MIS PLIF approach allows for single exposure direct bilateral decompression, interbody fusion, and posterior fixation. The rationale for the use of MIS over conventional PLF is the lowered risk of procedural morbidity with the medialized exposure with the same goals of surgery achieved in select patients using specialized instrumentation for medialized fixation and fusion. **CONCLUSIONS:** Due to the wide variety of techniques and devices available for the anterior thoracolumbar fusion, it is difficult to develop a definitive algorithm for the treatment of pathologies inherent to the spine. It is mandatory that the surgeon dominate all aspects involved in the surgical indication, from the critical clinical and functional evaluation of the patient, the peculiarities of his pathology, to the available treatment options, adapting them to the characteristic of each type of patients, helping them to choose the most effective and efficient therapeutic option for each case.

TL 25 – A OCORRÊNCIA DE COMPENSAÇÃO TRABALHISTA ANTES DA CIRURGIA É ASSOCIADA COM PIORES RESULTADOS CLÍNICOS APÓS ARTRODESE LOMBAR

MARCHI L, NOGUEIRA-NETO J; AMARAL V; AMARAL R; FAULHABER N; COUTINHO E; OLIVEIRA L; JENSEN R; PIMENTA L

INSTITUTO DE PATOLOGIA DA COLUNA (IPC)

INTRODUÇÃO/OBJETIVOS: Na área de cirurgia de coluna, onde a presença inquestionável de uma patologia orgânica é um pré-requisito para a cirurgia, geralmente a avaliação de quesitos psicossociais é negligenciada, embora na atualidade a comunidade médica disponha de informações sobre a influência destes quesitos no quadro patológico. Estudos internacionais demonstram que a compensação trabalhista (CT) pode correlacionar-se com um prognóstico negativo após tratamento cirúrgico em diversas patologias ortopédicas, incluindo da coluna vertebral. Um estudo brasileiro relacionou a CT pós-operatória com resultados inferiores em cirurgia de coluna, mas não analisou se a presença de CT antes da cirurgia se relacionava com resultados diferentes. O objetivo deste estudo foi avaliar a associação de resultados clínicos com a situação pré-operatória de CT em pacientes submetidos à cirurgia de coluna. **MATERIAIS E MÉTODOS**: A metodologia utilizada foi retrospectiva, comparativa, de único centro. Pacientes que passaram por artrodese da coluna lombar foram incluídos. Os desfechos clínicos foram escores de dor (EVA), restrição física (ODI) e qualidade de vida (EQ-5D). Os desfechos foram analisados antes da cirurgia e após a cirurgia (mínimo 6 e máximo 12 meses de seguimento). Dois grupos foram comparados: indivíduos sem CT ou com CT no acompanhamento pré-operatório. **RESULTADOS:** no total foram analisados 132 casos (média de idade 54 anos e 51% do gênero feminino), sendo 29 (22%) no grupo com CT. Os grupos se mostraram pareados quanto a idade, gênero e nível de depressão pré-operatório. No pré-operatório os grupos se mostraram iguais quanto a dor e restrição física, porém com o grupo CT apresentava qualidade de vida mais pobre (p=0,05). Apesar de os dois grupos terem mostrado melhora nos desfechos clínicos após a cirurgia (p<0,05), observou-se piores escores para o grupo CT comparado com grupo sem CT, respectivamente: EVA 4,9 *vs* 3,2 (p=0,02), ODI 34,7 *vs* 23,4 (p=0,002) e EQ-5D 0,56 *vs* 0,75 (p=0,01). **CONCLUSÕES:** no presente trabalho foi possível observar que a situação laboral do indivíduo submetido à cirurgia eletiva da lombar está ligada a diferentes resultados após o tratamento. A presença de compensação trabalhista no período pré-operatório foi relacionada com os piores resultados clínicos. A identificação de tal situação laboral pode ser útil na adequação de expectativas quanto ao tratamento cirúrgico, tanto para o cirurgião quanto para o paciente.

TL 26 – ESTABILIZAÇÃO CIRÚRGICA DE FRATURA DE CÔNDILO OCCIPITAL: TOMADA DE DECISÃO. RELATO DE CASO E REVISÃO DE LITERATURA

SILVA EG; SANTANA MG; SANABRIA CCO; FERREIRA LRG

UNIVERSIDADE FEDERAL DA INTEGRAÇÃO LATINO-AMERICANA (UNILA)

INTRODUÇÃO/OBJETIVOS: Fraturas côndilo occipital constituem eventos cirúrgicos raros, de abordagem pouco usual, devido à gravidade desta lesão e a elevada taxa de mortalidade decorrente deste trauma. A gravidade da lesão, inferida a partir da avaliação biomecânica e da investigação semiológica do paciente, determina a conduta a ser adotada, caso a caso. **MATERIAIS E MÉTODOS:** paciente do sexo feminino, 23 anos, vítima de acidente de trânsito (colisão frontal seguida de capotamento, utilizava cinto de segurança de três pontos) admitida em pronto atendimento do município, com rebaixamento do nível de consciência, sendo submetida à intubação oro-traqueal, em imobilização padrão e uso de colar cervical. Submetida à tomografia computadorizada de crânio que demonstrou fratura de côndilo occipital a direita, em avulsão, com fragmento causando discreta compressão em tronco encefálico. Exames complementares de coluna não demonstraram alterações. **RESULTADOS:** Após superficialização da sedação foi realizada avaliação neurológica, que demonstrou monoplegia em membro superior à direita. A paciente foi submetida a tratamento cirúrgico para fixação occipito-cervical via posterior, com parafusos de massa lateral em nível C2 e C3. Após a cirurgia, a paciente fez uso de colar cervical tipo philadelphia por oito semanas e iniciou fisioterapia motora de reabilitação, havendo recuperação acentuada da força em membro superior direito, tornando-se funcional. **CONCLUSÕES:** Considerada rara, a fratura de côndilo occipital tipo III (classificação de Anderson e Montesano) apresenta um prognóstico ruim, com elevada taxa de mortalidade. O tratamento ainda é controverso e tem se pautado, em sua grande maioria, por casos com tratamento conservador, utilizando imobilização cervical por meio de colar ou halo-vest. A decisão pela intervenção cirúrgica deve considerar fatores de instabilidade e integridade dos ligamentos craniocervicais, associados a uma acurada semiotécnica e exames de radiodiagnóstico que possibilitem a correta avaliação da extensão da lesão e, visto que o fragmento pode sofrer mobilização aumentando a compressão da transição bulbomedular. O tratamento cirúrgico com fixação craniocervical pode se tornar a melhor escolha para evitar piora do déficit.

TL 27 - NARCOTIC USAGE IN THE TREATMENT OF SPINAL DISORDERS: COMPARATIVE STUDY IN USA AND BRAZIL

CASTRO CA, SCHROEDER JE; PIMENTA L; MARCHI L; NOGUEIRA-NETO J; SAMA AA; CAMMISA FP JR; GIRARDI FP

INSTITUTO DE PATOLOGIA DA COLUNA (IPC), SP; HOSPITAL FOR SPECIAL SURGERY, HSS NEW YORK EUA; JAMES J. PETERS VA MEDICAL CENTER NEW YORK, EUA

INTRODUCTION/OBJECTIVE: There has been increasing attention focused on the epidemic of prescription drug use in the united states. Long-term opioid use is associated with poorer outcomes, greater long-term disability, and higher self-reported pain scores. The chronic use of opioids can also lead to opioid-induced hyperalgesia, characterized by an increased response to painful stimuli that can affect post-operative pain and management. The primary objective of this study is to examine geographic variation in the prevalence and trends regarding analgesic usage in patients with

spinal disorders who had spinal fusion in two hospital centers (Brazil and united states of America). **MATERIAIS E METHODS:** This is a multi-center, retrospective chart review of patients with spinal disorders regarding past analgesic prescribing patterns and usage pre-operatively. Data review includes patients from two centers in USA and one center in Brazil. Data review included: Demographics, diagnosis, visual analog scale for pain, ODI, pre-operatory treatment and use of narcotics. Three big groups were created: Patients that underwent surgery with primary diagnosis of disc herniation, disc degenerative disease and stenosis. **RESULTS:** A total of 525 patients met inclusion criteria. Of these, 335 were Americans and 190 were Brazilian. 202/525 patients (38.5%) were on prescription narcotics before surgery. Of 202, only 8 (4%) were brazilians and 194 (96%) north americans ($p<0.001$). Patients taking narcotics before surgery were more likely to have increased vas and ODI, and a necessity for a longer hospital length of stay after the indicated surgery. The groups were matched to age ($p=0.12$), gender ($p=0.45$) and BMI ($p=0.11$). **CONCLUSIONS:** There is a substantial prevalence of preexisting narcotic use among patients with lumbar disease and a substantial difference between north american and brazilian patients. Postoperative pain management continues to be a challenge in patients with longterm narcotic use. Patients undergoing spinal fusion show an increase los and amount of use of postoperative pain medication. A more extensive scientific review of pain control protocols is warranted in patients undergoing spinal surgeries.

TL 28 - A RELAÇÃO ENTRE DOR E SINTOMAS DE DEPRESSÃO E ANSIEDADE EM PACIENTES QUE BUSCAM TRATAMENTO AMBULATORIAL PARA DOR CIÁTICA COM HÉRNIA DISCAL LOMBAR

GUIRADO VMP; GALETTI C; MOUTINHO L; ZANINOTTO AL; LÚCIA MVS; BENUTE GG; BROCK RS, FELIPPE SAAD F; TEIXEIRA MJ

HOSPITAL DAS CLÍNICAS DA FACULDADE DE MEDICINA DA UNIVERSIDADE DE SÃO PAULO, SP

INTRODUÇÃO: A dor ciática decorrente da herniação discal lombar está associada à incapacidade funcional grave e os sintomas ansiosos e depressivos são comuns entre os indivíduos que procuram tratamento podendo interferir de forma grave a qualidade de vida. **OBJETIVOS:** Avaliar a percepção da intensidade da dor, existência de sintomas depressivos e ansiosos e funcionalidade de pacientes que procuraram tratamento para dor ciática com hérnia discal. **MATERIAIS E MÉTODOS:** Análise transversal de um estudo prospectivo longitudinal de caso controle. Participaram 53 pacientes com idade entre 18 e 60 anos, de ambos os sexos, síndrome radicular lombossacral e dor ciática de origem discal. Foram utilizados: índice Oswestry de incapacidade, escala hospitalar de ansiedade e depressão (Had-a e Had-d), escala visual analógica de dor (EVA) e inventário de ansiedade estado-traço (idate-traço). A análise estatística foi realizada no *software* R (R core team, 2015), pelo teste de x^2, teste de correlação de Pearson (R) uma a uma e associações entre as variáveis pelo teste exato de Fisher. **RESULTADOS:** Amostra predominante de homens (52,8%) com média de idade de 43,2 anos. As variáveis que tiveram significância estatística ($p<0,05$) foram Had-d *vs.* tempo de dor, índice oswestry de incapacidade *vs*. tempo de dor, EVA *vs*. tempo de dor. A análise de proporção mostrou relação da ansiedade (Had-a) e desemprego, sendo nove vezes mais chance de pacientes com sintomas ansiosos estarem desempregados; a relação das variáveis idate-t *vs*. esporte, encontrou-se traço de ansiedade abaixo da média em pacientes que praticavam esporte há um ano. **CONCLUSÕES:** Verificou-se relação entre tempo de dor lombar e sintomas depressivos, relação da cronicidade da dor e maior grau de incapacidade, associação entre tempo de dor e intensidade da dor e que desemprego pode representar um fator de risco para o desenvolvimento de sintomas de ansiedade nestes pacientes.

TL 29 - HEMILAMINOTOMIA OSTEOPLÁSTICA PARA ABORDAGEM MINIMAMENTE INVASIVA DE TUMORES ESPINAIS INTRADURAIS. SÉRIE DE 32 CASOS

GUIRADO VMP; MIURA FK; ARAÚJO JLV; DANIEL JW, MADEIRO FILHO MAD; FERRAZ VR, LOVATO RM; VEIGA JCE

SANTA CASA DE MISERICÓRDIA DE SÃO PAULO, SP

INTRODUÇÃO/OBJETIVOS: Os procedimentos cirúrgicos espinais intradurais evoluíram bastante nos últimos anos em função da utilização de recursos tecnológicos de imagem, magnificação operatória, neuroanestesia e monitoração eletrofisiológica. Desde as clássicas descrições para os acessos espinais intradurais de Elsberg e depois Love, as técnicas evoluíram para a laminotomia de Raimondi na década de 1970. Os procedimentos minimamente invasivos espinais se propagaram após Yasargil propor técnicas microcirúrgicas para tratamento das doenças intradurais por hemilaminectomia, na década de 1980. Desde então, poucos avanços técnicos ocorreram nas últimas décadas, com destaque para a fenestração interlaminar unilateral de Perneczky e finalmente pela proposta do acesso unilateral funcional descrito por Kondo e propagado por Ito, a hemilaminotomia osteoplástica. Descrevemos uma série de 32 casos cirúrgicos de doenças espinais intradurais que foram tratadas pela técnica de hemilaminotomia osteoplástica. **MATERIAIS E MÉTODOS:** Estudo prospectivo observacional em instituição pública terciária na cidade de São Paulo. Protocolo de pesquisa autorizado pela comissão de ética em pesquisa da instituição. Análise de dados demográficos, clínicos, de imagem e cirúrgicos. Avaliação com escalas de Mccormick, Aminoff-logue, Mif, Barthel e SF-36. O presente tema livre tem finalidade descritiva da amostra. **RESULTADOS:** As lesões espinais intradurais foram conduzidas por técnica microcirúrgica e afastadores minimamente invasivos. Predomínio de mulheres (18 casos). Localização predominante torácica (12), depois cervical (10), lombar (8) e toracolombar (2). A histologia das lesões cirúrgicas foram as seguintes: schwanoma (9), meningioma (6), ependimoma (5), lipoma (3), cisto aracnóideo (3), neurofibroma (2), metástases (2), astrocitoma (1), hemangiopericitoma (1). Houve um caso com necessidade de reposicionamento da hemilâmina sem repercussão clínica no longo prazo. O primeiro procedimento foi realizado em agosto de 2014, sendo a série constituída por seis casos de lesões intramedulares (2 ependimomas, 2 lipomas, 1 astrocitoma e 1 metástase). **CONCLUSÕES:** A hemilaminotomia osteoplástica é técnica uma viável para a ressecação das lesões espinais intradurais com técnica microcirúrgica. Estudos com maior número de casos necessitam confirmação da sua real necessidade e efetiva justificativa funcional.

TL 30 – ABORDAGEM MINIMAMENTE INVASIVA UNILATERAL PARA TUMORES ESPINAIS. SÉRIE DE 51 CASOS

GUIRADO VMP; MIURA FK; ARAÚJO JLV; DANIEL JW; VEIGA JCE; BROCK RS, TEIXEIRA MJ

SANTA CASA DE MISERICÓRDIA DE SÃO PAULO, SP E HOSPITAL DAS CLÍNICAS DA FACULDADE DE MEDICINA DA UNIVERSIDADE DE SÃO PAULO, SP

INTRODUÇÃO/OBJETIVOS: Os procedimentos cirúrgicos espinais intradurais evoluíram bastante nos últimos anos em função da utilização de recursos tecnológicos de imagem, magnificação operatória, neuroanestesia e monitoração eletrofisiológica. Os procedimentos minimamente invasivos espinais se propagaram após yasargil propor técnicas microcirúrgicas para tratamento das doenças intradurais por hemilaminectomia, na década de 1980. Desde então, muitos estudos foram publicados com emprego destas técnicas. Descrevemos série de 51 casos cirúrgicos de doenças espinais que foram tratadas pela técnica de minimamente invasiva unilateral a partir de 2014. **MATERIAIS E MÉTODOS:** Estudo prospectivo observacional em instituição pública terciária na cidade de São Paulo. Protocolo de pesquisa autorizado pelas comissões de ética em pesquisa das instituições. Análise de dados demográficos, clínicos, de imagem e cirúrgicos. Avaliação com escalas de Mccormick, Aminoff-logue, Mif, Barthel e SF-36. O presente tema livre tem finalidade descritiva da amostra. **RESULTADOS:** As lesões espinais foram conduzidas por técnica microcirúrgica e afastadores minimamente invasivos. Predomínio de mulheres (29 casos). Foram realizados os acessos por 32 hemilaminotomias, 18 hemilaminectomias e um acesso Wiltse. Foram 41 casos intradurais e 10 casos extradurais. Oito casos de lesões intramedulares sendo três ependimomas, dois lipomas, duas metástases e uma astrocitoma. Localização predominante cervical (17), depois torácico (15), lombar (13), toracolombar (3) e depois um caso de cervicotorácico, lombossacral, sacral. A histologia das lesões cirúrgicas foram as seguintes: schwanoma (13), meningioma (10), ependimoma (7), cisto aracnóideo (5), metástases (4), lipoma (3), neurofibroma (3), hemangiopericitoma (2), astrocitoma (1), osteoma osteóide (1), linfoma (1) e fibrose inespecífica (1). Oito casos de lesões intramedulares (3 ependimomas, 2 lipomas, 2 metástases e 1 astrocitoma). **CONCLUSÕES:** O acesso unilateral é seguro, eficiente e viável para a ressecação das lesões espinais com técnica microcirúrgica.

TL 31 - CASO NÃO USUAL DE SCHWANNOMA CERVICAL MALIGNIZADO. SEGUIMENTO APÓS DOIS ANOS DE CIRURGIA

LOPES DP; LOPES JUNIOR DP; LIMA ATA; CAMPOS JRR; GREGÓRIO LM; ARAÚJO SMS

UNIVERSIDADE CATÓLICA DE PERNAMBUCO, PE

INTRODUÇÃO/OBJETIVOS: Os schwannomas são os principais tumores do sistema nervoso periférico. São benignos, comumente encapsulados, com origem nas células de Shwann. Possuem crescimento lento e correspondem a 30% dos tumores espinhais primários e não têm características de infiltrar os nervos, mas se mantêm em sua periferia. O pico de incidência, relatado na literatura, ocorre na meia idade (4° a 6° década de vida) e não há predominância entre os gêneros. Ocorrem com maior frequência nas raízes nervosas sensoriais, podendo acarretar dor local, compressão da medula espinhal, bloqueio do liquido espinhal com concentração de proteínas, pode haver também hipertensão intracraniana pela compressão do quarto ventrículo levando a hidrocefalia. O tratamento é cirúrgico com excisão total do tumor, tendo caráter curativo. O prognostico pós-cirúrgico é bom. Reportar o segmento de dois anos pós- cirúrgicos de um caso não usual de Schwannoma cervical malignizado. **MATERIAIS E MÉTODOS:** Relato de caso feito baseado na coleta de dados de prontuário médico. **RESULTADOS:** A.R.S., masculino, 37, acuidade visual diminuída, quase amaurose bilateral e com cefaleia persistente há

três meses, sem outras queixas significativas. A neuroimagem do paciente mostrou grande hidrocefalia e semi-estenose do aqueduto de Sylvius, sem evidencia de lesão expansiva. Na retinografia constatou-se hemorragia peripapilar bilateral com grande papiledema. Foi admitido no serviço de neurocirurgia evoluindo para tratamento cirúrgico sendo realizada derivação ventrículo-peritoneal com válvula havendo controle da hipertensão intracraniana. Nesse procedimento foi coletado LCR para pesquisa de possível etiologia. O paciente evoluiu sem cefaléia e com melhora da acuidade visual. Retinografia pós-operatória mostrou regressão quase completa da hemorragia e do papiledema. O LCR apresentou concentração proteica aumentada (195mg%) e teste imunológico de neurocisticercose positivo. Paciente começou a apresentar fraqueza nos membros inferiores, incontinência urinária e dor occiptal cervical quatro meses após a cirurgia. No exame físico foi constatado quadriparesia grau 4 predominante à direita e hiperreflexia nos quatro membros. A RM da coluna cervical e torácica mostrou lesão de massa cervical intrarraquiana, intradural, com extensão de C3 a C4. A sintomatologia do paciente progrediu e o mesmo foi submetido de urgência à excisão da lesão através de laminotomia cervical. O resultado do histopatológico revelou após a imunohistoquímica se tratar de schwannoma grau 2 com alterações neoplásicas degenerativas. o paciente foi encaminhado à oncologia e submetido à radioterapia. O paciente seguiu estável sem sintomatologia de hidrocefalia, com leve paresia direita. Posterior ao tratamento radioterápico e agora dois anos após a cirurgia o paciente encontra-se sem déficit motor nos quatros membros e exercendo sua atividade de técnico de saúde. A neuroimagem atual mostrou coluna cervical alinhada, livre de tumor. **CONCLUSÕES:** A ocorrência de hidrocefalia aguda em adultos sem etiologia definida, deve alertar para a necessidade de uma investigação com neuroimagem do neuroeixo, pois, esses schwannomas podem se apresentar de forma incomum. A laminoplastia se mostrou eficaz para a excisão da lesão e manter a estabilidade da coluna cervical, sendo um procedimento menos oneroso e com menos risco de complicações.

TL 32 - TORCICOLO ESPASMÓDICO PÓS-TRAUMA DA COLUNA CERVICAL

BORGHERESI MAD; CECCHI MT; SOARES YBN; COUTO IS; ROCHA LP; AGAPITO DG; SANTOS ACG

SANTOS NEUROCIRURGIA LIGA DE NEUROCIRURGIA DA FACULDADE DE CIÊNCIAS MÉDICAS DE SANTOS - CENTRO UNIVERSITÁRIO LUSÍADAS

INTRODUÇÃO/OBJETIVOS: O torcicolo espasmódico ou distonia cervical pós- trauma é incomum e pouco descrito na literatura. Essa associação, de distonia cervical com trauma, é extremamente importante, porque pode interferir diretamente na programação terapêutica adequada. Isto ocorre porque a rotação fixa e irredutível da cabeça impede o tratamento primário do trauma cervical, conservador ou cirúrgico, sem que antes seja corrigido o próprio torcicolo. **MATERIAIS E MÉTODOS:** Relatamos o caso de um paciente do sexo masculino, de 60 anos, vítima de queda do telhado, +- 3 m de altura, que dois dias após o trauma, apresentou torcicolo espasmódico com rotação total e irredutível da cabeça para esquerda, associado à cervicalgia intensa. Foi admitido no pronto socorro sem o uso do colar cervical rígido, devido à impossibilidade de colocação do mesmo, pela distonia fixa. Realizou exames de imagem que evidenciaram uma fratura luxação de C2C3, classificada segundo Levine, como fratura de Hangman Tipo I. **RESULTADOS:** O Tratamento inicial para este tipo de fratura é o uso prolongado, seis a oito semanas, de colar cervical rígido. Devido à impossibilidade do uso do colar rígido por causa da distonia, foi optado então, pelo tratamento cirúrgico com correção prévia intraoperatória do torcicolo espasmódico. A anestesia foi realizada com o uso de bloqueadores neuromusculares, o que possibilitou a rotação da cabeça para posição neutra, devido ao grande relaxamento da musculatura cervical. Foi procedido então, a artrodese de C2C3 com parafusos em massas latetarais de C3 e pediculares em C2 e enxerto ósseo autólogo. Após a cirurgia foi deixado um colar cervical rígido auxiliar, do tipo philadelphia. O paciente apresentou ótima evolução, com melhora da dor e correção total da distonia cervical. **CONCLUSÕES:** A associação do torcicolo espasmódico com fratura da coluna cervical é pouco comum e deve ser tratada de maneira individualizada.

TL-33 - LIPOMA INTRAMEDULAR? RELATO DE CASO

BORGHERESI MAD; CECCHI MT; SOARES YBN; COUTO IS; ROCHA LP; AGAPITO DG; SANTOS ACG

SANTOS NEUROCIRURGA, LIGA DE NEUROCIRURGIA DA FACULDADE DE CIÊNCIAS MÉDICAS DE SANTOS - CENTRO UNIVERSITÁRIO LUSÍADAS

INTRODUÇÃO/OBJETIVOS: Os lipomas intramedulares não associados ao disrafismo espinhal são raros. Correspondem a menos de 1% de todos os tumores intramedulares. São tumores que tem uma base embriogênica de crescimento lento e que produzem sintomas clínicos relacionados ao efeito de massa. **MATERIAIS E MÉTODOS:** Relatamos o caso de um paciente do sexo masculino, 42 anos, que foi admitido no hospital com uma queixa de lombalgia crônica e diminuição progressiva de força nas pernas. Ao exame apresentava uma paraparesia crural força grau II, nível sensitivo em T4 e retenção urinária. Realizou ressonância magnética de coluna torácica, que evidenciou uma lesão expansiva intramedular de T6 a T8, hiperintensa em T1 e hipointensa após supressão de gordura, sugerindo conteúdo de gordura. No exame, também foram identificados a integridade da dura mater e dos elementos posteriores. Foi submetido a uma laminotomia de T5 A T9 e microcirurgia com monitorização eletrofisiológica contínua. **RESULTADOS:** No intraoperatório apresentou uma aparente ressecção total do tumor com manutenção dos potenciais eletrofisiológicos iniciais. O paciente teve uma piora no pós-operatório imediato, evoluindo para paraplegia crural. O resultado anátomo patológico foi de tecido adiposo. Durante o acompanhamento, o paciente apresentou uma melhora rápida e gradativa e cinco meses depois já deambulava, com uma paraparesia crural fora grau IV+ E já tinha controle miccional. Estes lipomas intramedulares, difere dos lipomas associados ao disrafismo espinhal, por embriologicamente apresentarem o fechamento completo do tubo neural, anatomicamente por terem os elementos posteriores e as meninges íntegras e fisiopatogenicamente devido a errônea migração mesenquimal a ressecção total destes tumores, tem demonstrado bons resultados a longo prazo, com baixo índice de recidiva e satisfatória melhora clínica funcional. Porém, o principal problema cirúrgico enfrentado, é a dificuldade de identificação de um plano nítido entre o tumor o tecido medular normal, fazendo com que muitas vezes a ressecção total não seja alcançada. **CONCLUSÕES:** Os lipomas intramedulares não associados ao disrafismo espinhal são lesões raras, de crescimento lento, que operadas a tempo, com ressecção total, apresentam bom prognóstico evolutivo e funcional.

TL 34 - HEMILAMINECTOMIA PARA TUMOR INTRARAQUIANO: SÉRIE DE 16 CASOS E REVISÃO DE LITERATURA

PAZ DA; GOIRI MAA; SALATI T; IUNES E; BENITES VM; ONISHI FJ

UNIVERSIDADE FEDERAL DE SÃO PAULO -UNIFESP

INTRODUÇÃO/OBJETIVOS: A hemilaminectomia é uma via de fácil execução, que propicia uma ampla exposição do canal vertebral com as vantagens de não comprometer estrutura muscular e ligamentar da linha média e não necessitar de instrumentação. Neste estudo, os autores analisam uma série de 16 casos, discutem os nuances da técnica e suas vantagens. **MATERIAIS E MÉTODOS:** Descrever uma série de casos de tumores intrarraquianos tratados com hemilaminectomia no período de 2012 a 2016 pelo grupo de coluna da Unifesp. **RESULTADOS:** Foram submetidos à hemilaminectomia para ressecção de tumor intraraquiano, 16 pacientes (10 do sexo masculino e 06 do sexo feminino) com idade entre 35 e 84 anos no período de 2012 a 2016. A série é composta por sete meningiomas, três schwannomas, um metástase, um hemangioma capilar, três ependimoma e um hemangioblastoma. Com relação à localização, oito localizavam-se na região torácica, cinco na região lombar e três na região cervical. Foi obtido ressecção completa em 93,8% (15 pacientes). Nenhum paciente evoluiu com deformidade no seguimento. **CONCLUSÕES:** A abordagem de lesão intradurais por hemilaminectomia é segura, efetiva e apresenta baixa morbimortalidade.

TL 35 - ESTABILIDADE HEMODINÂMICA COM O USO DE DEXMEDETOMIDINA EM CIRURGIA PARA CORREÇÃO DE ESCOLIOSE: RELATO DE CASO

GUIMARÃES BB; FARIAS RL; QUEIROZ JUNIOR JN; ASSIS EDB; MEIRA UM

CET/SBA, JOÃO PESSOA, PB

INTRODUÇÃO/OBJETIVOS: O relato de caso tem como objetivo, mostrar a eficácia da associação entre dexmedetomidina, propofol e remifentanil em obter as ações sedativa, analgésica e de estabilidade ventilatória e cardiovascular, mantendo-se o conforto e segurança dos pacientes submetidos à cirurgia de correção da escoliose. **MATERIAIS E MÉTODOS:** A escoliose é um defeito na coluna vertebral que pode vir a necessitar de correção cirúrgica. Uma das principais técnicas anestésicas descritas na literatura utilizadas para este procedimento é a utilização da dexmedetomidina, que tem na potencialização dos agentes hipnoanálgésicos o seu principal benefício, pois, desse modo, é possível diminuir suas doses e reduzir seus efeitos colaterais, principalmente cardiovasculares. **RESULTADOS:** Paciente do sexo feminino, 11 anos, negra, 50kg, estado físico ASA I, com escoliose torácica e lombar em 15 níveis, foi submetida à cirurgia para correção desta patologia com anestesia geral. Como medicação pré-anestésica foi utilizado o midazolam na dose de 2mg, via endovenosa, 30 minutos antes do procedimento. A indução anestésica foi feita com 1mcg/kg de remifentanil e propofol em infusão alvo-controlada para concentração plasmática de 2mcg/ml. Como bloqueador neuromuscular, foi utilizado rocurônio na dose de 0,6mg/kg. A manutenção da anestesia foi realizada com infusão contínua de dexmedetomidina (0,4mcg/kg/h), remifentanil (0,2mcg/kg/min) e propofol (3mcg/ml) em infusão alvo-controlada. Durante as 16h de procedimento foi realizada transfusão sanguínea com duas unidades de concentrado de hemácias, além da autotransfusão de 600ml através do Cell Saver. **CONCLUSÕES:** A dexmedetomidina é um agonista seletivo dos adrenoreceptores alfa-2 que possibilita analgesia sem depressão respiratória. A sedação causada por essa droga ocorre pela ativação dos receptores alfa-2 agonistas presentes no locus coruleus, o que aumenta a atividade dos neurônios inibitórios, diminuindo o fluxo simpático do SNC de forma dose-dependente. Essa droga também atua nos receptores supra-espinhais e espinhais, inibindo a condução dos estímulos dolorosos. Em relação ao sistema cardiovascular, a ação

da dexmedetomidina nos centros vasomotores centrais, auxiliaram na manutenção da hipotensão arterial controlada. Chegamos a conclusão que o uso da dexmedetomidina garante a estabilidade hemodinâmica em cirurgias longas como a de correção da escoliose.

TL 36 - ESTUDO CIRÚRGICO RETROSPECTIVO DE SEIS PACIENTES SUBMETIDOS A ARTRODESE OCCIPITO-CERVICAL E DE FRATURAS EM C1/C2, T4 E T7 E REVISÃO DE LITERATURA

SILVA EG; FERREIRA LRG; SANTANA MG; SANABRIA CCO

UNIVERSIDADE FEDERAL DA INTEGRAÇÃO LATINO-AMERICANA

INTRODUÇÃO/OBJETIVOS: Lesões em vértebras cervicais e torácicas decorrentes de acidentes automobilísticos, em razão da transferência de energia para as estruturas encéfalo-vertebrais, apresentam riscos para as estruturas que compõem a coluna cervical e áreas adjacentes, podendo ser tecidos ósseos ou partes moles. As lesões ósseas podem incluir fraturas vertebrais, deslocamento das facetas articulares que, por sua vez, comprimem estruturas nervosa, no entanto, que as lesões nas partes moles limitam ou não a movimentação cervical do paciente. O mecanismo pode ser por hiperflexão ou extensão causando estiramento e lacerações do aparelho locomotor ou uma instabilidade atlantoaxial, e consequentemente dor, alterações neurológicas e como pior prognóstico, morte. **MATERIAIS E MÉTODOS:** foi realizado estudo retrospectivo de 05 pacientes com fraturas cervicais e torácicas, nos segmentos C0/C1, C1/C2, T4/T7, em hospitais de referência na região Oeste do Paraná, um da rede pública e um da rede privada de atendimento. Período de outubro de 2015 a outubro de 2016. O presente trabalho avaliou os tipos de fratura, a via de acesso cirúrgica empregada, os dados epidemiológicos, as complicações e os resultados cirúrgicos nos pacientes submetidos a tratamento da fratura do condilo occipital, vértebras cervicais e torácicas. Todos, vítimas de acidentes automobilísticos. **RESULTADOS:** Prevalência do gênero masculino (80%), com acidente de trânsito sendo o mecanismo de trauma mais comum. Todos foram tratados cirurgicamente, por via posterior, um deles utilizando colar tipo philadelphia no pós-operatório, e outro paciente com múltiplas fraturas em diferentes segmentos vertebrais, com fixação bastante extensa. A cirurgia não é insenta de riscos potencias, pelo contrário, está sujeita a riscos iatrogênicos ou complicações no processo cirúrgico, por essa razão foi feito um planejamento pré-operatorio cauteloso o que garantiu o bom resultado de todas as cirurgias. Não foram registradas complicações e nenhum óbito nos pacientes acompanhados. **CONCLUSÕES:** A decisão pelo tratamento cirúrgico observou critérios de instabilidade ligamentar e articular. De acordo com a literatura, a conduta médica que envolve a escolha do tratamento para fraturas de estruturas cervicais, baseia-se na classificação de Anderson e Montesano. Na revisão de literatura pôde-se observar um caso onde uma paciente mesmo apresentando a fratura Tipo III (avulsão do côndilo occipital pelo ligamento alar), foi submetida ao tratamento conservador e houve consolidação óssea com boa evolução clínica, outro paciente apresentou fraturas de C5, C6, L1 e L2, onde foi aplicado halo craniano para alinhamento vertebral em substituição do tratamento cirúrgico e a pesar das dificuldades o paciente terminou o tratamento em órtese de maneira satisfatória. Na casuística apresentada, tanto a tomada de decisão pelo tratamento cirúrgico, quanto à técnica empreendida foram satisfatórias e oportunas, apesar de ainda não ser consensual o tipo de tratamento para as lesões descritas.

TL 39 - IS THERE A CORRELATION OF THE SPINO-PELVIC RELATIONSHIPS WITH THE CLINICAL OUTCOME OF TYPE A THORACIC AND LUMBAR FRACTURES TREATED NON-SURGICALLY?

JOAQUIM AF; RODRIGUES SA; SILVA FS; SILVA OT; GHIZONI E; TEDESCH H; PATEL A

UNICAMP, CAMPINAS, SP; UNESP BOTUCATU, SP; NORTHWEST UNIVERSITY CHICAGO-IL, USA

INTRODUCTION/OBJECTIVE: There is scarce evidence about the relationships between spinal alignment and the outcome of ao type a fractures of the thoracolumbar spine. **OBJECTIVE:** Evaluate the association of the spino-pelvic relationships and the global spinal alignment with the outcome of ao Type A injuries treated non surgically. **MATERIAIS E METHODS:** Data from patients treated non surgically for ao type A1 to A4 fractures from T1 To L5 with at least one year follow-up, with a standing antero-posterior and lateral 36 inch radiographs and measures of spino-pelvic relationships (PT, PI) and sagittal alignment (C7-SVA, LL, TK) were obtained. outcomes were performed using the visual analog scale (vas), the short-form 36 (SF-36) questionnaire, the oswestry disability index (ODI) and labor status. **RESULTS:** twenty-two patients with 33 fractures were included (l1 was the most injured level with 18.2%). there were 17 men (77.2%) and the mean age was 47.1 years. Follow-up ranged from 12 to 60 months (mean of 27.8 months). There were 22 type A1 (66.7%), 3 type A2 (9%), 6 type A3 (18%) and 2 type A4 (6%) fractures according to the newer ao classification. The tlics of the most severe fracture of each patient ranged from 1 to 4 (mean 1.6 points). The odi ranged from 4 to 58%, with a mean of 24.4%. The sf-36 for physical health ranged from 23 to 82.25 (mean 49.59) and, for mental health, it ranged from 14.75 to 94.25 (mean 63.28). No correlation was identified between the spino-pelvic measurements, global alignment and patient reported outcomes. **CONCLUSIONS:** The mean ODI in this series was 24.39%, suggesting that type a fractures may lead to some degree of long term disability. Spino-pelvic relationships and final global spinal alignment did not correlate with outcome measurements (ODI and sf 36 physical status).

Global Spine Congress 2018

The Global Spine Congress heads to Asia Pacific

SUBMIT YOUR ABSTRACT!
Submissions open from June 01 to September 15, 2017



Global Spine Congress

Singapore | May 2–5, 2018

www.gsc2018.org

AOSPINE

© 2017 AOSpine International. All rights reserved. E & OE.
Image credits: Gardens by the Bay & Singapore Tourism Board







siedi
scientific innovation and education development institute





O SIEDI é um instituto independente dedicado à inovação científica e educação médica continuada. Um centro de referências para o ensino em Coluna, Neurocirurgia e Neurocirurgia Pediátrica, Ortopedia em Medicina Esportiva e Artroplastia, Bucomaxilofacial, Cardiologia Intervencionista, Vascular e outras especialidades.





Oferecemos programas teóricos e práticos de aperfeiçoamento nas técnicas cirúrgicas para Cirurgiões Residentes e Especialistas. Em cada curso, a programação é customizada para os diversos níveis de experiência.



Para mais informações e programação completa: **Tel.: (11) 5545.4747 | www.siedi.com.br**

SIEDI – Rua George Ohm, 230 | 12° andar, Torre B | Cidade Monções | São Paulo | SP

ARCOXIA®

etoricoxibe



MEDICAMENTO-REFERÊNCIA "AINDA SOB PATENTE"[5]

ARCOXIA® É POTENTE
Oferece eficácia ao tratamento[1,2]

ARCOXIA® É SEGURO
Oferece boa tolerabilidade gastrointestinal[3,4]

ARCOXIA® AGE RÁPIDO
Início de ação analgésica aos 30 min. após administração[1,3]

O que todo anti-inflamatório gostaria de ser[3]

ARCOXIA (etoricoxibe) - APRESENTAÇÕES: comprimidos revestidos - caixa com 7 ou 14 comprimidos de 60 ou 2, 7, 14 comprimidos de 90mg. **USO ORAL. USO ADULTO. INDICAÇÕES:** tratamento agudo e crônico dos sinais e sintomas da osteoartrite (OA) e da artrite reumatoide (AR); tratamento da espondilite anquilosante; alívio da dor crônica e aguda; tratamento da dor aguda pós-operatória moderada a grave associada à cirurgia odontológica ou cirurgia ginecológica abdominal. **CONTRAINDICAÇÕES:** hipersensibilidade a qualquer componente do produto, insuficiência cardíaca congestiva (NYHA II-IV), doença cardíaca isquêmica e/ou doença vascular cerebral estabelecida (incluindo pacientes recentemente submetidos à cirurgia de revascularização do miocárdio ou angioplastia). **CUIDADOS E ADVERTÊNCIAS:** Pacientes com hipertensão, hiperlipidemia, tabagismo ou doença arterial periférica devem ser tratados apenas com o ARCOXIA após criteriosa consideração médica. Em idosos e em pacientes com disfunção renal, hepática, ou cardíaca, deve ser mantida supervisão médica apropriada e se necessário, a descontinuação da terapia com ARCOXIA. O tratamento com ARCOXIA não é recomendado para pacientes com doença renal avançada. Gravidez: Este medicamento não deve ser utilizado por mulheres grávidas sem orientação médica ou do cirurgião-dentista, categoria de risco C. Não se sabe se o etoricoxibe é excretado no leite humano; por isso, quando ARCOXIA for administrado a nutrizes deve-se considerar a importância do medicamento para a mãe ao se decidir entre descontinuar a amamentação ou a medicação. Em geral, não foram observadas diferenças no perfil de segurança e na eficácia do medicamento entre pacientes idosos (65 anos de idade ou mais) e pacientes mais jovens. **REAÇÕES ADVERSAS:** Distúrbios do sangue e sistema linfático: trombocitopenia. Distúrbios do sistema imunológico: angioedema. Distúrbios psiquiátricos: diminuição da acuidade mental. Distúrbios cardíacos: insuficiência cardíaca congestiva, palpitações, angina. A lista completa de reações adversas relatadas em estudos clínicos encontra-se na Circular aos Médicos. **INTERAÇÕES MEDICAMENTOSAS:** *Rifampicina:* redução de cerca de 65% das concentrações plasmáticas do etoricoxibe. *Metotrexato:* a monitoração da toxicidade relacionada ao metotrexato deve ser considerada quando for administrado concomitantemente com doses maiores que 90mg ao dia de ARCOXIA. *Diuréticos, Inibidores da Enzima Conversora da Angiotensina (ECA) e Bloqueadores do Receptor de Angiotensina II (BRAs):* pode haver diminuição dos efeitos anti-hipertensivos dos diuréticos, dos inibidores da ECA e dos BRAs. Em alguns pacientes com função renal comprometida tratados com AINEs, incluindo inibidores da cicloxigenase-2, pode resultar em deterioração adicional da função renal. **POSOLOGIA:** VIA ORAL e pode ser ingerido com ou sem alimentos. *Osteoartrite:* 60mg uma vez ao dia. *Artrite reumatoide:* 90mg uma vez ao dia. *Espondilite anquilosante:* 90mg uma vez ao dia. *Dor crônica:* 60mg uma vez ao dia. *Dor aguda:* 90mg uma vez ao dia no período sintomático agudo, limitando-se até 8 dias. *Dor pós-cirurgia odontológica:* 90mg uma vez ao dia, limitada ao máximo de 3 dias. Alguns pacientes podem necessitar de analgesia pós-operatória adicional. *Dor pós-cirurgia ginecológica:* 90mg uma vez ao dia, limitada ao máximo de 5 dias. A dose inicial deve ser administrada logo antes da cirurgia. (Doses maiores que as recomendadas para cada indicação ou não apresentaram eficácia adicional ou não foram estudadas; portanto, as doses acima são as doses máximas recomendadas). A decisão de prescrever um inibidor seletivo da COX-2 deve ser baseada em uma avaliação global dos riscos individuais de cada paciente. Como os riscos cardiovasculares dos inibidores seletivos COX-2 podem aumentar com a dose e a duração da exposição, deve-se utilizar a dose diária mais baixa possível pelo período de tempos mais curto possível. A necessidade do paciente de alívio sintomático e a resposta do tratamento devem ser reavaliadas periodicamente. Registrado por: Merck Sharp & Dohme Farmacêutica Ltda, Rua 13 de Maio, 815 - Sousas, Campinas/SP, CNPJ 45.987.013/0001-34, Indústria Brasileira. Farm. Resp.: Fernando C. Lemos - CRF-SP nº 16.243. Comercializado por: Supera RX Medicamentos Ltda. - Rua Guará Qd. 04/05/06 - Galpão 08 - Aparecida de Goiânia - GO. **REGISTRO MS Nº 1.0029.0035. VENDA SOB PRESCRIÇÃO MÉDICA. SÓ PODE SER VENDIDO COM RETENÇÃO DA RECEITA. SE PERSISTIREM OS SINTOMAS, O MÉDICO DEVERÁ SER CONSULTADO. ANTES DE PRESCREVER, RECOMENDAMOS A LEITURA DA BULA COMPLETA PARA INFORMAÇÕES DETALHADAS SOBRE O PRODUTO. MATERIAL TÉCNICO-CIENTÍFICO. PROMOÇÃO EXCLUSIVA À CLASSE MÉDICA. Versão: 00-Bula: 07/05/2014**

Referência bliblográfica: 1) Malmstrom K, Sapre A, Coughlin H et al. Etoricoxib in acute pain associated with dental surgery: A randomized, double-blind, placebo and active comparator–controlled dose-ranging study. Clin Ther 2004; 26:677-679. **2)** Rodrigues AD, Halpin RA, Geer LA, et al. Absorption, metabolism, and excretion of etoricoxib, a potent and selective cyclooxygenase-2 inhibitor, in healthy male volunteers. Drug Metab Dispos. 2003;31:224–232. **3)** Bula do medicamento. **4)** Cannon CP, Curtis SP, FitzGerald GA, et al, MEDAL Steering Committee. Cardiovascular outcomes with etoricoxib and diclofenac in patients with osteoarthritis and rheumatoid arthritis in the Multinational Etoricoxib and Diclofenac Arthritis Long-term (MEDAL) programme: a randomized comparison.Lancet 2006; 368 (9549): 1771-1781. **5)** Portal da Anvisa, Lista "A" de medicamentos referência da ANVISA atualizada em: 15/01/2013 - Link : http://portal.anvisa.gov.br/wps/wcm/connect/95e50000436f3838ba7bfac9763a17cb/LISTA++A+DE+MED+REFER%C3%8ANCIA+17-03-2014.pdf?MOD=AJPERES - acessado em 05/08/2015.

CONTRAINDICAÇÃO: hipersensibilidade a qualquer componente do produto, insuficiência cardíaca congestiva (classificação II-IV da NYHA), doença cardíaca isquêmica e/ou doença vascular cerebral estabelecida (incluindo pacientes submetidos recentemente à cirurgia de revascularização do miocárdio ou angioplastia). **INTERAÇÃO MEDICAMENTOSA:** varfarina (anticoagulante), diuréticos, inibidores da enzima conversora de angiotensiona (ECA) e Bloqueadores do Receptor de Angiotensina II (BRAs).

SUPERA

SAC 0800 708 18 18

00.1536 - ARCOXIA ANÚNCIO 01/2017

Setembro/2017

M6-C®

artificial cervical disc



Reg. Anvisa: 10355870188.







SpinalKinetics™
Motion for Life™

6 degrees of natural freedom

O Disco Cervical Artificial M6-C possui ânulo artificial que garante amplitude controlada de movimento, ou seja, movimento biomecânico natural que o caracteriza como um disco fisiológico. Possui técnica cirúrgica simples e fácil, somente quatro passos. Desde 1995 já são mais de 20.000 implantes do disco M6-C realizados em todo o mundo.

Distribuído por:

FUSÃO
Soluções para Medicina

www.fusao.com