ISSN 1808-1851

COLUNA

Periodicidade: trimestral

Volume 15 • Número 3 • Jul/Set 2016

Órgão oficial da

SOCIEDADE BRASILEIRA DE COLUNA

Sociedade Brasileira de Coluna

Sociedade Portuguesa de Patologia da Coluna Vertebral

Asociación Mexicana de Cirujanos de Columna

Capítulo de Columna de la Sociedad Ecuatoriana de Ortopedia y Traumatología

Capítulo de Columna de la Sociedad Colombiana de Ortopedia y Traumatología

Capítulo de Columna de la Sociedad Venezolana de Cirugía Ortopédica y Traumatología

Sociedad Iberolatinoamericana de Columna Vertebral

Sociedade Brasileira de Neurocirurgia

Capítulo de Columna de la Federación Latinoamericana de Sociedades de Neurocirugía

Capítulo de Columna da Sociedad Latinoamericana de Ortopedia y Traumatología

Sociedad Argentina de Patologia de la Columna Vertebral

Federação Mundial de Quiropraxia

Capítulo de Coluna do México – Columna en linea

Associação Paraguaia de Cirurgia de Coluna

- ADAPTAÇÃO CULTURAL E VALIDAÇÃO DO QUESTIONÁRIO DA APARÊNCIA DA COLUNA VERTEBRAL EM PORTUGUÊS
- AVALIAÇÃO DE FATORES PROGNÓSTICOS NA QUALIDADE DE VIDA DE PACIENTES COM ESCOLIOSE IDIOPÁTICA DO ADOLESCENTE SUBMETIDOS À ARTRODESE DA COLUNA POR VIA POSTERIOR
- AVALIAÇÃO DOS RESULTADOS DA UTILIZAÇÃO DO VEPTR EM PACIENTES PORTADORES DE ESCOLIOSE
- DEFORMIDADES ESPINALES LUEGO DE RIZOTOMÍA DORSAL SELECTIVA
- PERDA DE CORREÇÃO APÓS VERTEBRECTOMIA NO TRATAMENTO DE DEFORMIDADES DA COLUNA VERTEBRAL
- PERFIL POSTURAL DAS BAILARINAS CLÁSSICAS DO VALE DO SÃO FRANCISCO
- ANÁLISE MORFOMÉTRICA POR TOMOGRAFIA COMPUTADORIZADA DAS VÉRTEBRAS C7 E T1
- RESSONÂNCIA MAGNÉTICA DINÂMICA: APRESENTAÇÃO PRELIMINAR DE UMA TÉCNICA
- HÉRNIA DE DISCO TORÁCICO: DESCOMPRESSÃO CIRÚRGICA POR VIA POSTERIOR À LA CARTE
- BLOQUEIO TRANSFORAMINAL CERVICAL: RESULTADOS E COMPLICAÇÕES
- RESULTADOS DO TRATAMENTO DA HÉRNIA DISCAL LOMBAR AGUDA COM BLOQUEIO ANESTÉSICO TRANSFORAMINAL
- IN WHICH PATIENTS IS IT POSSIBLE TO PERFORM STANDALONE LATERAL LUMBAR INTERBODY FUSION WITHOUT CAGE SUBSIDENCE?
- PACIENTES COM METÁSTASES NA COLUNA VERTEBRAL SUBMETIDOS À DESCOMPRESSÃO NEUROLÓGICA E ESTABILIZAÇÃO
- TRUNK MOBILITY AFTER MINIMALLY INVASIVE ONE-LEVEL LUMBAR INSTRUMENTATION
- GUÍA DE TRATAMIENTO DE LA ESPONDILOLISTESIS LUMBAR DEGENERATIVA
- RELAÇÃO ENTRE OS MÚSCULOS ISQUIOTIBIAIS E PARAVERTEBRAIS COM A LOMBALGIA
- EL SÍNDROME DE GUILLAIN-BARRÉ COMO DIAGNÓSTICO DIFERENCIAL DEL SÍNDROME DE DOLOR LUMBAR

XVI Congresso Brasileiro
XIV Congresso Ibero-Latino Americano
I BRICS Meeting

COLUNA RIO 2017

19 a 22 de abril de 2017
Hotel Royal Tulip Rio de Janeiro

Não perca o maior congresso de coluna do Brasil

O **XVI Congresso Brasileiro de Coluna** será um evento imperdível, cheio de atrativos para os especialistas do Brasil e do mundo. O evento ocorrerá em conjunto com o **XIV Congresso da Sociedade Iberolatinoamericana de Coluna** (SILACO) e contará também com o **I Encontro do Grupo de Países do BRICS** (Brasil, Rússia, Índia, China e África do Sul). Inscreva-se para um dos mais significativos congressos do ano!



www.cbc2017.com.br

Realização

SBC Sociedade Brasileira de Coluna

SILACO Sociedad Iberolatinoamericana de Columna

BRICS

Apoio

SBN Sociedade Brasileira de Neurocirurgia

SBOT Sociedade Brasileira de Ortopedia e Traumatologia

Tecnologias Exclusivas



Lançamento
Avenue®
no. Anvisa 80444810013

Presença Geográfica

featuring
VerteBRIDGE®
PLATING TECHNOLOGY

Suporte e Flexibilidade

LDR
a passion for innovation

Alphatec Spine®

Improving lives by
delivering advancements
in spinal fusion technologies



Illico®

Sistema de Fixação Posterior MIS

O sistema de parafusos pediculares minimamente invasivo ILLICO é conhecido por sua versatilidade, facilidade de uso e uma força superior.

Alphatec Solus®[1]

Fusão Intervertebral Lombar Anterior Ancorado

Quatro pontos de fixação implantados simultaneamente através de somente um instrumental combinado com grande área de enxertia e inserção de enxerto após a abertura das lâminas.

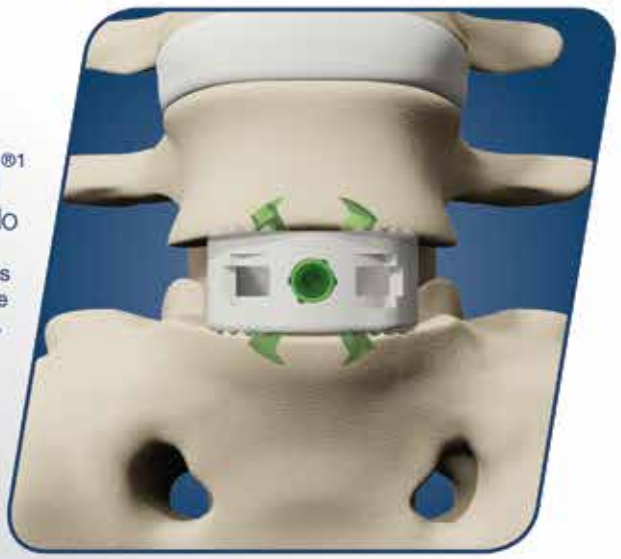

1 - The Alphatec Solus System is not sponsored, endorsed by or in any way affiliated with SOLAS® or the Society of Lateral Access Surgery.

alphatecspine.com

Cibramed – Alphatec Spine do Brasil. Rua Otávio Carneiro, 143 sala 904. Icaraí, Niterói – RJ. | Tel: 21 2714-8054

AOSPINE
LATIN AMERICA

AOSpine Regional Courses 2016

03–05 de Novembro Bogotá, Colômbia

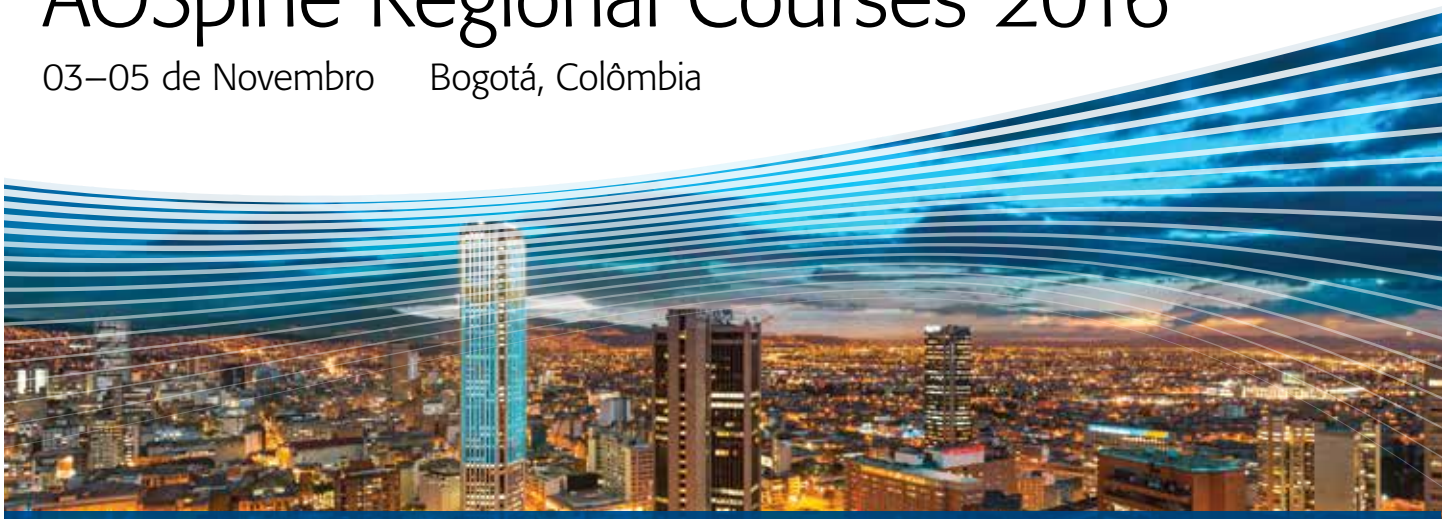

De 03 a 05 de Novembro, alguns dos principais especialistas em coluna vertebral do mundo estarão em Bogotá, Colômbia, para compartilhar seus conhecimentos e experiências.

Participe do mais completo evento de coluna da América Latina! O **AOSpine Regional Courses** irá apresentar os mais recentes conceitos de gestão e tratamento de patologias da coluna através de diferentes atividades. Além do Curso de Princípios e um Seminário em Pesquisa, os participantes também poderão presenciar 3 módulos de diferentes patologias. Essa modalidade permite aos participantes combinar seus cronogramas de atividades juntando módulos de uma mesma área ou de áreas diferentes. **Esperamos você em Bogotá!**



Carlo Bellabarba	Mark Dekutoski	Laurence Rhines	Daniel Riew	Christopher Shaffrey	Klaus Schnake	Kenneth Cheung	Giovanni Barbanti	Cumhur Oner
USA	USA	USA	USA	USA	Germany	Hong Kong	Italy	Netherlands

ATIVIDADES

CURSO DE PRINCÍPIOS AOSPINE
De 03 a 05 de Novembro

SEMINÁRIO EM PESQUISA AOSPINE
Dia 03 de Novembro

SESSÃO PLENÁRIA AOSPINE
Dia 03 de Novembro

MÓDULOS AVANÇADOS TRAUMA
Dias 04 e 05 de Novembro

Módulo I.
Trauma Toracolombar

Módulo II.
Trauma Cervical

Módulo III.
Trauma Sacral

MÓDULOS AVANÇADOS DEGENERATIVO E DEFORMIDADES
Dias 04 e 05 de Novembro

Módulo I.
Degenerativo Cervical–Alternativas de tratamento

Módulo III.
Deformidade no Adulto–É possível ser menos aggressivo?

Módulo III.
Degenerativa Torácica e Lombar–Conceitos atuais

MÓDULOS AVANÇADOS TUMORES
Dias 04 e 05 de Novembro

Módulo I.
Tumores Primários

Módulo II.
Tumores Metastáticos

Módulo III.
Técnicas em cirurgia oncológica

Inscreva-se agora: http://bogota2016.aospine.org

INFORMAÇÕES
Luana Torres
T/F +55 24 3384-7519
ltorres@aospine.org

AOSPINE LATIN AMERICA
Av. Silva Jardim, 2042 Cj 1505
80250-200 Curitiba Brasil
www.aospine.org

AOSpine Latin America
@AOSpine_Latam

Sistema Inovador de Fixação Sublaminar

Jazz™ Band



Tamanhos disponíveis

- 3,5 mm
- 4,0 mm
- 4,5 mm
- 4,75 mm
- 5,5 mm
- 6,0 mm

Benefícios

- Preservação do pedículo
- Redução da força distribuída sobre a estrutura óssea
- Translação e derrotação
- Sem distorção de MRI
- Redução expressiva do tempo cirúrgico
- Diminuição da perda sanguínea
- Menor exposição à radiação

Por quê

- Implante único
- Não faz concorrência aos parafusos existentes
- Instrumental de simples manuseio, novo recurso para o cirurgião
- Resultados clínicos sólidos
- Histórico de mais de 10 anos
- Fácil revisão

Características

- Fixação sublaminar
- Menos invasivo
- Maior área de contato com o osso novo recurso para o cirurgião
- Instrumental preciso e eficiente
- Ausência de metal no canal medular
- Quantidade menor de implantes

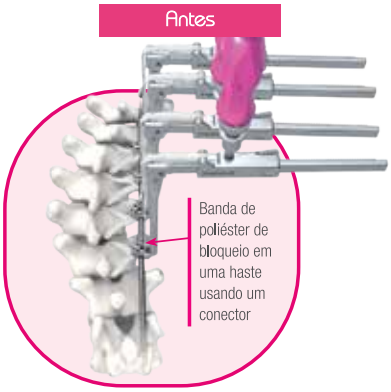

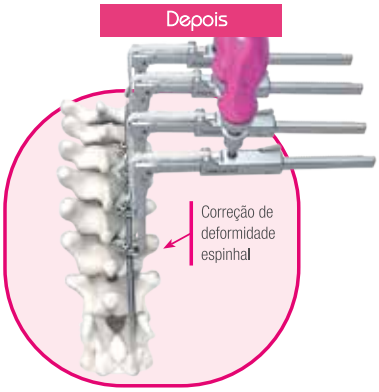

Indicações

- Deformidades
- Degenerativas
- Trauma
- Revisão
- Pull Out
- Cifose Juncional

Sistema de Fixação Posterior



ISS
Implanet Spine System

Indicações

- Trauma
- Tumores
- Doença degenerativa
- Deformidades (escoliose, cifose e lordose)
- Estenose
- Pseudoartrose (Fusão má-sucedida)

Concepção

- Implantes estéreis.
- Parafuso pedicular monoaxial e poliaxial, auto-rosqueante em titânio.
- Ganchos pediculares, laminar e torácico.
- Design de baixo perfil que se encaixa em hastes de 5,5mm e 6,0mm de diâmetro.
- Hastes retas e pré moldadas em liga de titânio e cromo-cobalto.
- Conectores transversais.
- Parafuso e conector sacral.
- Instrumental simples e eficaz.

implanet



Haka-Plif
CAGES

medvie

Alameda Terracota, 185 - 13º andar - Conjunto 1305 - Cerâmica
São Caetano do Sul - SP - Telefone: +55 11 4330-5212
www.medvie.com.br - /medvieimplantes

LINHA CERVICAL E LOMBAR

Setembro/2016

INSTRUMENTAIS IMPORTADOS



Sistema Occipitocervical



Sistema TLS



Placa Cervical



Cilindro Expansivo



Cilindro Fixo

ÓSSEA
MEDICAL TECHNOLOGY

www.ossea.com.br

COLUNA/COLUMNA

Coluna/Columna v15, n3 Abr/Jun 2016

ISSN 1808-1851

Indexada nas Bases de Dados SCIELO, SCOPUS e Lilacs (Literatura Latino-Americana e do Caribe em Ciências da Saúde)

ISSN 1808-1851

Editor Científico

Helton L.A. Defino, Faculdade de Medicina de Ribeirão Preto, Universidade de São Paulo (Ribeirão Preto, SP, Brasil)

Editor Executivo

Sérgio Daher, Hospital das Clínicas da Faculdade de Medicina da UFG (Goiânia, GO, Brasil).

Editores Associados

Eduardo Barros Puertas, Universidade Federal de São Paulo (São Paulo, SP, Brasil)
Ivan Ferrareto, Universidade Federal de São Paulo (Ribeirão Preto, SP, Brasil)
José María Jiménez Avila, Centro Médico Nacional de Occidente. IMSS. TEC de Monterrey campus Guadalajara. Facultad de Medicina (Guadalajara, Jalisco, México)
Mauro dos Santos Volpi, Universidade Estadual Paulista Júlio de Mesquita Filho (Botucatu, SP, Brasil)
Osmar Avanzi, Faculdade de Ciências Médicas da Santa Casa de São Paulo (São Paulo, SP, Brasil)
Sérgio Zylbersztejn, Universidade Federal de Ciências da Saúde de Porto Alegre (Porto Alegre, RS, Brasil)
Tarcisio Eloy Pessoa de Barros Filho, Instituto de Ortopedia e Traumatologia do HC/FMUSP (São Paulo, SP, Brasil)

Conselho Editorial

Adolfredo Damas, Hosp. San Juan de Dios de Caracas (Caracas, Venezuela)
Albert Vincent Berthier Brasil, Santa Casa Porto Alegre (Porto Alegre, RS,Brasil)
Andres Edgar Rodriguez Fuentes, Univ. de São Paulo (Ribeirão Preto, SP, Brasil)
Andres Rodriguez Munera, Fundacion Sta Fé de Bogotá (Bogotá, Colombia)
Asdrubal Falavigna, Universidade de Caxias do Sul, (Caxias do Sul, RS, Brasil).
Asdrúbal Silveri, Centro de Deformidades de Columna (Montevidéo, Uruguai)
Bartolomé Marré, Hosp. Trabajador Santiago (Santiago, Chile)
Carlos Eduardo Algaves Soares de Oliveira, Hospital do Servidor (São Paulo, SP, Brasil)
Carlos Henrique Maçaneiro, Univ. da Região Joinville (Joinville, SC, Brasil)
Carlos Henrique Ribeiro, Hospital Quinta D'or (Rio de Janeiro, RJ, Brasil)
Carlos Umberto Pereira, Univ. Federal de Sergipe (Aracaju, SE, Brasil)
Carlos Tello, Sociedad Ibero Latinoamericana de Columna (Buenos Aires, Argentina)
Carlos Villanueva Leal, Vall D'Hebron Hosp. Traumatologia Rehabilitación (Barcelona, Espanha)
Carolina Kolberg, Federación Latino Americana de Quiropráctica (Brasilia, DF, Brasil)
Claudio Coutinho Villela Pedras, Univ. Federal do Rio de Janeiro (Rio de Janeiro, RJ, Brasil)
Délio Eulálio Martins, Univ. Federal de São Paulo (São Paulo, SP, Brasil)
Elcio Landim, Univ. Estadual de Campinas (Campinas, SP, Brasil)
Enguer Beraldo Garcia, Santa Casa de Belo Horizonte (Belo Horizonte, MG, Brasil)
Enrique Izquierdo Nuñez, Univ. Complutense de Madrid (Madri, Espanha)
Enrique Jimenez Hakim, Fundacion Santa Fé de Bogotá (Bogotá, Colombia)
Enrique Osorio Fonseca, Univ. El Bosque Bogotá (Bogotá, Colômbia)
Ernesto Bersusky, Hosp. Nacional de Pediatria Juan P. Garrahan (Buenos Aires, Argentina)
Erasmo de Abreu Zardo, Pontifícia Univ. Católica (Porto Alegre, RS, Brasil)
Fernando Antonio Mendes Façanha Filho, Univ. Federal do Ceará (Fortaleza, CE, Brasil)
Fernando Helo Yamhure, Clínica Reina Sofia (Bogota, Colombia)
Francisco Limeira dos Santos Neto, Univ. Federal de Pernambuco (Recife, PE, Brasil)
Francisco Javier Sánchez Pérez-Grueso, Hosp. La Paz (Madri, Espanha)
Gabriel Virgilio Ortiz García, Centro Médico Puerta de Hierro (Zapopan, Jalisco, México)
Geraldo de Sá Carneiro Filho, Hosp. da Restauração (Recife, PE, Brasil)
Germán Ochoa, Hospital Univ. Bogotá (Bogota, Colombia)
Guy Broch Haro, Issste Hospital Lopez Mateos (México, Distrito Federal)
Herman Michael Dittmar Johnson, Centro Médico Puerta de Hierro (Zapopan, Jalisco, México)
Ignácio Dockendorff, Clínica Alemana de Santiago (Santiago, Chile)
Jayme Moiano A., Univ. de Quito (Quito, Equador)
João Cannas, Hosp. Cuf Descobertas (Lisboa, Portugal)
João Luiz Mendes Carneiro Pinheiro Franco, Hospital Samaritano, (São Paulo, SP, Brasil)
João Pedro Melancia, Fac. de Medicina Lisboa (Lisboa, Portugal)
Jorge Bachler Muñoz, Hosp. San Borja Arriarán (Santiago, Chile)
Jorge Felipe Ramirez, Clínica Reina Sofia (Bogotá-Colombia)
Jorge Manuel A. Draper Mineiro, Hosp. Cuf Descobertas (Lisboa, Portugal)
Jorge Shilton, Hospital Cosme Argerich (Buenos Aires, Argentina)
Jorge Okama, Hosp. Italiano de Buenos Aires (Buenos Aires, Argentina)
José Castillo Ramirez, Instituto de Ortopedía y Traumatología de la Clínica Ricardo Palma (San Isidro, Peru)
José Castro Guimarães Consciência, Hosp. de Egas Moniz (Lisboa, Portugal)
José Gabriel Rugeles Ortiz, Cecimin Organizacion Sanitas (Bogota, Colombia)
Juan Silva, Univ. Nacional de Asuncion (Assunção, Paraguai)
Luis Arango, El Hospital de Base (Medelin-Colombia)
Luis Carlos Morales Sáenz, La Fundación Santa Fe de Bogotá (Bogotá, Colombia)
Luciano Miller Reis Rodrigues, Faculdade de Medicina do ABC (Santo André, SP, Brasil)
Luis Carlos Ramíres, Instituto de Seguros Sociales (Bogotá,Colombia)
Luis Eduardo Munhoz da Rocha, Hosp. Pequeno Príncipe (Curitiba, PR, Brasil)
Luiz Roberto Gomes Vialle, Pontifícia Univ. Católica (Curitiba, PR, Brasil)
Marcelo Gruenberg, Hosp. Italiano de Buenos Aires (Buenos Aires, Argentina)
Marcelo Wajchenberg, Univ. Federal de São Paulo (São Paulo-SP-Brasil)
Marcello H. Nogueira-Barbosa, Univ. de São Paulo (Ribeirão Preto, SP, Brasil)
Marcos Masini, Univ. Planalto Central (Brasília, DF, Brasil)
Mario Augusto Taricco, Univ. de São Paulo (São Paulo, SP, Brasil)
Mario Herrera (Bogotá-Colombia)
Martha Hernandez, Hosp. Infantil Baca Ortiz (Quito, Equador)
Martín Tejeda Barreras, Hosp. General de Zona No 14. IMSS (Hermosillo, Sonora, México)
Maurício Gonzaga de Castro, Univ. Estado Rio de Janeiro (Rio de Janeiro, RJ, Brasil)
Mauricio Pagy de Calais Oliveira, Centro Mineiro de Cirurgia da Coluna (Belo Horizonte, Brasil)
Michael Dittmar, Univ. de Guadalajara (Guadalajara, México)
Murilo Tavares Daher, Departamento de Ortopedia da Universidade Federal de Goiás (Goiânia, GO, Brasil)
Néstor Fiore, Hosp. de La Plata (Buenos Aires, Argentina)
Nicolás J. Macchiavello Cornejo, Hospital Clínico de la Universidad de Chile (Santiago, Chile)
Raimundo Nonato do Rego Medeiros, Univ. Federal do Piaui (Teresina, PI, Brasil)
Renato Tavares Daher, Centro de Reabilitação e Readptação Dr. Henrique Santillo (Goiânia, Goiás)
Roberto Chapa Sosa, Hosp. de Alta Especialidad Christus Muguerza (Monterrey, Nuevo Leon, México)
Roberto Sakamoto Falcon, Hospital Ortopédico-Lifecenter (Belo Horizonte, MG, Brasil)
Rodolfo Ortiz Soto, Centro Médico Puerta de Hierro (Zapopan, Jalisco, México)
Ruy Vaz, Hosp. de São João (Porto, Portugal)
Sérgio Afonso Hennemann, Hosp. Mãe de Deus (Porto Alegre, RS, Brasil)
Sérgio Afonso Hennemann, Hosp. Mãe de Deus (Porto Alegre, RS, Brasil)
Salvador Mattar Díaz, Universidad Libre – Clínica Portoazul (Barranquila, Colômbia)
Victor Davila, Hosp. Univ. Dr. Manuel Nuñez Tovaz (Caracas, Venezuela)
Victor Paul Miramontes, CNR/O-Centro Nacional de Rehabilitación (Cidade do México, México)
Washington Bermúdez Santos, Montevideo Spine Center (Montevideo, Uruguai)
Wilson Munoz, Instituto Ecuatoriano de Seguridad Social (Cuenca, Equador)
Xavier Soler I Graells, Univ. Federal do Paraná (Curitiba, PR, Brasil)

Correspondentes Estrangeiros

Jack Zigler, Texas Back Institute (Dallas, Texas, USA)
Marek Szpalski, Hôpitaux Iris Sud (Bruxelles, Belgica)
Robert Gunzburg, Belgium and Eeuwfeest Kliniek (Antwerpen, Belgica)
Steven R. Garfin (San Diego, CA, Estados Unidos)

Editor Consultivo

Arthur Tadeu de Assis - São Paulo - SP - Brasil

Editora Gerente

Flávia M. S. Pires - São Paulo - SP - Brasil

Coluna/Columna é uma Publicação Oficial Sociedade Brasileira de Coluna e das Sociedades afiliadas: Asociación Mexicana de Cirujanos de Columna – AMCICO; Associação Paraguaia de Cirurgia de Coluna; Capítulo de Columna de la Federación Latinoamericana de Sociedades de Neurocirugía – FLANC; Capítulo de Columna de la Sociedad Ecuatoriana de Ortopedia y Traumatologia - SEOT; Capítulo de Columna de la Sociedad Colombiana de Ortopedia y Traumatología – SCCOT; Capítulo de Columna da Sociedad Latinoamericana de Ortopedia y Traumatología – SLAOT; Capítulo de Columna de la Sociedad Venezolana de Cirugía Ortopédica y Traumatologia – SVCOT; Capítulo de Coluna do México- Columna en linea; Federação Mundial de Quiropraxia (WFC); Sociedad Argentina de Patologia de la Columna Vertebral – SAPCV; Sociedad Iberolatinoamericana de Columna Vertebral – SILACO; Sociedade Brasileira de Neurocirurgia – SBN; Sociedade Portuguesa de Patologia da Coluna Vertebral – SPPCV.

Atha Comunicação e Editora: Coordenação editorial, criação, diagramação e produção gráfica
Rua Machado Bittencourt, 190 - 4° andar - conj. 410 - CEP: 04044-903 - São Paulo - SP
Tel/Fax: (11) 5087-9502/5579-5308 - 1atha@uol.com.br

Órgão oficial da Sociedade Brasileira de Coluna

Al. Lorena, 1304, 14°, cj. 1406/07
Jd. Paulista - São Paulo - SP - Brasil
Cep: 01424-001 - Tel.: 11 3088-6615

Secretária Administrativa: Ana Maria Cella - revistacoluna@uol.com.br

Assinatura anual - 4 edições. Valor R$ 80,00. Enviar nome, endereço, CEP para: revistacoluna@uol.com.br

Foreign annual subscription - 4 issues. U$ 40. Send your order to: revistacoluna@uol.com.br

- Periodicidade: Trimestral

Visite o site da Sociedade Brasileira de Coluna
www.coluna.com.br
Revista disponível eletronicamente
www.coluna.com.br/revistacoluna

COLUNA/COLUMNA

VOLUME 15 - Nº 3 - 2016 - Sumário/Contents/Contenido

Artigos Originais/Original Articles/Artículos Originales

DEFORMIDADES/ DEFORMITIES/ DEFORMIDADES

ADAPTAÇÃO CULTURAL E VALIDAÇÃO DO QUESTIONÁRIO DA APARÊNCIA DA COLUNA VERTEBRAL EM PORTUGUÊS 171
CULTURAL ADAPTATION AND VALIDATION FOR PORTUGUESE OF THE SPINAL APPEARANCE QUESTIONNAIRE
ADAPTACIÓN CULTURAL Y VALIDACIÓN EN PORTUGUÉS DEL CUESTIONARIO DE LA APARIENCIA DE LA COLUMNA
Marcelo Guerra de Albuquerque Rosendo, Tulio Albuquerque de Moura Rangel, André Flávio Freire Pereira, Marcus André Costa Ferreira, Rodrigo Castro de Medeiros, Luciano Temporal Borges Cabral

AVALIAÇÃO DE FATORES PROGNÓSTICOS NA QUALIDADE DE VIDA DE PACIENTES COM ESCOLIOSE IDIOPÁTICA DO ADOLESCENTE SUBMETIDOS À ARTRODESE DA COLUNA POR VIA POSTERIOR 175
EVALUATION OF PROGNOSTIC FACTORS IN QUALITY OF LIFE OF PATIENTS WITH ADOLESCENT IDIOPATHIC SCOLIOSIS UNDERGOING SPINAL FUSION BY THE POSTERIOR APPROACH
EVALUACIÓN DE FACTORES PRONÓSTICOS EN LA CALIDAD DE VIDA DE LOS PACIENTES CON ESCOLIOSIS IDIOPÁTICA DEL ADOLESCENTE SOMETIDOS A LA ARTRODESIS ESPINAL POR VÍA POSTERIOR
Felipe de Moraes Pomar, Daphine de Carvalho Sousa, Alberto Ofenhejm Gotfryd, Nicola Jorge Carneiro

AVALIAÇÃO DOS RESULTADOS DA UTILIZAÇÃO DO VEPTR EM PACIENTES PORTADORES DE ESCOLIOSE 181
EVALUATION OF THE RESULTS OF THE USE OF VEPTR IN PATIENTS WITH SCOLIOSIS
EVALUACIÓN DE LOS RESULTADOS DEL USO DE VEPTR EN PACIENTES CON ESCOLIOSIS
João Paulo Silva Araújo, Marcos André Costa Ferreira, André Flavio Freire Pereira, Tulio Albuquerque de Moura Rangel, Rodrigo Castro de Medeiros, Luciano Temporal Borges Cabral

DEFORMIDADES ESPINALES LUEGO DE RIZOTOMÍA DORSAL SELECTIVA 186
DEFORMIDADES DA COLUNA VERTEBRAL APÓS RIZOTOMIA DORSAL SELETIVA
SPINAL DEFORMITIES AFTER SELECTIVE DORSAL RHIZOTOMY
Patricio Pablo Manzone, María Selva Vallejos Arce, Edith Orsini, Mariano Dortignac, Eduardo Mariño Avalos, Maria Lorena Cardozo Iñiguez, José Gemetro

PERDA DE CORREÇÃO APÓS VERTEBRECTOMIA NO TRATAMENTO DE DEFORMIDADES DA COLUNA VERTEBRAL 191
LOSS OF CORRECTION AFTER VERTEBRECTOMY FOR TREATMENT OF SPINAL DEFORMITIES
PÉRDIDA DE CORRECCIÓN DESPUÉS DE VERTEBRECTOMÍA EN EL TRATAMIENTO DE DEFORMIDADES DE LA COLUMNA VERTEBRAL
Vinícius Magno da Rocha, Felipe Moura Carrasco, George Kalif Lima, Renato Henriques Tavares, Rodrigo José Fernandes da Costa, Luis Antônio Medeiros Moliterno, Antônio Eulalio Pedrosa Araujo Junior, Diego Pinheiro Aguiar, André Luiz Loyelo Barcellos

PERFIL POSTURAL DAS BAILARINAS CLÁSSICAS DO VALE DO SÃO FRANCISCO 199
POSTURAL PROFILE OF CLASSICAL BALLERINAS FROM THE VALE DO SÃO FRANCISCO REGION OF BRAZIL
PERFIL POSTURAL DE BAILARINAS CLÁSICAS DEL VALLE DEL SÃO FRANCISCO
Jannini Nascimento Ribeiro, Uilla Islany Soares de Moura, Lara Rabêlo Mendes, Bruna Angela Antonelli, Paulo Adriano Schwingel, Rita di Cássia de Oliveira Angelo

DIAGNÓSTICO POR IMAGENS/ DIAGNOSTIC IMAGING/ DIAGNÓSTICO POR IMÁGENES

ANÁLISE MORFOMÉTRICA POR TOMOGRAFIA COMPUTADORIZADA DAS VÉRTEBRAS C7 E T1 205
COMPUTED TOMOGRAPHY MORPHOMETRIC ANALYSIS OF THE VERTEBRAE C7 AND T1
ANÁLISIS MORFOMÉTRICO MEDIANTE TOMOGRAFÍA COMPUTARIZADA DE LAS VÉRTEBRAS C7 Y T1
Flávio Gerardo Benites Zelada, Olavo Biraghi Letaif, Raphael Martus Marcon, Alexandre Fogaça Cristante, Reginaldo Perilo Oliveira, Tarcísio Eloy Pessoa de Barros Filho

RESSONÂNCIA MAGNÉTICA DINÂMICA: APRESENTAÇÃO PRELIMINAR DE UMA TÉCNICA 209
DYNAMIC MAGNETIC RESONANCE IMAGING: PRELIMINARY PRESENTATION OF A TECHNIQUE
RESONANCIA MAGNÉTICA DINÁMICA: PRESENTACIÓN PRELIMINAR DE UNA TÉCNICA
Bruno da Costa Ancheschi, Aniello Savarese, Raphael de Rezende Pratali, Daniel Augusto Carvalho Maranho, Marcello Teixeira Castilha, Marcello Henrique Nogueira-Barbosa, Herton Rodrigo Tavares Costa, Helton Luiz Aparecido Defino, Carlos Fernando Pereira da Silva Herrero

DOENÇAS DEGENERATIVA INTERVERTEBRAL/ DEGENERATIVE DISC DISEASE/ ENFERMEDAD DEGENERATIVA

HÉRNIA DE DISCO TORÁCICO: DESCOMPRESSÃO CIRÚRGICA POR VIA POSTERIOR À LA CARTE 213
THORACIC DISC HERNIATION: SURGICAL DECOMPRESSION BY POSTERIOR APPROACH A LA CARTE
HERNIA DE DISCO TORÁCICO: DESCOMPRESIÓN QUIRÚRGICA POR VÍA POSTERIOR A LA CARTA
Murilo Tavares Daher, Pedro Felisbino Júnior, Adriano Passáglia Esperidião, Brenda Cristina Ribeiro Araújo, André Luiz Passos Cardoso, Wilson Eloy Pimenta Júnior, Sérgio Daher

DOR/PAIN/DOLOR

BLOQUEIO TRANSFORAMINAL CERVICAL: RESULTADOS E COMPLICAÇÕES 219
TRANSFORAMINAL CERVICAL BLOCK: OUTCOMES AND COMPLICATIONS
BLOQUEO TRANSFORAMINAL CERVICAL: RESULTADOS Y COMPLICACIONES
Emiliano Neves Vialle, Luiz Roberto Gomes Vialle, Joana Bretas Cabral Rondon Guasque

RESULTADOS DO TRATAMENTO DA HÉRNIA DISCAL LOMBAR AGUDA COM BLOQUEIO ANESTÉSICO TRANSFORAMINAL 222
RESULTS OF TREATMENT OF ACUTE LUMBAR DISC HERNIATION WITH TRANSFORAMINAL ANESTHETIC BLOCKADE
RESULTADOS DEL TRATAMIENTO DE LA HERNIA DISCAL LUMBAR CON BLOQUEO ANESTÉSICO TRANSFORAMINAL
Emiliano Neves Vialle, Wellington Keity Ueda, Luiz Roberto Gomes Vialle

TÉCNICA CIRÚRGICA/SURGICAL TECHNIQUE/ TÉCNICA QUIRÚRGICA

IN WHICH PATIENTS IS IT POSSIBLE TO PERFORM STANDALONE LATERAL LUMBAR INTERBODY FUSION WITHOUT CAGE SUBSIDENCE? 226
EM QUAIS PACIENTES É POSSÍVEL REALIZAR FUSÃO INTERSOMÁTICA LOMBAR POR VIA LATERAL SEM SUBSIDÊNCIA DO CAGE?
CUÁLES SON LOS PACIENTES QUE PUEDEN SER SOMETIDOS A FUSIÓN INTERSOMÁTICA LUMBAR POR VÍA LATERAL SIN SUBSIDENCIA DEL CAGE?
Luis Marchi, Luiz Pimenta, Rodrigo Amaral, Fernanda Fortti, Joes Nogueira-Neto, Leonardo Oliveira, Rubens Jensen, Etevaldo Coutinho, Nitamar Abdala

TUMOR E ONCOLOGIA/ TUMOR AND MEDICAL ONCOLOGU/ TUMOR Y ONCOLOGÍA MÉDICA

PACIENTES COM METÁSTASES NA COLUNA VERTEBRAL SUBMETIDOS À DESCOMPRESSÃO NEUROLÓGICA E ESTABILIZAÇÃO 230
PATIENTS WITH SPINAL METASTASIS SUBMITTED TO NEUROLOGICAL DECOMPRESSION AND STABILIZATION
PACIENTES CON METÁSTASIS ESPINAL SOMETIDOS A DESCOMPRESIÓN NEUROLÓGICA Y ESTABILIZACIÓN
Jader de Andrade Neto, Bruno Pinto Coelho Fontes, Rodrigo D'Alessandro Macedo, Christiano Esteves Simões

CIRURGIA MINIMAMENTE INVASIVA/ MINIMALLY INVASIVE SURGERY/CIRUGÍA MÍNIMAMENTE INVASIVA

TRUNK MOBILITY AFTER MINIMALLY INVASIVE ONE-LEVEL LUMBAR INSTRUMENTATION 235
MOBILIDADE DO TRONCO APÓS INSTRUMENTAÇÃO LOMBAR MINIMAMENTE INVASIVA EM UM ÚNICO NÍVEL
MOVILIDAD DEL TRONCO DESPUÉS DE LA INSTRUMENTACIÓN LUMBAR MÍNIMAMENTE INVASIVA EN UN ÚNICO NIVEL
Marcelo Simoni Simões, Ernani Vianna de Abreu, Marcia Balle Kaiper, Alessandro Machado da Silva, Thiane Alexandrino

Artigos de Revisão/Review Articles/Artículos de Revisión

DOENÇAS DEGENERATIVA INTERVERTEBRAL/ DEGENERATIVE DISC DISEASE/ ENFERMEDAD DEGENERATIVA

GUÍA DE TRATAMIENTO DE LA ESPONDILOLISTESIS LUMBAR DEGENERATIVA 238
DIRETRIZES PARA TRATAMENTO DE ESPONDILOLISTESE LOMBAR DEGENERATIVA
GUIDELINES FOR TREATMENT OF DEGENERATIVE LUMBAR SPONDYLOLISTHESIS
Carmen Yossaleth Briceño-González, Adrián García-Suarez, Eulalio Elizalde-Martínez, Mario Antonio Domínguez-de la Peña, Rubén Torres-González, José Manuel Pérez-Atanasio

DOR/PAIN/DOLOR

RELAÇÃO ENTRE OS MÚSCULOS ISQUIOTIBIAIS E PARAVERTEBRAIS COM A LOMBALGIA 241
RELATIONSHIP BETWEEN THE ISCHIOTIBIAL AND PARAVERTEBRALMUSCLES AND LOW BACK PAIN
RELACIÓN ENTRE LOS MÚSCULOS ISQUIOTIBIALES Y PARAVERTEBRALES CON LA LUMBALGIA
Haron Silva Dorta

NEUROLOGIA/NEUROLOGY/NEUROLOGÍA

EL SÍNDROME DE GUILLAIN-BARRÉ COMO DIAGNÓSTICO DIFERENCIAL DEL SÍNDROME DE DOLOR LUMBAR 244
SÍNDROME DE GUILLAIN-BARRÉ COMO DIAGNÓSTICO DIFERENCIAL DE SÍNDROME DE DOR LOMBAR
GUILLAIN-BARRE SYNDROME AS A DIFFERENTIAL DIAGNOSIS OF LOW BACK PAIN SYNDROME
José María Jiménez Avila, Alberto Aceves Pérez, Arelhi Catalina González Cisneros, José Luis Guzmán Guzmán

ISSN 1808-1851

INSTRUÇÕES AOS AUTORES/NORMAS PARA PUBLICAÇÃO

Revisado em janeiro de 2016

COLUNA/COLUMNA – ISSN 1808-1851 (versão impressa) e ISSN 2177-014X (versão *on-line*) – é o órgão de publicação científica oficial da Sociedade Brasileira de Coluna – SBC e de associações afiliadas: Asociación Mexicana de Cirujanos de Columna – AMCICO; Asociación Paraguaya de Cirugía de Columna; Capítulo de Columna de la Federación Latinoamericana de Sociedades de Neurocirugía – FLANC; Capítulo de Columna de la Sociedad Ecuatoriana de Ortopedia y Traumatología – SEOT; Capítulo de Columna de la Sociedad Colombiana de Ortopedia y Traumatología – SCCOT; Capítulo de Columna de la Sociedad Latinoamericana de Ortopedia y Traumatología – SLAOT; Capítulo de Columna de la Sociedad Venezolana de Cirugía Ortopédica y Traumatología – SVCOT; Capítulo de Coluna do México – Columna en línea; Federação Mundial de Quiropraxia – WFC; Sociedad Argentina de Patología de la Columna Vertebral – SAPCV; Sociedad Iberolatinoamericana de Columna Vertebral – SILACO; Sociedade Brasileira de Neurocirurgia – SBN; Sociedade Portuguesa de Patologia da Coluna Vertebral – SPPCV. É publicada em duas versões, trimestralmente, em quatro edições ao ano. Sua proposta é divulgar artigos que contribuam para o aperfeiçoamento e o desenvolvimento da prática, da pesquisa e do ensino dos temas relacionados a coluna vertebral no Brasil e na América Latina.

PREPARAÇÃO DO MANUSCRITO

Peer Review

O *peer review*, ou revisão por pares, é um dos fatores que sustentam a qualidade de um veículo científico. O corpo editorial da Coluna/Columna é formado, em sua maioria, por professores universitários, o que permite um *peer review* criterioso e rigoroso. Todos os manuscritos, após a aprovação dos editores, serão analisados por dois ou mais revisores, sendo o anonimato garantido em todo o processo de julgamento (duplo cego). Os artigos que não apresentarem mérito e não se enquadrarem na política editorial da revista serão rejeitados, não cabendo recurso. Os comentários dos revisores serão devolvidos aos autores para modificações no texto ou justificativa de sua conservação. Após a aprovação dos revisores, os artigos serão encaminhados para os editores associados para aprovação final. Somente após as aprovações finais dos revisores e editores os manuscritos serão encaminhados para publicação.

Copyright

As declarações publicadas nos artigos são de inteira responsabilidade dos autores. Entretanto, todo material publicado se torna propriedade da Revista Coluna/Columna, que passa a reservar os direitos autorais. Os autores devem anexar como documentos suplementares no sistema Scielo de publicação e submissão *on-line*: a) declaração de conflito de interesses; b) certificado de aprovação do trabalho pela Comissão de Ética em Pesquisa da instituição quando a investigação envolver experimentação em seres humanos ou animais; c) documentação referente às eventuais fontes de financiamento do trabalho; d) declaração de que os participantes assinaram documento de consentimento livre informado, quando se tratar de pesquisa clínica com seres humanos; e) carta de transferência dos direitos autorais assinada por todos os autores e declaração de que o texto é inédito, não tendo sido submetido a publicação em outro periódico ou livro.

APRESENTAÇÃO E SUBMISSÃO DO MANUSCRITO

A Revista Coluna/Columna é uma publicação trimestral que circula nos meses de janeiro/fevereiro/março, abril/maio/junho, julho/agosto/setembro e outubro/novembro/dezembro, em duas versões: uma com os textos em seu idioma original (português, inglês ou espanhol) e outra versão em inglês, com a finalidade de publicar trabalhos originais da especialidade. Os artigos publicados na revista seguem os requisitos uniformes propostos pelo Comitê Internacional de Editores de Revistas Médicas, disponíveis no endereço eletrônico www.icmje.org.

A Revista Coluna/Columna, em apoio às políticas para registro de ensaios clínicos da Organização Mundial de Saúde (OMS) e do International Committee of Medical Journal Editors (ICMJE), reconhecendo a importância dessas iniciativas para o registro e a divulgação internacional de informação sobre estudos clínicos, em acesso aberto, somente aceitará para publicação, a partir de agosto de 2009, os artigos de pesquisas clínicas que tenham recebido um número de identificação em um dos registros de ensaios clínicos validados pelos critérios estabelecidos pela OMS e pelo ICMJE, disponível no endereço: http://clinicaltrials.gov ou no site do Pubmed.

Ao relatar experimentos sobre temas humanos e animais, indicar se os procedimentos seguiram as normas do Comitê Ético sobre Experiências Humanas da instituição na qual a pesquisa foi realizada ou se estão de acordo com a Declaração de Helsinque de 1995 e a Animal Experimentation Ethics, respectivamente. Os autores devem incluir uma declaração indicando que o protocolo foi aprovado pelo Comitê de Ética da instituição (instituição de afiliação de pelo menos um dos autores), com o respectivo número de identificação. Também devem declarar que o Termo de Consentimento Livre e Esclarecido foi assinado por todos os participantes. Essas informações devem ser citadas na seção Material e Métodos do manuscrito.

A revista recebe para publicação artigos para as seguintes seções: Artigos Originais, Artigo de Revisão, Artigo de Atualização e Relato de Caso. Os artigos poderão ser escritos em português, espanhol ou inglês.

Os trabalhos deverão ser digitados em espaço duplo, usando, de preferência, o processador de texto *Microsoft Word*®, com 3 cm de margens e a fonte Times New Roman, tamanho 12, não devendo ultrapassar 20 páginas, incluindo folha de rosto, resumos, texto, agradecimentos, referências e tabelas.

O artigo enviado deverá ser submetido acompanhado de:

Folha de rosto: título do trabalho (conciso e informativo) em português, espanhol e inglês; nome completo de cada autor (sem abreviações) e da instituição (As unidades hierárquicas devem ser apresentadas em ordem decrescente. Por exemplo: universidade, faculdade e departamento a que pertence cada um deles. Os nomes das instituições e programas deverão ser apresentados preferencialmente por extenso e na língua original da instituição ou na versão em inglês quando a escrita não for latina. Por exemplo: árabe, mandarim, grega), com indicação numérica e sequencial, utilizando números arábicos sobrescritos. Se houver mais de uma afiliação institucional, indicar apenas a mais relevante; local de realização do trabalho e/ou da pesquisa; nome do autor correspondente com endereço completo, telefone e e-mail. O número ORCID de cada um dos autores deve ser informado na folha de rosto. http://orcid.org/

Resumo e Descritores: resumo, em português, inglês e espanhol, com, no máximo, 250 palavras. Os Artigos Originais deverão ser estruturados (Objetivo, Métodos, Resultados, Conclusões) ressaltando os dados mais significativos do trabalho. Para Artigos de Revisão, Atualização ou Relato de Caso, o resumo não deverá ser estruturado. Abaixo do resumo, especificar no mínimo três e no máximo dez descritores que definam o assunto do trabalho. Os descritores deverão ser baseados no DECS – Descritores em Ciências da Saúde –, disponível no endereço eletrônico http://decs.bvsbr/, ou MeSH (Medical Subject Headings) – www.nlm.nih.gov/mesh/MBrowser.html, com as versões em português, inglês e espanhol para cada um dos descritores.

APRESENTAÇÃO DO TEXTO

Introdução: deverá conter o objetivo do trabalho e resumir seus fundamentos lógicos. Apresentar somente as citações estritamente pertinentes e não incluir dados ou conclusões do trabalho que está sendo relatado.

Métodos: deve-se descrever claramente a seleção dos indivíduos que intervieram na pesquisa (pacientes ou animais de laboratório, incluindo os controles). Identificar idade, sexo e outras importantes características do indivíduo. A definição e a relevância da raça ou etnia são ambíguas. Os autores devem ser particularmente cuidadosos quando usarem essas categorias. Identificar os métodos, os equipamentos (apresentar o nome e o endereço do fabricante entre parênteses) e os procedimentos em detalhes suficientes para permitir a reprodução dos resultados por outros pesquisadores. Citar se o estudo foi aprovado pelo Comitê de Ética da instituição (instituição de afiliação de pelo menos um dos autores) e informar o respectivo número de identificação. Também se deve informar se o Termo de Consentimento Livre e Esclarecido foi assinado por todos os participantes.

Resultados: deverão ser apresentados em uma sequência lógica no texto, nas tabelas e figuras. Não deverão ser repetidos no texto todos os dados das tabelas ou ilustrações, devendo ser enfatizadas ou resumidas somente as observações importantes.

Discussão: deverá enfatizar os novos e mais importantes aspectos do estudo e as conclusões que se seguem. Não deverão ser repetidos os dados apresentados na introdução ou nos resultados. Deverão ser estabelecidas novas hipóteses apenas quando elas estiverem claramente justificadas.

Conclusões: deverão ser vinculadas aos objetivos do estudo, evitando-se afirmações não qualificadas e não completamente comprovadas pelos dados. Deverão apresentar argumento conclusivo detalhado dos dados comprobatórios.

Agradecimentos: quando necessário, agradecer brevemente as pessoas que tenham colaborado intelectualmente, mas cuja contribuição não justifica coautoria, ou aquelas que tenham provido apoio material, técnico, assessoria. O autor deve garantir que as pessoas concordem em ser assim chamadas. O apoio financeiro para a pesquisa e bolsas de estudo deve ser reconhecido nesta seção (agência e número de concessão).

Conflitos de interesse: devem ser reproduzidos objetivamente quando houver. Quando não houver, apresentar a declaração: "Os autores declaram inexistência de conflito de interesses na realização deste trabalho".

Declaração da contribuição de autores: deve ser expressa no final do artigo, com a utilização de dois critérios mínimos de autoria: a) participação ativa na discussão dos resultados; b) revisão e aprovação da versão final do trabalho.

Referências: devem estar rigorosamente de acordo com as instruções *Uniform Requirements for Manuscripts Submitted to Biomedical Journals*, do International Committee of Medical Journal Editors, atualizadas em outubro de 2007. Todos os autores e trabalhos citados no texto devem constar nas referências e vice-versa. A numeração das referências deverá ser de acordo com a ordem em que forem mencionadas pela primeira vez no texto, utilizando-se números arábicos para o texto e para as referências. Citar todos os autores até no máximo seis; se existirem mais, citar os seis primeiros seguidos de *et al.* Os títulos dos periódicos deverão ser abreviados de acordo com a lista de periódicos do *Index Medicus*.

Exemplos:

Artigos de periódicos: Caetano MBF, Albertoni WM, Caetano EB. Estudo anatômico das inserções distais do tendão extensor longo do polegar. Acta Ortop Bras. 2004;12(2):118-24.

Hong-Wan N, Ee-Chon T, Qing-Hang Z. Biomechanical effects of C2-C7 intersegmental stability due to laminectomy with unilateral and bilateral facetectomy. Spine. 2004;29(16):1737-45.

Livros: Defino, HLA. Lesões traumáticas da coluna vertebral. São Paulo: Bevilacqua; 2006.

Capítulos de livros: Tencer AF. Biomechanics of spinal trauma. In: Cotler JM, Simpson JM, An HS, Silveri CP, editors. Surgery of spinal trauma. Philadelphia: Lippincott Williams & Wilkins; 2000. p. 61-112.

Dissertações e teses: Giglio CA. Caracterização funcional e histológica de modelos experimentais de estudo do trauma raquimedular [tese]. Ribeirão Preto: Universidade de São Paulo; 2000.

Material eletrônico: Autor(es). Título do artigo. Título do periódico abreviado [suporte]. Data de publicação [data de acesso com a expressão "acesso em:"]; volume(número):páginas inicial-final [ou número de páginas aproximado]. Endereço eletrônico com a expressão "Disponível em:".

Pavezi N, Flores D, Perez CB. Proposição de um conjunto de metadados para descrição de arquivos fotográficos considerando a Nobrade e a Sepiades. Transinf. [Internet]. 2009 [acesso em 2010 nov 8];21(3):197-205. Disponível em: http://revistas.puc-campinas.edu.br/transinfo/search.php?op=search&query=metadados&limit

Figuras: as ilustrações (fotografias, desenhos, gráficos, etc.) deverão ser citadas como figuras e numeradas em algarismos arábicos, consecutivamente, de acordo com a ordem em que foram citadas pela primeira vez no texto. As figuras deverão ser enviadas em RGB, formato *tif* ou *jpg* com 300 DPI de resolução, em formato grande, juntamente com os originais. As fotos serão publicadas em preto e branco. Para publicações coloridas, o custo adicional será de responsabilidade dos autores.

Por favor, note que é de responsabilidade dos autores obter permissão do detentor dos direitos autorais para reproduzir figuras (ou tabelas) que tenham sido previamente publicadas em outros lugares. Para todos os valores de acesso aberto, os autores devem ter permissão do detentor dos direitos caso desejem incluir imagens que tenham sido publicadas em outros lugares, em periódicos de acesso não aberto. A permissão deve ser indicada na legenda da figura, e a fonte original deve ser incluída na lista de referências.

Tabelas: as tabelas devem ser numeradas por ordem de aparecimento no texto, com números arábicos. Cada tabela deve ter um título e, se necessário, uma legenda explicativa. Os quadros e tabelas deverão ser enviados através dos arquivos originais (p. ex.: Excel) e não como imagem. Tabelas e quadros que ocupem mais de uma página devem ser evitados. Não usar elementos de imagem, caixas de texto ou tabulações.

Abreviaturas e siglas: devem ser precedidas do nome completo quando citadas pela primeira vez no texto. Nas figuras e tabelas, devem conter seu significado abaixo da figura ou tabela.

ENVIO DO MANUSCRITO (SUBMISSÕES)

As submissões dos artigos devem ser feitas *on-line*. Os originais do texto, tabelas, figuras e documentos deverão ser submetidos pelo *link*: http://submission.scielo.br/index.php/coluna/index.

• A responsabilidade por conceitos emitidos nos artigos é da inteira responsabilidade de seus autores. • Permitida a reprodução total ou parcial dos artigos, desde que mencionado a fonte.
• Todo o conteúdo do periódico, exceto onde identificado, está licenciado sob uma Licença *Creative Commons* Atribuição-tipo BY-NC.

ADAPTAÇÃO CULTURAL E VALIDAÇÃO DO QUESTIONÁRIO DA APARÊNCIA DA COLUNA VERTEBRAL EM PORTUGUÊS

CULTURAL ADAPTATION AND VALIDATION FOR PORTUGUESE OF THE SPINAL APPEARANCE QUESTIONNAIRE

ADAPTACIÓN CULTURAL Y VALIDACIÓN EN PORTUGUÉS DEL CUESTIONARIO DE LA APARIENCIA DE LA COLUMNA

Marcelo Guerra de Albuquerque Rosendo[1], Tulio Albuquerque de Moura Rangel[1], André Flávio Freire Pereira[1], Marcus André Costa Ferreira[1], Rodrigo Castro de Medeiros[1], Luciano Temporal Borges Cabral[1]

1. Hospital Getúlio Vargas, Cirurgia da Coluna, Recife, PE, Brasil.

RESUMO

Objetivo: Fazer a adaptação cultural do questionário da aparência da coluna (QAC). Método: Vinte pacientes e seus parentes acompanhantes responderam ao QAC e foram questionados quanto a possíveis melhorias. Resultados: Dezoito meninas (90%) e dois meninos (10%); média de idade de 14,8 anos; encontrados valores do alfa de Cronbach de 0,79 e 0,75 para pacientes e parentes respectivamente. Conclusão: A versão em português brasileiro do questionário da aparência da coluna vertebral apresentado neste trabalho mostra-se um instrumento válido para os seus fins na sua fase de pré-teste.

Descritores: Comparação transcultural; Questionários; Coluna vertebral; Escoliose; Brasil/etnologia.

ABSTRACT

Objective: Make the cultural adaptation of the spinal appearance questionnaire (SAQ). Method: Twenty patients and their accompanying relatives responded to SAC and were asked about possible improvements. Results: Eighteen girls (90%) and two boys (10%), average age 14.8 years; Cronbach's alpha values of 0.79 and 0.75 were found for patients and parents respectively. Conclusion: The Brazilian Portuguese version of the spinal appearance questionnaire presented in this paper proves to be a valid tool for their purposes in its pre-trial phase.

Keywords: Cross-cultural comparison; Questionnaires; Spine; Scoliosis; Brazil/ethnology.

RESUMEN

Objetivo: Hacer la adaptación cultural del cuestionario de la apariencia de la columna (CAC). Método: Veinte pacientes y sus familiares acompañantes respondieron al CAC y se les preguntó acerca de posibles mejoras. Resultados: Dieciocho niñas (90%) y dos niños (10%); edad media de 14,8 años; se han encontrado valores alfa de Cronbach de 0,79 y 0,75 para los pacientes y sus familiares, respectivamente. Conclusión: La versión en portugués del cuestionario de la apariencia de la columna presentado en este trabajo, demuestra que es un instrumento válido para sus propósitos en su fase pre-test.

Descriptores: Comparación transcultural; Cuestionarios; Columna vertebral; Escoliosis; Brasil/etnología.

INTRODUÇÃO

Escoliose idiopática (EI) é uma doença que leva a um desvio no plano coronal da coluna vertebral sem uma causa determinada. Esta deformidade ocorre nas três dimensões da coluna vertebral causando alterações na aparência do dorso dos pacientes acometidos.[1] Por ter, esta doença, uma incidência maior em meninas e na fase da puberdade,[2] essas deformidades podem gerar transtornos a vida desses pacientes, especialmente no que diz respeito a sua saúde mental e em seus relacionamentos sociais, o que o torna uns dos principais desafios para o tratamento destes pacientes.[3] Apesar destes problemas, a deformidade aparente causada pela escoliose, ainda é pouco levada em consideração para as tomadas de decisão no tratamento dos pacientes.

No decorrer do tempo foram criados vários instrumentos que buscavam avaliar e quantificar a qualidade de vida destes doentes sobre vários aspectos, até mesmo vários métodos de medição indireta da percepção da deformidade dos pacientes foram criados. A Escala de Avaliação Visual de Walter Reed (EAVWR), porém, foi o primeiro instrumento a usar figuras para avaliar especificamente a percepção da deformidade na coluna pelos pacientes.[4]

Buscando uma ferramenta que mensurasse a percepção destas deformidades com mais precisão, em 2007 Sanders et al.[5] elaboraram um questionário que objetiva avaliar a percepção dos pacientes e de seus parentes sobre alguns aspectos da aparência da deformidade na coluna causada pela EI. Este questionário é formado por uma parte ilustrada, inspirada na EAVWR, onde o paciente e os seus parentes irão escolher a imagem que melhor representa a forma na qual eles enxergam a aparência da deformidade naquele momento e outra parte com afirmativas as quais eles vão tentar expressar suas expectativas quanto a deformidade.[6]

Embora o questionário proposto por Sanders et al.[5] seja uma ferramenta útil e já validada para o acompanhamento dos pacientes com EI, não há no Brasil, nenhuma adaptação cultural ou tradução validada deste questionário, o que causa lacunas em uma avaliação global e mais completa destes. Este trabalho traz a tradução e busca a validação para uso em português brasileiro do Questionário da Aparência da Coluna (QAC), a fim de ampliar o uso desse instrumento no país.

Trabalho desenvolvido no Hospital Getúlio Vargas, Cirurgia da Coluna, Recife, PE, Brasil.
Correspondência: Rua Saldanha Marinho, 237, Bairro Mauricio de Nassau, Caruaru, PE, Brasil. 55012-740. dr.marcelo.rosendo@hotmail.com

http://dx.doi.org/10.1590/S1808-185120161503163067 Recebido em 05/06/2016, aceito em 13/07/2016.

MATERIAIS E MÉTODOS

A tradução e a adaptação cultural foram feitas seguindo as recomendações do *American Association of Surgery*[7] onde, as versões originais em inglês dos questionários foram traduzidas para o português, independentemente, por dois médicos ortopedistas em formação para cirurgiões de coluna, em seguida foram juntadas e avaliadas por um comitê de cinco cirurgiões de coluna, onde foi gerada uma versão da tradução de cada questionário. Dessas versões foram feitas uma tradução reversa por um tradutor cuja língua mãe é o inglês e essa versão foi comparada com a original em inglês. Então foram feitas as comparações e retirada uma versão final, traduzida para português, dos questionários (Figuras 1 e 2) para a execução do pré-teste com a população alvo.

A coleta dos dados foi realizada no ambulatório de cirurgia da coluna do Hospital Getúlio Vargas (HGV), Recife-PE. O questionário foi entregue para preenchimento, aos pacientes com EI e seus parentes acompanhantes durante suas consultas de segmento ambulatorial, após a explicação do intuito do questionário e aceitação por parte dos mesmos e assinatura de um termo de consentimento livre e esclarecido.

Como critérios de inclusão foram adotados (1) pacientes com ou acima de 10 anos de idade, (2) portadores de escoliose idiopática, tendo estes já sido submetidos a tratamento cirúrgico ou não. Foram excluídos deste estudo todos os pacientes que não são acometidos de EI; pacientes abaixo de 10 anos de idade; bem como aqueles que não preencheram por completo seus questionários, ou não concordaram com a participação deste estudo.

A análise estatística foi feita por um estatístico independente usando o *Software* livre R versão 3.1.2 para sistema operacional *Linux*. Os valores do alfa de Cronbach foram calculados para analisar a confiabilidade do questionário.

Instruções: Responda às perguntas preenchendo o círculo correto ou por escrito nas questões. Se você precisar alterar uma reposta, deve apagar completamente a marca incorreta e preencher a marca corretas. Marcar apenas uma resposta para cada pergunta. Por favor, preencher completamente os círculos e não marcar fora dele.

Data de hoje (DD/MM/AA)

☐☐ / ☐☐ / ☐☐

Por favor, olhe as declarações. Preencha o círculo que melhor descreve a sua condição.

1. Curva do corpo (Marque apenas uma)



2. Proeminência da costela (Giba) (Marque apenas uma)



3. Proeminência lombar (Giba) (Marque apenas uma)

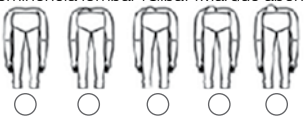

4. Alinhamento cabeça tórax quadril (Marque apenas uma)

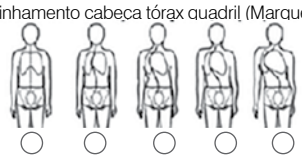

5. Posição da cabeça sobre o quadril (Marque apenas uma)



6. Altura dos ombros (Marque apenas uma)



7. Proeminência da coluna (Corcunda) (Marque apenas uma)



8. Por favor, escolha a categoria que mais lhe incomoda dentre as 5 imagens abaixo

Proeminência da costela	Proeminência lombar	Alinhamento cabeça tórax quadril	Nível dos ombros	Proeminência da coluna

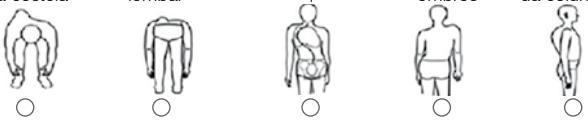

	Não e verdade	Pouca verdade	Razoável verdade	Verdade	Muito verdade
09. Eu quero ser mais reta	○	○	○	○	○
10. Eu quero me ver melhor nas roupas	○	○	○	○	○
11. Eu quero ter quadris mais nivelados	○	○	○	○	○
12. Eu quero ter uma cintura mais modelada	○	○	○	○	○
13. Eu quero ter pernas com o mesmo comprimento	○	○	○	○	○
14. Eu quero ter seios iguais.	○	○	○	○	○
15. Eu quero ter o tórax mais alinhado.	○	○	○	○	○
16. Eu quero ter ombro mais alinhado.	○	○	○	○	○
17. Eu sou consciente da aparência da cicatriz da minha cirurgia da coluna. *(Responda apenas se você foi operado da coluna)*	○	○	○	○	○
18. Das questões 9 a 17, qual é a mais importante para você?			☐☐ Número da questão		
19. Como você classificaria a sua aparência?	Muito Ruim ○	Ruim ○	Normal ○	Bom ○	Muito bom ○

20. O que mais você gostaria de mudar na forma do seu corpo e por quê?

Figura 1. Questionário da aparência da coluna vertebral na língua portuguesa brasileira.

Instruções: *Responda às perguntas preenchendo o círculo correto ou por escrito nas questões. Se você precisar alterar uma resposta, deve apagar completamente a marca incorreta e preencher a marca correta.* Marcar apenas uma resposta para cada pergunta. Por favor, preencher completamente os círculos e não marcar fora dele.

Data de hoje (DD/MM/AA)

☐☐ / ☐☐ / ☐☐

Por favor, olhe com atenção as declarações e ilustrações que descrevem formas da coluna. Preencha o círculo que melhor descreve a condição da sua criança.

1. Curva do corpo (*Marque apenas uma*)

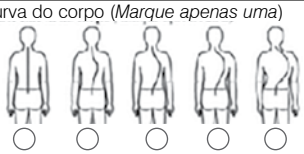

2. Proeminência da costela (Giba) (*Marque apenas uma*)

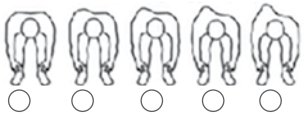

3. Proeminência lombar (Giba) (*Marque apenas uma*)

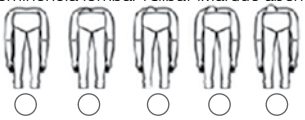

4. Alinhamento cabeça tórax quadril (*Marque apenas uma*)

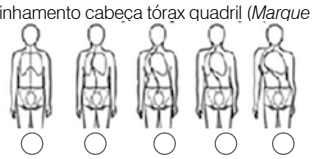

5. Posição da cabeça sobre o quadril (Marque apenas uma)

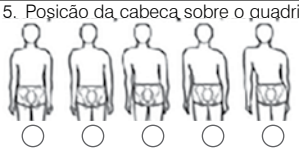

6. Altura dos ombros (Marque apenas uma)



7. Proeminência da coluna (Corcunda) (Marque apenas uma)

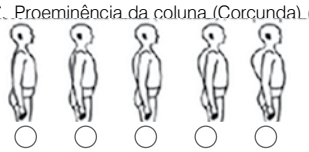

8. Por favor, escolha a categoria que mais lhe incomoda dentre as 5 imagens abaixo

Proeminência da costela	Proeminência lombar	Alinhamento cabeça tórax quadril	Nível dos ombros	Proeminência da coluna

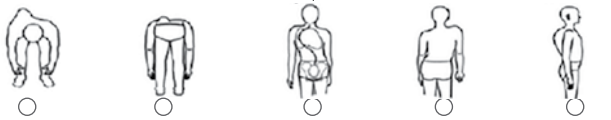

	Não e verdade	Pouca verdade	Razoável verdade	Verdade	Muito verdade
09. Eu quero que minha criança seja mais reta	○	○	○	○	○
10. Eu quero me ver minha criança melhor nas roupas	○	○	○	○	○
11. Eu quero que minha criança tenha quadris mais alinhados	○	○	○	○	○
12. Eu quero que minha criança tenha uma cintura mais modelada	○	○	○	○	○
13. Eu quero que minha criança tenha pernas com o mesmo comprimento	○	○	○	○	○
14. Eu quero que minha criança tenha seios iguais.	○	○	○	○	○
15. Eu quero que minha criança tenha o tórax mais alinhado.	○	○	○	○	○
16. Eu quero que minha criança tenha ombro mais alinhado.	○	○	○	○	○
17. Eu sou consciente da aparência da cicatriz da minha cirurgia da coluna da minha criança *(Responda apenas se você foi operado da coluna)*	○	○	○	○	○
18. Minha criança é consciente sobre a sua cicatriz da cirurgia na coluna *(Responda apenas se você foi operado da coluna)*	○	○	○	○	○
19. Das questoes 9 a 17, qual é a mais importante para você?		☐☐ Número da questão			
20. Como você classificaria a aparencia da sua criança	Muito Ruim ○	Ruim ○	Normal ○	Bom ○	Muito bom ○
21. O que mais você gostaria de mudar na forma do seu corpo da sua criança e por quê?					

Figura 2. Questionário da Aparência da Coluna Vertebral na Língua Portuguesa Brasileira.

RESULTADOS

Foram abordados ao todo, 22 pacientes para o preenchimento do questionário. Desses, um paciente se recusou a preencher com a alegação de que sua aparência a incomodava tanto que não gostaria de fazê-lo, e outro não preencheu completamente o questionário. Esses dois pacientes foram excluídos do trabalho, restando 20 pacientes no presente estudo.

Foram 18 pacientes femininos (90%) e dois masculinos (10%). A média de idade da amostra foi de 14,8 (±2,5) anos. Desses pacientes, quatro (20%) eram pacientes já operados de EI. A média de tempo para preenchimento foi de 6 min e 28 segs. e 7 min e 44 segs. para os pacientes e parentes, respectivamente.

A medição da confiabilidade, através do alfa-Cronbach, foi feita a partir das respostas dos pacientes e seus parentes, chegando aos valores de 0,79 e 0,75, respectivamente.

DISCUSSÃO

Ferramentas para a avaliação dos pacientes com EI são muito importantes, visto que esses pacientes têm suas vidas afetadas de diferentes formas e em graus variados. Conhecer

suas dúvidas e preocupações quanto ao tratamento se torna importante para que o paciente fique mais esclarecido e se sinta mais seguro e confiante.[8]

A aparência vinha sendo medida de forma subjetiva com questionários, medições e percepção do próprio médico, até que Walter Reed (WR) lança um novo questionário que avalia a percepção dos pacientes de forma direta, com figuras que simulam a aparência das pacientes de forma gradual e escalonada.[4] Sanders et al.,[5] então, tomando como referência as figuras de WR, construiu o SAQ, que buscava avaliar a percepção do paciente e seus desejos quanto a sua aparência. Após alguns trabalhos, o SAQ se mostrou uma ferramenta estatisticamente válida para medição da percepção da aparência desses pacientes.[5,6]

Esse trabalho tem como principal objetivo validar esta importante ferramenta para a avaliação dos pacientes com EI para o português brasileiro. Com ele se completa a última etapa do protocolo da *American Association of Surgery*[7] para tradução e adaptação cultural de questionários, que é expor o questionário ao público alvo para avaliar se há dificuldades na sua compreensão e execução e corrigi-los.

A presente análise mostra que o questionário é uma ferramenta confiável ao demonstrar valores de 0,79 para os pacientes e de 0,75 para os parentes quando analisado o valor do alfa de Cronbach. Esses valores se mostram coerentes com os encontrados na literatura.[5,6,9] Não foram feitas análises da validação e da consistência interna dos domínios do questionário em separado, nem diferenciação entre os pacientes em pré ou pós-operatório, ou outras correlações clínicas e radiológicas por possuirmos uma amostra pequena de pacientes e por não fazer parte desta fase de pré-teste do questionário.

Quanto ao tempo gasto para o preenchimento do questionário, de 06 min 28 seg e 07 min 44 seg, por pacientes e parentes, se mostrou perfeitamente aceitável, podendo o questionário ser facilmente preenchido durante a estadia do paciente na sala de espera pelo atendimento médico.

Quando questionados pelas dificuldades e sugestões para melhoria, a grande maioria relatou que completou o questionário sem dificuldades e as observações mais pertinentes foram quanto à formatação e não ao conteúdo do questionário.

CONCLUSÃO

A versão em português brasileiro do Questionário da Aparência da Coluna Vertebral apresentado neste trabalho, se mostra como um instrumento válido para os seus fins na sua fase de pré-teste. Fazem-se necessários novos trabalhos com uma amostra maior de pacientes para uma validação clínica e estatística melhor do referido questionário.

Todos os autores declaram não haver nenhum potencial conflito de interesses referente a este artigo.

CONTRIBUIÇÕES DOS AUTORES: Cada autor contribuiu individual e significativamente para o desenvolvimento do manuscrito. TAMR, AFFP e MACF cederam seus ambulatórios e auxiliaram na coleta dos dados e entrevistas dos pacientes. TAMR, RCM e LTBC auxiliaram no desenvolvimento de conteúdo do trabalho e na confecção do manuscrito.

REFERÊNCIAS

1. Pineda S, Bago J, Gilperez C, Climent JM. Validity of the Walter Reed Visual Assessment Scale to measure subjective perception of spine deformity in patients with idiopathic scoliosis. Scoliosis. 2006;1:18.
2. Newton PO, O'Brien MF, Schufflebarger HL, Betz RR, Dickson RA, Harms J, editors. Idiopathic scoliosis: the Harms study group treatment guide. New York : Thieme; 2010.
3. Bridwell KH, Shufflebarger HL, Lenke LG, Lowe TG, Betz RR, Bassett GS. Parents' and patients' preferences and concerns in idiopathic adolescent scoliosis: a cross-sectional preoperative analysis. Spine (Phila Pa 1976). 2000;25(18):2392-9
4. Sanders JO, Polly DW Jr, Cats-Baril W, Jones J, Lenke LG, O'Brien MF, et al. Analysis of patient and parent assessment of deformity in idiopathic scoliosis using the Walter Reed Visual Assessment Scale. Spine (Phila Pa 1976). 2003;28(18):2158-63.
5. Sanders JO, Harrast JJ, Kuklo TR, Polly DW, Bridwell KH, Diab M, et al. The Spinal Appearance Questionnaire: results of reliability, validity, and responsiveness testing in patients with idiopathic scoliosis. Spine (Phila Pa 1976). 2007;32(24):2719-22.
6. Carreon LY, Sanders JO, Polly DW, Sucato DJ, Parent S, Roy-Beaudry M, Spinal appearance questionnaire: factor analysis, scoring, reliability, and validity testing. Spine (Phila Pa 1976). 2011;36(18):E1240-4.
7. Beaton DE, Bombardier C, Guillemin F, Ferraz MB. Guidelines for the process of cross-cultural adaptation of self-report measures. Spine (Phila Pa 1976). 2000;25(24):3186-91.
8. Bridwell KH, Shufflebarger HL, Lenke LG, Lowe TG, Betz RR, Bassett GS. Parents' and patients' preferences and concerns in idiopathic adolescente scoliosis: a cross-sectional preoperative analysis. Spine (Phila Pa 1976). 2000;25(18):2392-9.
9. Roy-Beaudry M, Beauséjour M, Joncas J, Forcier M, Bekhiche S, Labelle H, et al. Validation and clinical relevance of a French-Canadian version of the spinal appearance questionnaire in adolescent patients. Spine (Phila Pa 1976). 2011;36(9):746-51.

AVALIAÇÃO DE FATORES PROGNÓSTICOS NA QUALIDADE DE VIDA DE PACIENTES COM ESCOLIOSE IDIOPÁTICA DO ADOLESCENTE SUBMETIDOS À ARTRODESE DA COLUNA POR VIA POSTERIOR

EVALUATION OF PROGNOSTIC FACTORS IN QUALITY OF LIFE OF PATIENTS WITH ADOLESCENT IDIOPATHIC SCOLIOSIS UNDERGOING SPINAL FUSION BY THE POSTERIOR APPROACH

EVALUACIÓN DE FACTORES PRONÓSTICOS EN LA CALIDAD DE VIDA DE LOS PACIENTES CON ESCOLIOSIS IDIOPÁTICA DEL ADOLESCENTE SOMETIDOS A LA ARTRODESIS ESPINAL POR VÍA POSTERIOR

Felipe de Moraes Pomar[1], Daphine de Carvalho Sousa[1], Alberto Ofenhejm Gotfryd[1], Nicola Jorge Carneiro[1]

1. Santa Casa de Misericórdia de Santos, Departamento de Ortopedia e Traumatologia, Grupo de Coluna Vertebral, Santos, SP, Brasil.

RESUMO

Objetivo: Avaliar os fatores prognósticos do tratamento de pacientes diagnosticados com escoliose idiopática do adolescente submetidos à artrodese da coluna por via posterior. Métodos: Participaram do estudo 48 pacientes portadores de escoliose idiopática do adolescente (43 do sexo feminino e 5 do sexo masculino), submetidos à artrodese da coluna por via posterior, com média de idade de 12 anos ao diagnóstico e com sinal clínico de Risser entre 3 e 4 no momento da cirurgia. Foram realizadas medições clínicas e radiográficas, aplicou-se o questionário SRS-30 e análise de dados de prontuário dos pacientes em dois momentos: durante pré-operatório e ao final de 2 anos de seguimento. Resultados: Todas as medidas de satisfação apresentaram alteração estatisticamente significativa após o procedimento ($p < 0,05$), com relação às características radiográficas, com exceção da translação vertebral apical lombar ($p = 0,540$) e Cobb L1-L5 ($p = 0,225$). Conclusão: De maneira geral, pacientes submetidos ao tratamento cirúrgico revelam-se mais satisfeitos com sua aparência com relação aos tratados de maneira conservadora.

Descriptores: Escoliose; Artrodese; Qualidade de vida.

ABSTRACT

Objective: To evaluate the prognostic factors in the treatment of patients diagnosed with adolescent idiopathic scoliosis undergoing spinal fusion by the posterior approach. Methods: The study included 48 patients with idiopathic adolescent scoliosis (43 females and 5 males) who underwent spinal fusion by the posterior approach, with an average age at diagnosis of 12 years, and clinical signs of Risser between 3 and 4 at the time of surgery. Clinical and radiographic measurements were performed, the participants answered the SRS-30 questionnaire, and the analysis of the medical record data was performed in two occasions during the preoperative period and at the end of two years of follow-up. Results: All satisfaction measures showed statistically significant change after the procedure ($p<0.05$) with respect to the radiographic characteristics, except for the lumbar apical vertebral translation ($p=0.540$) and Cobb L1-L5 ($p=0.225$). Conclusion: In general, it was found that patients who received surgical treatment were more satisfied with their appearance than those who underwent conservative treatment.

Descritores: Scoliosis; Arthrodesis; Quality of life.

RESUMEN

Objetivo: Evaluar los factores pronósticos en el tratamiento de pacientes con diagnóstico de escoliosis idiopática del adolescente sometidos a fusión espinal por vía posterior. Métodos: El estudio incluyó 48 pacientes con escoliosis idiopática del adolescente (43 mujeres y 5 hombres) que se sometieron a la fusión por vía posterior, con una edad media de 12 años al momento del diagnóstico y con signos de Risser entre 3 y 4 en momento de la cirugía. Se realizaron mediciones clínicas y radiológicas, se aplicó el cuestionario SRS-30 y los datos del registro médico de los pacientes fueron analizados en dos ocasiones, durante el período preoperatorio y al cabo de dos años de seguimiento. Resultados: Todas las medidas de satisfacción mostraron cambios estadísticamente significativos después del procedimiento ($p <0,05$), con respecto a las características radiográficas, a excepción de la traslación vertebral apical lumbar ($p = 0,540$) y Cobb L1-L5 ($p = 0,225$). Conclusión: En general, los pacientes sometidos a tratamiento quirúrgico se muestran más satisfechos con su aspecto comparado con el tratamiento conservador.

Descriptores: Escoliosis; Artrodesis; Calidad de vida.

INTRODUÇÃO

A escoliose idiopática do adolescente (EIA) é um distúrbio músculo-esquelético de etiologia desconhecida, considerado a causa mais comum de desvios da coluna, sendo responsável por aproximadamente 80% de todas as deformidades vertebrais.[1] O diagnóstico é realizado em indivíduos de 11 a 18 anos de idade com deformidade superior a 10° no plano coronal, observada em incidência póstero-anterior da radiografia, após a exclusão de outras possibilidades diagnósticas que apresentam as mesmas características, como, por exemplo: alterações neuromusculares,

Trabalho desenvolvido na Santa Casa de Misericórdia de Santos, Departamento de Ortopedia e Traumatologia, Grupo de Coluna Vertebral, Santos, SP, Brasil.
Correspondencia: Rua Olyntho Rodrigues Dantas, 343, 1° andar, Encruzilhada, Santos, SP, Brasil. 11050-220. f.pomar@hotmail.com

http://dx.doi.org/10.1590/S1808-185120161503160596 Recebido em 02/03/2015, aceito em 20/04/2016.

congênitas, inflamatórias, funcionais ou processos tumorais.[1,2] Assim, quando não tratada, pode ocasionar deformidades progressivas, que, por sua vez, acarretam dores crônicas, distúrbios sociais e comprometimentos cardiopulmonares.[3]

A EIA acomete indivíduos do gênero feminino e masculino com proporção de 8:1.[3] As escolioses idiopáticas podem ser classificadas radiograficamente através da determinação do padrão da deformidade (seis tipos), da cifose torácica (três tipos) e do "modificador lombar" (três tipos), resultando em 42 subtipos da doença. As deformidades Lenke tipo I compreendem as curvas torácicas principais estruturadas e são a forma mais comum de apresentação da EIA.[4]

A indicação do tratamento operatório se baseia no grau de angulação das curvas, de modo que a correção cirúrgica deva ser realizada em curvas superiores a 40° em indivíduos esqueleticamente imaturos.[5]

O tratamento é feito pela fusão da coluna nos segmentos considerados como estruturados, ou seja, que possuem pouca flexibilidade observada em radiografias na posição de inclinação lateral. Segundo Lenke et al.,[4] curvas com valores angulares superiores a 25° nas inclinações laterais são estruturadas e, por isso, devem fazer parte da artrodese da coluna. Portanto, o objetivo da cirurgia é o reequilíbrio do tronco, a interrupção da evolução da doença e a melhora estética.

O tratamento cirúrgico pode apresentar respostas variáveis para cada indivíduo. Assim, deve ser levada em consideração a individualização do sujeito, respeitando suas características intrínsecas como fatores psicossociais, étnicos e gênero, além de fatores relacionados ao procedimento cirúrgico realizado.[4]

Dessa forma, tendo em vista a baixa quantidade de estudos sobre fatores preditivos pré-operatórios nos resultados clínicos de pacientes com EIA submetidos a este procedimento cirúrgico, o presente estudo teve como objetivo avaliar os fatores prognósticos na qualidade de vida e na satisfação pessoal de pacientes com escoliose idiopática do adolescente submetidos a artrodese da coluna por via posterior.

MÉTODOS

A amostra foi composta por 48 participantes (43 do gênero feminino e cinco do gênero masculino) diagnosticados com EIA, que foram submetidos a artrodese da coluna por via posterior. Os participantes apresentaram média de idade do diagnóstico de 12 anos e o sinal clínico de Risser entre 3 e 4 no momento da intervenção cirúrgica, respeitando os seguintes critérios de inclusão: paciente diagnosticado com EIA; idade entre 11 e 18 anos; curvas escolióticas entre 45° e 80°; intervenção cirúrgica (artrodese) por via posterior; paciente com acompanhamento médico de no mínimo dois anos. Como critérios de exclusão foram utilizados os seguintes pontos: reoperações pacientes que não realizaram todas as mensurações selecionadas neste estudo.

As curvas escolióticas foram medidas pelo Método de Cobb, usando radiografias panorâmicas da coluna total nas incidências póstero-anterior e perfil. Foi utilizada classificação de Lenke como forma de categorizar os participantes, sendo que 22 sujeitos foram considerados Lenke tipo 1AN e 12 sujeitos como 1BN.

No presente estudo, foram analisados dados dos prontuários dos participantes tanto no pré-operatório como ao longo dos dois anos seguintes de pós-operatório. Foram realizadas medições clínicas e radiográficas e utilizado o Questionário SRS-30 nos mesmos períodos, após o consentimento dos participantes e seus respectivos responsáveis.

Foram utilizados como parâmetros clínicos os seguintes dados: tamanho da giba torácica mensurada em centímetros através da Manobra de Adams; translação do tronco no plano coronal mensurada em centímetros por meio do Teste do Fio de Prumo, conforme preconizado pela Sociedade de Pesquisa em Escoliose;[6] altura dos ombros mensurada com o paciente em posição ortostática, de costas para o examinador, avaliando o alinhamento dos ombros em relação ao membro contralateral e ao plano horizontal; uso prévio de colete ortopédico; doenças associadas; porcentagem de correção; complicações; idade do diagnóstico; gênero.

Como forma de avaliar os desfechos radiográficos, foram utilizados os seguintes parâmetros: sinal de risser; modificador da coluna vertebral lombar conforme descrito por Lenk;[4] mensuração da lordose lombar e da cifose torácica realizada pelo Método de Cobb[6]; porcentagem de correção da curvatura torácica principal X porcentagem de correção da curva toracolombar/lombar avaliada por meio da equação proposta por Suk et al.,[7] sendo a porcentagem de correção calculada pela fórmula:

$$\frac{\text{Cobb pré – operatório} - \text{Cobb pós – operatório} \times 100}{\text{Cobb pré – operatório}}$$

Relação entre a angulação da curva torácica feita pela divisão da medida do ângulo de Cobb torácico e o Cobbtoracolombar/lombar; nível distal da artrodese torácica; translação da vértebra apical torácica (TVAt) (distância em milímetros entre o centro da vértebra apical torácica e a linha vertical entre o centro sacral (LVCS); translação da vértebra apical lombar (TVAl) (distância em milímetros entre o centro da vértebra apical lombar e a linha vertical entre o centro sacral (LVCS); inclinação da vértebra distal instrumentada (IVDI); ângulo clavicular

O questionário SRS-30 foi aplicado no pré-operatório, três, seis, 12, 24 meses após o procedimento cirúrgico como forma de avaliação subjetiva dos participantes.

Foi utilizada análise estatística através dos testes de Wilcoxon pareado, uso de correlações de Spearman, realização de testes *t-Student* e o uso de modelos de regressão linear múltipla,[8] mantendo-se no modelo final apenas as variáveis com significância estatística ($p < 0,05$).

Este trabalho obteve aprovação pelo Comitê de Ética em Pesquisa na instituição em que foi desenvolvido e recebeu aval após aprovação sob o número do parecer 958.215.

RESULTADOS

Todas as medidas de satisfação apresentaram alteração estatisticamente significativa após o procedimento ($p < 0,05$) e, com exceção da translação vertebral apical lombar ($p = 0,540$) e o Cobb L1-L5 ($p = 0,225$), todas as características radiográficas apresentaram alteração estatisticamente significativas com o procedimento ($p < 0,05$).

Foi observada baixa correlação entre medidas radiográficas e clínicas com os domínios de satisfação na situação pré-operatória. O domínio de satisfação apresentou maior correlação com a escala de RISSER ($r = 0,478$ e $p = 0,001$), demonstrando valores estatisticamente significativos, contudo com valores abaixo de 0,5, demonstrando a maior correlação observada. Apenas o número de níveis apresentou correlação direta com a alteração percentual na satisfação ($r = 0,352$ e $p = 0,021$), ou seja, quanto maior o número de níveis, maior foi a alteração percentual na satisfação.

Pacientes que apresentaram complicação tiveram menor alteração percentual na escala de satisfação ($p = 0,050$). Conjuntamente, o teste do fio de prumo e o número de níveis influenciaram a alteração percentual da satisfação, sendo que o aumento de uma unidade no prumo acarretou redução de 6,77% na alteração da satisfação e a cada aumento de um nível, houve aumento de 10,46% na alteração da satisfação. Ambas as características explicaram 22,8% ($R^2 = 0,228$) da variabilidade da alteração percentual na satisfação.

As características pessoais e clínicas estão apresentadas na Tabela 1.

As medidas de satisfação podem ser observadas na Tabela 2, na qual se observam valores estatisticamente significativos após o procedimento ($p < 0,05$), com exceção apenas da translação vertebral apical lombar ($p = 0,540$) e o Cobb L1-L5 ($p = 0,225$).

Como apresentado na Tabela 3, houveram poucas medidas radiográficas e clínicas pré-operatórias com correlação entre os domínios de satisfação pré-operatório. A maior correlação observada foi entre o domínio de satisfação e a escala Risser($r = 0,478$ e $p = 0,001$).

Os dados apresentados na Tabela 4 demonstram que quanto maior o número de níveis, maior a alteração percentual na satisfação ($r = 0,352$ e $p = 0,021$).

Tendo como base a Tabela 5, podemos observar que pacientes que apresentaram complicações tiveram menor alteração percentual na escala de satisfação ($p = 0,050$).

Tabela 1. Descrição das características pessoais e clínicas pré-operatórias dos pacientes.

Variável	Descrição (N = 48)
Sexo, n (%)	
Masculino	5 (10,4)
Feminino	43 (89,6)
Idade no diagnóstico (anos)	
Média (DP)	11,98 (1,19)
Mediana (mín.; máx.)	12 (10; 15)
Tempo de internação (dias)*	
Média (DP)	5,7 (1,72)
Mediana (mín.; máx.)	5 (4; 12)
Idade da menarca (anos)*	
Média (DP)	16,78 (16,04)
Mediana (mín.; máx.)	12 (0; 60)
RISSER*	
Média (DP)	3,51 (1,08)
mediana (mín.; máx.)	4 (0; 5)
Inclinação lateral torácica proximal	
média (DP)	13,75 (8,14)
mediana (mín.; máx.)	13,5 (-6; 34)
Inclinação lateral torácica principal	
média (DP)	33,1 (19,55)
mediana (mín.; máx.)	30 (6; 135)
Inclinação lateral toraco-lombar	
média (DP)	3,87 (14,27)
mediana (mín.; máx.)	3,5 (-29; 62)
Cobb T10-L2*	
média (DP)	9,4 (7,45)
mediana (mín.; máx.)	10 (-15; 31)
KING*	
média (DP)	2,7 (0,59)
mediana (mín.; máx.)	3 (1; 4)
Tempo de cirurgia (minutos)	
média (DP)	265,73 (65,63)
mediana (mín.; máx.)	240 (180; 480)
Volume de sangramento	
média (DP)	685 (219,85)
mediana (mín.; máx.)	600 (400; 1500)
Concentrados de hemáceas	
média (DP)	1,98 (1,04)
mediana (mín.; máx.)	2 (0; 4)
Número de níveis*	
média (DP)	8,47 (1,12)
mediana (mín.; máx.)	8 (6; 12)
Número de parafusos*	
média (DP)	11,61 (1,85)
mediana (mín.; máx.)	10,5 (10; 16)

Variável	Descrição (N = 48)
Densidade*	
média (DP)	0,69 (0,11)
mediana (mín.; máx.)	0,71 (0,5; 0,93)
Peso (Kg)*	
média (DP)	47,3 (6,78)
mediana (mín.; máx.)	48,5 (35; 57)
Altura (m)*	
média (DP)	1,58 (0,09)
mediana (mín.; máx.)	1,59 (1,5; 1,7)
IMC (Kg/m2)*	
média (DP)	19,15 (3,43)
mediana (mín.; máx.)	19,18 (13,67; 24,26)
Colete, n (%)*	
Não	30 (63,8)
Sim	17 (36,2)
Doenças associadas, n (%)*	
Não	40 (85,1)
Sim	7 (14,9)
LENKE, n (%)*	
1A-	4 (8,7)
1AN	22 (47,8)
1B-	2 (4,3)
1B+	1 (2,2)
1BN	12 (26,1)
1CN	2 (4,3)
2CN	1 (2,2)
4C+	1 (2,2)
6CN	1 (2,2)
Complicações, n (%)	
Não	43 (89,6)
Sim	5 (10,4)
Nível artrodese, n (%)*	
T3-L1	1 (2,3)
T3-L4	1 (2,3)
T4-L1	13 (29,5)
T4-L4	3 (6,8)
T4-T11	1 (2,3)
T4-T12	5 (11,4)
T4L1	1 (2,3)
T5-L1	12 (27,3)
T5-L4	1 (2,3)
T5-T12	2 (4,5)
T6-L1	2 (4,5)
T6-L3	1 (2,3)
T6-T12	1 (2,3)

Média (DP) – Média e desvio padrão. (%) - Porcentagem. Mediana (mín.; máx.) – Mediana, mínimo e máximo. Peso (Kg) – peso e quilograma. Altura (m) – altura e metro. IMC (kg/m²) – índice de massa corporal e quilograma por metro quadrado. N – número.

Considerando a Tabela 6, foi observado que o prumo e o número de níveis influenciaram na alteração percentual da satisfação, sendo que o aumento de uma unidade no prumo acarretou redução de 6,77% na alteração da satisfação e a cada aumento de um nível houve aumento de 10,46% na alteração da satisfação. Ambas as características juntas explicaram 22,8% ($R^2 = 0,228$) da variabilidade da alteração percentual na satisfação.

DISCUSSÃO

A EIA pode apresentar desde formas mais brandas, gerando algum grau de desalinhamento no tronco, até deformidades graves, cursando com comprometimento pulmonar e cardíaco. O impacto da escoliose na qualidade de vida dos adolescentes é variável. No entanto, queixas estéticas e alterações psicológicas e comportamentais podem ser encontradas em todos os portadores da EIA.[6]

Um estudo retrospectivo[2], comparou 1.853 crianças com EIA, pertencentes a 6 diferentes grupos étnicos nos EUA. Por meio da análise, autor e colaboradores concluíram que culturas e etnias influenciam nos resultados pré e pós-operatórios e que suas variações devem ser levadas em consideração no aconselhamento dos pacientes e na investigação das características da EIA.

No presente estudo, foram avaliadas medidas radiográficas, mensuração dos níveis de satisfação avaliadas por cinco domínios

Tabela 2. Descrição das medidas de satisfação e radiográficas pré e pós-operatório.

Variável	Pré	Pós (2 anos)	p
Giba pré (cm)			<0,001
Média (dp)	2,19 (0,94)	0,89 (0,81)	
Mediana (mín.; Máx.)	2 (0; 4)	0,5 (0; 3)	
Prumo pré			<0,001
Média (dp)	1,24 (1,24)	0,28 (0,63)	
Mediana (mín.; Máx.)	1 (0; 5)	0 (0; 3)	
Função			<0,001
Média (dp)	18,71 (3,91)	25,63 (4,11)	
Mediana (mín.; Máx.)	19,5 (10; 23)	26 (14; 35)	
Dor			<0,001
Média (dp)	21,02 (3,22)	25,63 (3,39)	
Mediana (mín.; Máx.)	21,5 (13; 25)	26 (16; 30)	
Aparência			<0,001
Média (dp)	17,44 (4,24)	36,5 (4,85)	
Mediana (mín.; Máx.)	17,5 (8; 28)	36,5 (24; 45)	
Saúde mental			0,002
Média (dp)	17,23 (3,05)	19,29 (3,45)	
Mediana (mín.; Máx.)	17 (11; 23)	19 (13; 25)	
Satisfação			<0,001
Média (dp)	6,81 (2,18)	13,42 (1,91)	
Mediana (mín.; Máx.)	6 (2; 10)	14 (8; 15)	
Total srs-30			<0,001
Média (dp)	81,21 (11,56)	120,46 (11,53)	
Mediana (mín.; Máx.)	80 (60; 107)	120 (94; 147)	
Cobb ap curva torácica proximal			<0,001
Média (dp)	25,54 (8,66)	13,96 (9)	
Mediana (mín.; Máx.)	25,5 (12; 56)	11,5 (2; 40)	
Cobb ap curva torácica principal			<0,001
Média (dp)	60,71 (15,51)	21,6 (16,42)	
Mediana (mín.; Máx.)	58 (44; 140)	20 (4; 113)	
Cobb ap curva toracolombar/lombar			<0,001
Média (dp)	35,94 (10,28)	15,6 (9,36)	
Mediana (mín.; Máx.)	37 (17; 62)	15 (0; 35)	
Translação verteb. Apical torácica			<0,001
Média (dp)	50,79 (22,26)	15,53 (18,77)	
Mediana (mín.; Máx.)	50 (12; 145)	11 (-4; 120)	
Translação verteb. Apical lombar			0,540
Média (dp)	15,72 (15,87)	15,04 (13,53)	
Mediana (mín.; Máx.)	13 (-5; 84)	12 (0; 50)	
Incl. Vert. Distal instrumentada			<0,001
Média (dp)	24,74 (6,84)	7,09 (5,9)	
Mediana (mín.; Máx.)	24,5 (11; 45)	6 (0; 32)	
Ângulo clavicular			<0,001
Média (dp)	5,04 (4,5)	1,62 (2,5)	
Mediana (mín.; Máx.)	4 (0; 28)	2 (-4; 9)	
Cobb t5-t12			0,011
Média (dp)	23,77 (16,14)	28,4 (11,94)	
Mediana (mín.; Máx.)	20 (0; 100)	28 (8; 82)	
Cobb l1-l5			0,225
Média (dp)	44,4 (9,97)	42,96 (11,49)	
Mediana (mín.; Máx.)	45 (17; 62)	43 (24; 71)	

Média (DP) – Média e desvio padrão. % - Porcentagem. Mediana (mín.; máx.) – Mediana, mínimo e máximo. Cm – centímetro. Pré – pré-operatória. AP – ântero-posterior. VERTEB – vertebral. Incl – inclinação.

(função, dor, aparência, saúde mental e satisfação com o procedimento), bem como a soma de todos os critérios do Questionário SRS-30 (valor total). Observou-se que todas as medidas apresentaram alteração estatisticamente significativa após o procedimento (p<0,05). Além disso, praticamente todas as características radiográficas apresentaram alteração estatisticamente significativa com o procedimento (p < 0,05), com exceção apenas da translação vertebral apical lombar (p = 0,540) e do ângulo de Cobb L1-L5 (p = 0,225). O fato de ambas as medições radiográficas lombares não terem sofrido alteração estatisticamente significativa pode ser explicado pelo cenário em que a grande maioria das curvas do estudo eram Lenke tipo 1, caracterizadas por uma curva torácica principal.

Tabela 3. Resultados das correlações entre medidas de satisfação e os graus de deformidade radiográficas pré-operatórios.

Correlação		Função	Dor	Aparência	Saúde Mental	Satisfação	Total SRS-30
RISSER	r	0,048	-0,064	0,035	0,032	0,478	0,116
	p	0,751	0,671	0,816	0,833	0,001	0,436
Inclinação lateral torácica proximal	r	-0,018	-0,093	0,033	0,042	-0,005	-0,007
	p	0,901	0,528	0,823	0,777	0,973	0,962
Inclinação lateral torácica principal	r	-0,058	-0,134	-0,099	-0,050	0,188	-0,075
	p	0,697	0,362	0,502	0,737	0,201	0,612
Inclinação lateral toraco-lombar	r	0,028	-0,035	0,024	0,006	0,044	0,025
	p	0,850	0,812	0,870	0,968	0,767	0,868
Cobb T10-L2	r	-0,205	-0,243	-0,181	-0,211	-0,066	-0,255
	p	0,167	0,100	0,224	0,155	0,660	0,083
KING	r	0,216	0,114	-0,062	0,110	-0,028	0,113
	p	0,150	0,449	0,682	0,467	0,853	0,453
GIBA Pré (cm)	r	-0,195	-0,222	0,061	0,089	0,139	-0,041
	p	0,185	0,129	0,681	0,548	0,346	0,782
PRUMO Pré	r	0,313	0,376	0,260	0,215	-0,181	0,322
	p	0,030	0,008	0,074	0,142	0,219	0,026
Cobb AP curva torácica proximal	r	-0,022	-0,165	-0,279	-0,177	0,037	-0,170
	p	0,884	0,262	0,055	0,228	0,804	0,247
Cobb AP curva torácica principal	r	-0,179	-0,190	-0,178	-0,007	0,264	-0,130
	p	0,222	0,197	0,227	0,965	0,069	0,379
Cobb AP curva toracolombar/ lombar	r	-0,140	-0,206	0,119	-0,091	-0,080	-0,106
	p	0,344	0,161	0,420	0,539	0,587	0,473
Translação verteb. Apical torácica	r	-0,069	0,085	-0,085	0,106	0,355	0,053
	p	0,643	0,565	0,567	0,475	0,013	0,721
Translação verteb. Apical lombar	r	-0,070	-0,163	0,034	-0,094	0,059	-0,028
	p	0,643	0,272	0,821	0,530	0,691	0,850
Incl. Vert. Distal instrumentada	r	-0,016	-0,197	0,072	0,031	0,115	0,000
	p	0,918	0,190	0,635	0,835	0,447	0,999
Ângulo clavicular	r	-0,254	-0,126	-0,033	0,128	0,265	-0,078
	p	0,082	0,393	0,825	0,386	0,069	0,596
Cobb T5-T12	r	-0,240	-0,136	-0,236	0,001	0,182	-0,160
	p	0,100	0,355	0,106	0,992	0,216	0,277
Cobb L1-L5	r	-0,052	0,047	-0,024	-0,089	0,202	0,022
	p	0,726	0,749	0,873	0,547	0,169	0,880

Pré (cm) – pré-operatório e centímetro. AP – ântero-posterior. VERTEBR – vertebral. INCL VERT – inclinação vertebral.

Tabela 4. Resultados das correlações entre as alteração no questionário de satisfação (2 anos - pré) com as medidas radiográficas e clínicas pré-operatórias.

Variável	Correlação	N	p
Idade no diagnóstico (anos)	0,016	48	0,916
Tempo de internação (dias)	0,227	47	0,126
RISSER	-0,179	47	0,228
Inclinação lateral torácica proximal	-0,119	48	0,419
Inclinação lateral torácica principal	0,003	48	0,984
Inclinação lateral toraco-lombar	-0,094	48	0,525
Cobb T10-L2	0,078	47	0,601
KING	-0,030	46	0,843
GIBA Pré (cm)	-0,061	48	0,681
PRUMO Pré	-0,200	48	0,173
Tempo de cirurgia (minutos)	0,083	48	0,574
Volume de sangramento	0,147	48	0,320
Concentrados de hemáceas	0,090	48	0,542
Número de níveis	0,352	43	0,021
Número de parafusos	0,141	44	0,361
Densidade	-0,129	39	0,433
Peso (Kg)	0,213	10	0,555
Altura (m)	0,195	10	0,590
IMC (Kg/m2)	0,127	10	0,726
Cobb AP curva torácica proximal	0,065	48	0,661
Cobb AP curva torácica principal	0,023	48	0,875
Cobb AP curva toracolombar/lombar	-0,005	48	0,974
Translação verteb. Apical torácica	-0,066	48	0,654
Translação verteb. Apical lombar	-0,134	47	0,369
Incl. Vert. Distal instrumentada	0,013	46	0,933
Ângulo clavicular	0,117	48	0,430
Cobb T5-T12	0,069	48	0,639
Cobb L1-L5	-0,045	48	0,759

Pré (cm) – pré-operatório e centímetro. Peso (Kg) – peso e quilograma. Altura (m) – altura e metros. AP – ântero-posterior. VERTEB – vertebral. INCL VERT – inclinação vertical.

Na análise da satisfação pessoal, segundo características qualitativas pessoais e clínicas pré-operatórias, foram comparadas as seguintes variáveis: gênero, uso prévio de colete, presença de doenças associadas e complicações. Todas as variáveis revelaram aumento percentual significativo na escala de satisfação, no entanto, pacientes que apresentaram complicações tiveram menor alteração percentual na escala. As complicações foram paralisia de plexo braquial, crise convulsiva, edema agudo de pulmão, seroma superficial não drenado e dor na área doadora de enxerto ósseo.

A avaliação do uso prévio de colete ortopédiconos resultados pós-operatórios, não influenciou na satisfação o com procedimento, já que ambos os grupos tiveram altas taxas de alterações percentual na escala de satisfação. Com o mesmo objetivo, Lenke et al.[4] compararam resultados dos questionários SRS-30 e SAQ, aplicados em pacientes que fizeram ou não uso de colete ortopédico (281 e 328, respectivamente) no pré-operatório. O estudo observou que pacientes que fizeram uso prévio de colete, além de maior preocupação com a aparência da coluna, tiveram mais dor, menor nível de atividade, menor satisfação e menor pontuação total no SRS-30 com dois anos de pós-operatório, em relação aos que não utilizaram colete, sugerindo impacto negativo do uso deste equipamento durante a fase pré-operatório na satisfação pessoal ao final do tratamento.

Tabela 5. Descrição da alteração percentual na satisfação, segundo características qualitativas pessoais e clínicas pré-operatórias e resultado dos testes comparativos.

Variável	Média	DP	Mediana	Mínimo	Máximo	N	p
Sexo							0,770
Masculino	54,72	43,10	32,29	24,21	126,15	5	
Feminino	50,96	24,95	46,75	-6,93	122,95	43	
Colete							0,852
Não	51,15	29,02	41,86	-6,93	126,15	30	
Sim	49,62	22,26	48,05	17,76	91,43	17	
Doenças associadas							0,095
Não	47,90	24,58	41,86	-6,93	122,95	40	
Sim	66,03	33,77	71,43	24,21	126,15	7	
Complicações							0,050
Não	52,69	27,83	47,56	-6,93	126,15	43	
Sim	39,80	9,57	38,10	27,38	54,02	5	

DP – desvio padrão.

Tabela 6. Identificação das características pré-operatórias que influenciaram na alteração percentual da satisfação.

Fator	Coeficiente	Erro Padrão	Valor t	p	R2
Constante	-28,77	27,51	-1,05	0,302	0,228
PRUMO Pré	-6,77	2,99	-2,27	0,029	
Número de níveis	10,46	3,33	3,14	0,003	

PRUMO Pré – prumo e pré-operatório.

De maneira geral, pacientes submetidos ao tratamento cirúrgico revelaram-se mais satisfeitos com sua aparência em relação aos tratados conservadoramente. No entanto, alguns autores advogam que os benefícios do procedimento cirúrgico podem ser mínimos quando avaliada a satisfação pessoal no pós-operatório. Em contraponto à superindicação cirúrgica, Herkowitz et al.[2], aponta que após realizarem seguimento de dois anos em 745 pacientes com EIA submetidos a artrodese, observaram que a correção cirúrgica de escoliose na população adolescente pode ter impacto limitado na auto-imagem, saúde mental e satisfação, quando comparada ao maior papel que fatores psicológicos, sócio-culturais e biopsicológicos desempenham. Por meio da aplicação do questionário SRS-24, foi feita a comparação entre três grupos de pacientes portadores de EIA (pré-operatório, dois anos de pós-operatório e não-operados) e observaram que a fusão espinhal tem efeito negativo isolado na qualidade de vida (pontuação total), principalmente devido à diminuição na pontuação do domínio atividade, e que o efeito positivo global da cirurgia depende do efeito individual da fusão espinhal e redução da deformidade.[7]

A análise de dados dos diversos questionários aplicados na EIA indica a presença de limitações que restringem os resultados do estudo, à medida que existe pouca flexibilidade de resposta em alguns domínios. Apesar de haver mudanças estatisticamente significativas em todos os domínios do SRS na comparação entre valores de pré-operatório e dois anos de pós-operatório, existem poucas a moderadas associações entre as mudanças de qualquer domínio e a satisfação com o tratamento.[3] O autor sugere que isso pode ser atribuído ao "efeito teto" no domínio satisfação, à baixa responsividade do SRS-22 para medir mudanças clínicas relevantes na atividade, dor e saúde mental ou à verdadeira falta de mudança dois anos após a correção da escoliose na população adolescente.[3]

CONCLUSÃO

O estudo permitiu identificar fatores prognósticos que influenciam no desfecho da satisfação pessoal e qualidade de vida de

pacientes submetidos a artrodese da coluna por via posterior. Os fatores que revelaram maior influência nos resultados foram Risser pré-operatório, número de níveis vertebrais artrodesados e presença de complicações.

De maneira geral, pacientes submetidos ao tratamento cirúrgico revelaram-se mais satisfeitos com sua aparência em relação aos tratados conservadoramente. Portanto, quando indicada a correção cirúrgica no tratamento da EIA, a artrodese da coluna por via posterior é opção segura e apresenta ótimos resultados clínicos a curto e médio prazo (até 2 anos de pós- operatório).

Todos os autores declaram não haver nenhum potencial conflito de interesses referente a este artigo.

CONTRIBUIÇÕES DOS AUTORES: Cada autor contribuiu individual e significativamente para o desenvolvimento do manuscrito. FMP e DCS foram os principais contribuintes na redação do manuscrito. AOG, NJC e FMP realizaram a cirurgia, acompanharam os pacientes e reuniram dados clínicos. FMP e DCS avaliaram os dados da análise estatística, realizaram a pesquisa bibliográfica, a revisão do manuscrito e contribuíram com o conceito intelectual do estudo.

REFERÊNCIAS

1. National Institute of Arthritis and Musculoskeletal and Skin Diseases (NHI). Questions and answers about Raynaud's Phenomenon. Disponível em: http://www.niams.nih.gov/health_info/Raynauds_Phenomenon/default.asp
2. Herkowitz HN, Garfin SR, Eismont FJ, Bell GR, Balderston RA. Rothman- simeone the spine: expert consult Philadelphia: Elsevier; 2011.
3. Bunnell WP. The natural history of idiopathic scoliosis before skeletal maturity. Spine (Phila Pa 1976). 1986;11(8):773-6.
4. Lenke LG, Betz RR, Harms J, Bridwell KH, Clements DH, Lowe TG, et al. Adolescent idiopathic scoliosis: a new classification to determine extent of spinal arthrodesis. J Bone Joint Surg Am. 2001;83-A(8):1169-81.
5. Bradford DS, Lonstein J, Moe J, Ogivie J, Winter R. Escoliose e outras deformidades da coluna: o livro de Moe. São Paulo: Santos;1994.
6. Cobb J. Outline for the study of scoliosis. Instr Course Lect. 1948;5:261-75.
7. Suk SI, Lee CK, Kim WJ, Chung YJ, Park YB. Segmental pedicle screw fixation in the treatment of thoracic idiopathic scoliosis. Spine (Phila Pa 1976). 1995;20(12):1399-405.
8. Neter J, Kutner MH, Nachtsheim CJ, Wasserman W. Applied linear statistical models Chicago: Irwin; 1996.

AVALIAÇÃO DOS RESULTADOS DA UTILIZAÇÃO DO VEPTR EM PACIENTES PORTADORES DE ESCOLIOSE

EVALUATION OF THE RESULTS OF THE USE OF VEPTR IN PATIENTS WITH SCOLIOSIS

EVALUACIÓN DE LOS RESULTADOS DEL USO DE VEPTR EN PACIENTES CON ESCOLIOSIS

João Paulo Silva Araújo[1], Marcos André Costa Ferreira[1], André Flavio Freire Pereira[1], Tulio Albuquerque de Moura Rangel[1], Rodrigo Castro de Medeiros[1], Luciano Temporal Borges Cabral[1]

1. Hospital Getúlio Vargas, Grupo de Cirurgia da Coluna Vertebral, Recife, PE, Brasil.

RESUMO

Objetivo: Avaliação dos resultados do uso do VEPTR (*Vertical Expandible Prostetic Titanium Rib*) como opção na instrumentação vertebral sem fusão em crianças mais jovens portadoras de escoliose, considerando as complicações inerentes à fusão vertebral nessa faixa etária. Métodos: Foram avaliados 16 (dezesseis) pacientes portadores de escoliose, independentemente da etiologia, e com média de idade de 5,2 (3 a 8) anos, acompanhados pelo Grupo de Cirurgia da Coluna Vertebral do Hospital Getúlio Vargas, Recife-PE, e submetidos à correção cirúrgica da deformidade por meio da utilização do VEPTR no período de abril/2009 a julho/2014. A pesquisa foi realizada por meio de revisão de prontuários, além de registros fotográficos e radiográficos, com a medida das curvas pré e pós-operatórias efetuadas pelo método de Cobb. Resultados: Os valores médios de Cobb pré-operatório, no pós-operatório imediato e após a última distração foram, respectivamente, 84,1° (112°-60°), 55,4° (92°-16°) e 64,4° (100°-16°), com uma correção inicial média de 28,7° (34,1%) e final de 19,7°(23,4%). A média de acompanhamento foi de 23,1 (0 a 61) meses com a média de distrações de 3,1 (0 a 8). A taxa de complicações no presente estudo foi de 62,5%. Conclusão: O VEPTR apresentou taxas de correção consideráveis das curvas escolióticas em pacientes cuja idade contraindica os métodos de fusão vertebral. Faz-se necessário aprimorar a técnica e o próprio implante a fim de reduzir as taxas de complicação, que podem ser consideradas relativamente elevadas, além da elaboração de um maior número de estudos com acompanhamento mais longo a fim de verificar a real eficácia do implante quanto à manutenção da correção a longo prazo.

Descritores: Escoliose; Fusão vertebral/Instrumentação; Coluna vertebral; Próteses e implantes.

ABSTRACT

Objective: Evaluation of the results of the use of VEPTR (Vertical Expandible Prostetic Titanium Rib) as an option in spinal instrumentation without fusion in younger children with scoliosis, considering the complications inherent to spinal fusion in this age group. Methods: Sixteen (16) patients with scoliosis, regardless of etiology, with a mean age of 5.2 (3-8) years, were followed up by Spine Surgery Group at Hospital Getúlio Vargas, Recite-PE, and were submitted to surgical correction of the deformity using VEPTR, from April/2009 to July/2014. The survey was conducted through medical register review, and photographic and radiographic records, with the measurement of pre- and postoperative curves by the Cobb method. Results: The mean values of Cobb angle in the preoperative period, in the immediate postoperative period and after the last distraction were, respectively, 84.1° (112°-60°), 55.4° (92°-16°) and 64.4° (100°-16°), with an average initial correction of 28.7° (34.1%) and final correction of 19.7° (23.4%). The mean follow-up was 23.1 (0-61) months with an average distraction of 3.1 (0-8). The complication rate in this study was 62.5%. Conclusion: The VEPTR presented considerable correction rates of scoliosis curves in patients whose age contraindicate the spinal fusion methods. It is necessary to improve the technique and the implant itself in order to reduce complication rates, which can be considered relatively high, in addition to the conduction of more studies with longer follow-up to determine the actual efficacy of the implant and the maintenance of long-term correction.

Keywords: Scoliosis; Spinal fusion/Instrumentation; Spine; Prostheses and implants.

RESUMEN

Objetivo: Evaluación de los resultados del uso de VEPTR (Vertical Expandible Prostetic Titanium Rib) como una opción en la instrumentación espinal sin fusión en niños más jóvenes con escoliosis, teniendo en cuenta las complicaciones inherentes a la fusión espinal en este grupo de edad. Métodos: Un total de dieciséis (16) pacientes con escoliosis, independientemente de su etiología, y con una edad media de 5,2 (3-8) años, acompañados por el Grupo de Columna Vertebral del Hospital Getúlio Vargas, Recife-PE, sometidos a la corrección quirúrgica de la deformidad mediante el uso de VEPTR de abril/2009 a julio/2014. La encuesta se realizó a través de revisión de las historias clínicas y los registros fotográficos y radiográficos, con la medición de las curvas pre y postoperatorias realizadas por el método de Cobb. Resultados: Los valores medios de Cobb, antes de la cirugía, en el postoperatorio inmediato y después de la última distracción fueron, respectivamente, 84,1° (112°-60°), 55,4° (92°-16°) y 64,4° (100°-16°), con una corrección inicial promedio de 28,7° (34,1%) y final de 19,7° (23,4%). El promedio de seguimiento fue de 23,1 (0-61) meses, con un promedio de distracción de 3,1 (0-8). La tasa de complicaciones en este estudio fue del 62,5%. Conclusión: El VEPTR presentó considerables tasas de corrección de las curvas de escoliosis en pacientes cuya edad contraindica los métodos de fusión espinal. Es necesario mejorar la técnica y el propio implante a fin de reducir las tasas de complicaciones, que pueden considerarse relativamente altas, además de la realización de un mayor número de estudios con un seguimiento más largo para determinar la verdadera eficacia del implante y el mantenimiento de la corrección a largo plazo.

Descriptores: Escoliosis; Fusión vertebral/Instrumentación; Columna vertebral; Prótesis e implantes.

Trabalho realizado no Hospital Getúlio Vargas, Grupo de Cirurgia da Coluna Vertebral, Recife, PE, Brasil.
Correspondência: Rua Ministro Mirabeu da Cunha Melo, 1914, Apto 901, Natal, RN, Brasil. 59064-490. joaopaulo0607@gmail.com

http://dx.doi.org/10.1590/S1808-185120161503147272

Recebido em 24/06/2015, aceito em 06/03/2016.

INTRODUÇÃO

O tratamento da escoliose em crianças mais jovens tem se mostrado como grande desafio, mesmo quando conduzido por cirurgiões de coluna mais experientes. Na sua evolução, sobretudo em crianças com escoliose de início precoce, essa deformidade tende a ocasionar déficit de desenvolvimento torácico, com depleção do seu volume, podendo levar a "Síndrome de Insuficiência Torácica", na qual o tórax se torna incapaz de suportar a respiração normal e o crescimento pulmonar,[1] sendo uma condição potencialmente letal. Diante deste problema, a necessidade de intervenção terapêutica se faz presente, no intuito de corrigir e frear a progressão de tal deformidade, prevenindo a ocorrência de suas complicações relacionadas.

O tratamento conservador com órteses ou aparelhos gessados não é invasivo e mantém o movimento da coluna e sua mobilidade. Entretanto, não permite a correção das curvas e previne, modestamente, a sua progressão, sendo ainda menos efetivo nas deformidades neuromusculares e oferecendo riscos, inclusive, de lesões cutâneas em crianças com déficit de sensibilidade. Contudo, o tratamento cirúrgico, nas suas diversas possibilidades, permite a adequada correção da deformidade e prevenção de progressão.[2]

O arsenal terapêutico cirúrgico vai desde a fusão vertebral com ou sem instrumentação, passando por métodos de estabilização vertebral sem fusão, tendo como exemplo clássico o uso das hastes e ganchos descritos por Harrington,[3] ou, mais recentemente, os sistemas de distração, como as hastes de crescimento ("Growing Rods")[4] e o VEPTR (*Vertical Expandible Prostetic Titanium Rib – Synthes Spine Co®., West Chester, Pennsylvania, USA*).[5] É sabido que o emprego de sistemas com fusão espinhal para correção da escoliose em crianças mais novas, sobretudo naquelas com idade inferior aos 05 anos pode levar a um tronco curto, podendo comprometer a função respiratória ao final do crescimento em até 50%,[6] além disso, a fusão espinhal posterior pode ocasionar o chamado "Fenômeno do Virabrequim" (*Crankshaft*), necessitando de fusão espinhal anterior associada,[7] agregando morbidade ao procedimento.

A descrição inicial de estabilização da coluna vertebral sem fusão descrita por Harrington[3] lançava mão de uma montagem de hastes e ganchos (hastes de Harrington) que permitiram a correção da deformidade sem a necessidade de fundir elementos vertebrais, prevenindo seus efeitos deletérios em crianças mais jovens com escoliose. Contudo, apresentou resultados precários devido à fusão parcial resultante da dissecção subperiosteal da musculatura paravertebral, por ocasião do acesso cirúrgico à coluna vertebral. A ausência de suporte externo protegendo as hastes nessa técnica descrita também provocava deslocamento dos ganchos e quebras nas hastes, levando à falha do procedimento.[2] Apesar dos resultados insatisfatórios com o uso do instrumental de Harrington, a proposta de uso de sistemas que permitem a melhora do alinhamento do eixo vertebral sem fusão persistiu.

Com a criação dos sistemas de distração, a possibilidade de correção de deformidades tridimensionais torácicas associadas à escoliose em crianças mais jovens por meio da instrumentação sem fusão espinhal e sem as falhas observadas nos métodos anteriores, como as Hastes de Harrington, se mostrou possível. Nossa análise será feita em cima do VEPTR. Tal implante permite o tratamento das deformidades espinhais sem artrodese, com fixação nas costelas, lâminas ou pelve, por meio de alongamentos seriados.

O objetivo deste estudo é avaliar os resultados obtidos na correção de curvas escolióticas por meio da instrumentação vertebral sem fusão a partir do uso do VEPTR, em pacientes cuja faixa etária contra indica os métodos corretivos por meio de fusão vertebral.

MATERIAIS E MÉTODOS

Estudo retrospectivo, no qual foram avaliados inicialmente 18 pacientes submetidos à implantação do VEPTR para correção cirúrgica de deformidade espinhal, acompanhados pelo Grupo de Cirurgia da Coluna do Hospital Getúlio Vargas, Recife-PE, no período de Abril de 2009 à Julho de 2014. Um paciente veio a óbito no pós-operatório imediato por choque hipovolêmico e outro foi submetido à correção de deformidade sagital, sendo excluídos do estudo. Assim, foram avaliados 16 pacientes, com idade média de 5,2 anos (3-8 anos). A pesquisa foi realizada por meio de revisão de prontuários além de registros fotográficos e radiográficos, com a medida das curvas pré e pós-operatórias efetuadas pelo método de Cobb e com auxílio de goniometria.

O implante avaliado na correção cirúrgica das deformidades escolióticas foi o VEPTR (*Vertical Expandible Prostetic Titanium Rib – Synthes Spine Co®, West Chester, Pennsylvania, USA*), que consiste em um dispositivo de estabilização mecânica e distração, com conexões costela-costela, costela-vertebra lombar ou costela-osso ilíaco, objetivando a correção das deformidades torácicas tridimensionais resultantes da escoliose, por meio de distrações sucessivas e periódicas, promovendo melhoria na função e crescimento pulmonar,[8] (Figura 1) sendo a variedade de fixação costela-osso ilíaco a avaliada no nosso estudo.

Foram medidos os ângulos das curvas escolióticas no pré-operatório, pós-operatório imediato e posteriormente às distrações subsequentes do implante, por meio de radiografias em PA e perfil ortostáticos obtendo-se valores em graus, a partir do método de Cobb.

O estudo foi submetido e aprovado por comitê de ética em pesquisa, sendo obedecidos os aspectos concernentes à Resolução de N° 169 de 10 de outubro de 1996 que estabelece as diretrizes regulamentadoras em pesquisas envolvendo seres humanos, sendo garantido o anonimato dos participantes (CNS, 1996).

Os dados foram organizados em planilhas do programa Microsoft Excel®, tratados estatisticamente por percentual simples e agrupados por meio da elaboração de Tabelas.

RESULTADOS

Dos 16 pacientes incluídos no estudo, seis (37,5%) são do gênero masculino e 10 (62,5%) do gênero feminino. A média de idade, em anos, no início do *follow-up*, considerando o mesmo na ocasião da cirurgia para implantação do VEPTR, foi de 5,2 anos (3-8 anos). Com relação à etiologia da Escoliose, os dados estão relacionados na Tabela 1. Os ângulos das curvas escolióticas no pré e pós-operatório imediato, além dos valores de correção inicial são representados na Tabela 2. Os valores de correção e de Cobb finais, após a última distração realizada em cada paciente, juntamente com número de distrações e o tempo de *follow-up*, são representados na Tabela 3. No presente estudo, os valores médios do Cobb pré, pós-operatório imediato e após a última distração foram de 84,1°, 55,4° e 64,4° respectivamente. Obtivemos uma média de 3,1 distrações (0-8) em um *follow-up* médio de 23,1 meses (0-61), com o mesmo compreendido entre a data da cirurgia para implantação do VEPTR e a última distração efetuada. O valor médio de correção inicial foi de 28,7° (34,1%), com a média de correção final, no valor de 19,7° (23,4%). (Tabela 4)

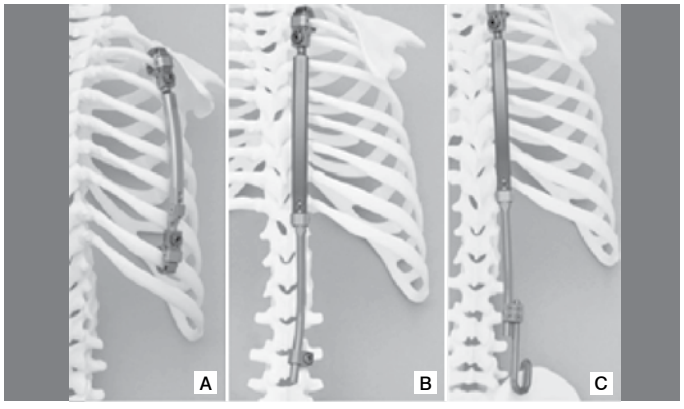

Figura 1. Opções de fixação do VEPTR. A) Costela-costela; B) Costela-vértebra lombar; C) Costela-osso ilíaco; (Fonte:VEPTR II-Vertical Expandable Prosthetic Titanium Rib II; Technique guide; Synthes Spine Co®).[8]

Tabela 1. Dados gerais.

Paciente	Gênero	Idade (anos)	Etiologia da escoliose	Curva
1	M	8	Mielomeningocele	Torácica
2	M	5	Artrogripose	Toracolombar
3	M	4	Paralisia cerebral	Toracolombar
4	F	7	Miopatia congênita	Toracolombar
5	F	3	Miopatia Congênita	Toracolombar
6	M	8	Mielomengocele	Toracolombar
7	M	3	Idiopática Infantil	Torácica
8	F	4	Paralisia cerebral	Toracolombar
9	F	4	Idiopática Juvenil	Torácica
10	M	8	Paralisia Cerebral	Torácica
11	F	4	Amiotrofia espinhal	Toracolombar
12	F	3	Síndrome de Moebius	Torácica
13	F	7	Amiotrofia espinhal	Toracolombar
14	F	5	Idiopática juvenil	Torácica
15	F	6	Paralisia cerebral	Torácica
16	M	4	Mielomeningocele	Toracolombar

M: Masculino; F: Feminino.

Tabela 2. Medidas de Cobb no pré e pós-operatório imediato, além da correção inicial da curva, medida em graus e em percentual.

Paciente	Cobb Pré-operatório	Cobb pós-operatório imediato	Correção inicial
1	104°	60°	44°/42,3%
2	80°	46°	34°/42,5%
3	82°	40°	42°/51,2%
4	62°	50°	12°/19,4%
5	80°	66°	14°/17,5%
6	114°	72°	42°/36,8%
7	90°	57°	33°/36,7%
8	112°	92°	20°/17,9%
9	78°	62°	16°/20,5%
10	70°	40°	30°/42,9%
11	104°	70°	34°/32,7%
12	60°	54°	6°/10,0%
13	94°	74°	20°/21,3%
14	80°	40°	40°/50,0%
15	74°	48°	26°/35,1%
16	62°	16°	46°/74,2%

Tabela 3. Medidas de Cobb após a última distração realizada, além do número de distrações realizadas em cada paciente, tempo de *Follow-up* pós-operatório e correção final.

Paciente	Cobb pré-operatório	Cobb após última distração	N	T (meses)	Correção final
1	104°	100°	5	31	4°/3,8%
2	80°	50°	7	47	30°/37,5%
3	82°	56°	3	25	26°/31,7%
4	62°	58°	6	49	4°/6,4%
5	80°	62°	4	34	18°/22,5%
6	114°	74°	3	22	40°/35,1%
7	90°	66°	8	61	24°/26,7%
8	112°	95°	2	27	17°/15,2%
9	78°	62°	0	0	16°/20,5%
10	70°	58°	1	5	12°/17,1%
11	104°	92°	4	21	12°/11,5%
12	60°	56°	3	19	4°/6,7%
13	94°	80°	1	9	14°/13,9%
14	80°	45°	2	13	35°/43,7%
15	74°	60°	1	6	14°/18,9%
16	62°	16°	0	0	46°/74,2%

N: Número de distrações; T: Tempo de *follow-up* pós- operatório.

Tabela 4. Valores médios obtidos no estudo.

	Valor médio
Cobb Pré-operatório	84,1°
Cobb pós-operatório imediato	55,4°
Cobb após a última distração	64,4°
Média de distrações	3,1
Follow-up	23,1
Correção inicial	28,7°/34,1%
Correção final	19,7°/23,4%

A taxa de complicações no nosso estudo foi de 62,5%. Os pacientes 1,10 e 12 evoluíram com soltura do implante por fratura de costelas, 2 e 9 com exposição do implante, 5 com cifose juncional, (Figura 2) seis e oito com infecção de sítio operatório, 7 com retificação da lordose lombar ("Flat back") e o 13 com quadro de insuficiência respiratória no pós-operatório imediato.

Nos pacientes 1, 10 e 12, a soltura do implante, ocasionada por fratura da costela envolvida pelo anel superior da prótese, foi resolvida por meio de reabordagem cirúrgica posterior, com reposicionamento do mesmo. Nos pacientes 2 e 9, a realização periódica de curativos contribuiu para formação de tecido de granulação e reeptelização posterior, com cobertura do implante. No paciente 5, a cifose juncional, resultante de planejamento pré-operatório inadequado, pelo fato do implante não ter englobando adequadamente a extremidade cranial da curva, foi corrigida no primeiro procedi-

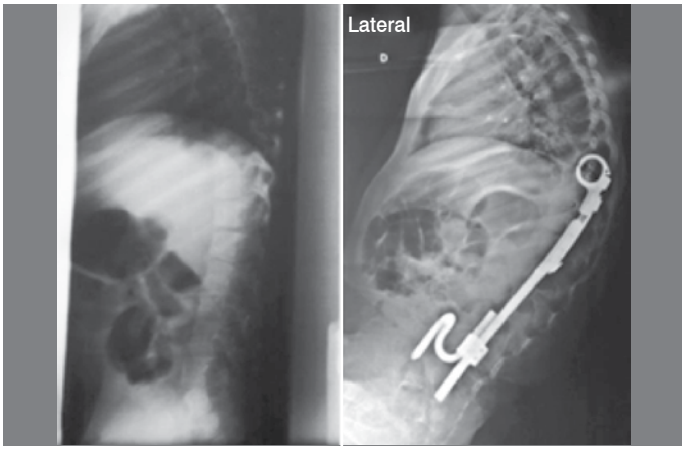

Figura 2. Radiografias pré e pós-operatórias evidenciando a ocorrência de cifose juncional.

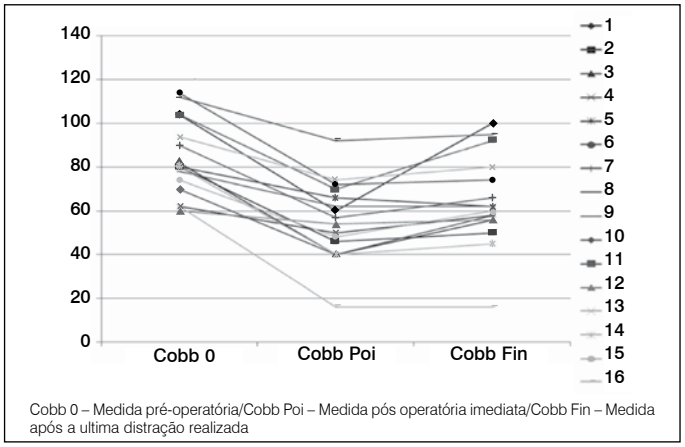

Cobb 0 – Medida pré-operatória/Cobb Poi – Medida pós operatória imediata/Cobb Fin – Medida após a ultima distração realizada

Figura 3. Variação na magnitude das curvas ao longo do seguimento.

mento de distração efetuado. O fenômeno de "Flat back" (retificação da lordose lombar) observado no paciente 7, devido à moldagem insuficiente das hastes do sistema, foi resolvido por meio de abordagem para remodelamento das mesmas. Nos pacientes 6 e 8, tivemos casos de infecção de sítio operatório,posteriormente sanados por meio de antibioticoterapia adequada e desbridamento cirúrgico. Por fim, o paciente 13 evoluiu com quadro de insuficiência respiratória no pós-operatório imediato, sendo submetida à monitorização em Unidade de Terapia Intensiva, recebendo alta após três semanas.

DISCUSSÃO

A escoliose de início precoce, definida como aquela iniciada antes dos 05 anos de idade,[9] descreve uma deformidade da coluna vertebral com diferentes etiologias na criança em crescimento. Seu manuseio é um desafio, com muitas opções de tratamento, mas nenhuma evidência conclusiva de qual o melhor método para tal.[5]

Objetivando contornar os problemas relativos à fusão vertebral nesse espectro de pacientes, como o déficit de desenvolvimento pulmonar e o fenômeno do "*cranckshaft*", alguns trabalhos na literatura tentam demonstrar a eficácia do VEPTR como opção de tratamento nesses casos, sobrepujando outros métodos que se mostram limitados. Sua criação foi concebida inicialmente para maximizar o volume torácico em crianças com Síndrome de Insuficiência Torácica, relacionada a deformidades torácicas decorrentes de fusão de costelas ou de tórax hipoplásico como nas Síndromes de Jarcho-Levin e Jeune.[10] Com o sucesso no controle de tais deformidades, seu uso foi estendido para a correção das curvas escolióticas em pacientes mais jovens, por meio de distrações sucessivas realizadas periodicamente e o quanto necessário, até o crescimento do tronco do paciente e maturidade esquelética, quando, então, é realizada a fusão espinhal definitiva.

Na nossa casuística de dezessete pacientes, partindo de um Cobb pré-operatório médio de 84,1°, chegamos a um valor de Cobb pós-operatório médio correspondente a 55,4°, ou seja, obtivemos uma correção média inicial de aproximadamente 28,7°, perfazendo cerca de 34,1% de correção apenas com a implantação inicial do VEPTR, valor que se aproxima de séries descritas na literatura que também buscavam mostrar os resultados do uso de tal implante.[2,11] Posteriormente, após a última distração realizada em cada paciente, (média: 3,1 distrações/*Follow-up*: 23,1 meses), a correção média final foi de 19,7°, ou seja, 23,4%. È notório que a correção inicial é de maior magnitude quando comparada às subsequentes nas distrações, e na maioria dos casos houve até uma perda de correção variando de 2° até 40°, (Figura 3) de tal maneira que o VEPTR parece se comportar a longo prazo mais como um implante para retardar a progressão das curvas, contudo, por se tratar de um estudo com *follow-up* médio que pode ser considerado relativamente pequeno, surge o questionamento quanto à manutenção da correção obtida com o implante a longo prazo, ou seja, até o momento em que a maturação pulmonar e esquelética seja alcançada para substituição do implante pela fusão definitiva, ou seja, acima dos 10 anos de idade. Isso pode ser contornado com a realização de um maior número de estudos relativos ao tema e com um maior tempo de seguimento.

As complicações inerentes ao uso do VEPTR podem ser principalmente mecânica, infecciosa, cutânea, neurológica, desequilíbrio sagital e respiratória,[12] e guardam semelhança quando comparadas aquelas decorrentes da implantação das hastes de crescimento ("growing rods") inclusive quanto aos índices de complicação.[13,14] A taxa de complicações inerentes ao procedimento cirúrgico no nosso estudo foi de 62,5%, como já citada, com a ocorrência de soltura do implante por fratura de costela, exposição do implante, cifose juncional, retificação da lordose lombar ("flat back"), infecção de sítio operatório e quadro de insuficiência respiratória no pós-operatório. Landin et al.[2] mostraram em sua série uma taxa global de complicações associadas à implantação do VEPTR em 17 pacientes de 23,5%. Na série de Hasler et al.,[11] de vinte e três pacientes, tal índice foi de 40%. Em série francesa recente com cinquenta e quatro pacientes, Lucas et al.[12] observaram uma taxa de complicações também de 40% e sugerem como forma de minimizar a incidência de complicações, equipe treinada no manuseio do implante, além de avaliação pré-operatória multidisciplinar do estado nutricional e pulmonar da criança, programação intra-operatória das incisões, evitando as mesmas sobre o implante, tanto na sua colocação quanto nas distrações subsequentes, cuidado com a moldagem do implante, evitando anormalidades do equilíbrio sagital, monitoração intra-operatória por meio de potencial evocado e equipe multidisciplinar na recuperação pós-operatória em unidade de terapia intensiva.

O nosso menor universo de pacientes avaliados talvez explique a maior proporção relativa de complicações quando comparado a estudos maiores. Os familiares devem ser rotineiramente orientados quanto a essa maior possibilidade de complicações, com possibilidade de reabordagens cirúrgicas posteriores. Avanços futuros, tanto na técnica cirúrgica quanto na estrutura do VEPTR serão válidos no intuito de reduzir as complicações relacionadas ao método.

CONCLUSÃO

Com o objetivo de contornar os problemas relativos à fusão vertebral em pacientes esqueleticamente imaturos, permitindo a correção inicial e manutenção da deformidade escoliótica até o crescimento do tronco e maturidade esquelética, suficientes para realização da fusão espinhal definitiva, o VEPTR surge como uma boa opção, com taxas de correção consideráveis. Contudo, o aprimoramento da técnica, da abordagem pré e pós-operatória e do próprio implante se faz necessário, visando reduzir as taxas de complicações, que se mostram relativamente elevadas com a sua utilização. Além disso, a literatura ainda é escassa no tocante

à utilização do referido implante no tratamento desses pacientes, havendo necessidade de um maior número de estudos com maior *follow-up* para verificação da sua real eficácia quanto à manutenção da correção em longo prazo. Em um futuro próximo, considerando a difusão desta técnica pelos diversos centros especializados no tratamento das deformidades da coluna, um maior número de séries relativas ao seu uso estará disponível, possibilitando melhores conclusões quanto aos seus resultados.

Todos os autores declaram não haver nenhum potencial conflito de interesses referente a este artigo.

CONTRIBUIÇÕES DOS AUTORES: Cada autor contribuiu individual e significativamente para o desenvolvimento do manuscrito. JPSA foi o principal contribuinte na redação do manuscrito, avaliação dos dados da análise estatística e pesquisa bibliográfica. MACF, AFFP, TAMR, RCM e LTBC realizaram as cirurgias, acompanharam os pacientes, reuniram dados clínicos e revisaram o manuscrito. Todos os autores contribuíram com o conceito intelectual do estudo.

REFERÊNCIAS

1. Campbell RM Jr, Smith MD, Mayes TC, Mangos JA, Willey-Courand DB, Kose N, Pinero RF, Alder ME, Duong HL, Surber JL. The characteristics of thoracic insufficiency syndrome associated with fused ribs and congenital scoliosis. J Bone Joint Surg Am. 2003;85(3):399-408.
2. Landim E, Cavali PTM, Santos MAM, Pasqualini W, Boechat RCB, Andrade SMS. Uso da prótese vertical expansível de titânio para costela (VEPTR) como opção na instrumentação sem fusão para tratamento da escoliose neuromuscular. Coluna/Columna. 2008;7(2):160-6.
3. Harrington PR. Treatment of scoliosis. Correction and internal fixation by spine instrumentation. J Bone Joint Surg Am. 1962;44:591-610.
4. Akbarnia BA, Marks DS, Boachie-Adjei O, Thompson AG, Asher MA. Dual growing rod technique for the treatment of progressive early-onset scoliosis: a multicenter study. Spine (Phila Pa 1976). 2005;30(Suppl 17):S46-57.
5. Smith JT. Bilateral rib-to-pelvis technique for managing early-onset scoliosis. Clin Orthop Relat Res. 2011;469(5):1349-55.
6. Campbell RM Jr, Smith MD, Mayes TC, Mangos JA, Willey-Courand DB, Kose N, et al. The effect of opening wedge thoracostomy on thoracic insufficiency syndrome associated with fused ribs and congenital scoliosis. J Bone Joint Surg Am. 2004;86(8):1659-74.
7. Suzuki N, Watanabe K. Crankshaft phenomena following spinal fusion in the growing child. In: Akbarnia BA, Yazici M, Thompson GH, editors. The growing spine: management of spinal disorders in young children. New York: Springer-Velag; 2011. p. 393-6.
8. VEPTR II - Vertical Expandable Prosthetic Titanium Rib II; Technique guide; Synthes Spine Co®. 2002/2010. Disponível em: http://synthes.vo.llnwd.net/o16/LLNWMB8/INT%20Mobile/Synthes%20International/Product%20Support%20Material/legacy_Synthes_PDF/036.000.733.pdf
9. Gillingham BL, Fan RA, Akbarnia BA. Early onset idiopathic scoliosis. J Am Acad Orthop Surg. 2006;14(2):101-12.
10. Campbell RM Jr, Smith MD, Hell-Vocke AK. Expansion thoracoplasty: the surgical technique of opening-wedge thoracostomy. Surgical technique. J Bone Joint Surg Am. 2004;86(Suppl 1):51-64.
11. Hasler CC, Mehrkens A, Hefti F. Efficacy and safety of VEPTR instrumentation for progressive spine deformities in young children without rib fusions. Eur Spine J. 2010;19(3):400-8.
12. Lucas G, Bollini G, Jouve JL, de Gauzy JS, Accadbled F, Lascombes P, et al. Complications in pediatric spine surgery using the vertical expandable prosthetic titanium rib: the French experience. Spine (Phila Pa 1976). 2013;38(25):E1589-99.
13. Sankar WN, Acevedo DC, Skaggs DL. Comparison of complications among growing spinal implants. Spine (Phila Pa 1976). 2010;35(23):2091-6.
14. Akbarnia BA, Emans JB. Complications of growth-sparing surgery in early onset scoliosis. Spine (Phila Pa 1976). 2010;35(25):2193-204.

DEFORMIDADES ESPINALES LUEGO DE RIZOTOMÍA DORSAL SELECTIVA

DEFORMIDADES DA COLUNA VERTEBRAL APÓS RIZOTOMIA DORSAL SELETIVA

SPINAL DEFORMITIES AFTER SELECTIVE DORSAL RHIZOTOMY

Patricio Pablo Manzone[1], María Selva Vallejos Arce[1], Edith Orsini[2], Mariano Dortignac[1], Eduardo Mariño Avalos[3], Maria Lorena Cardozo Iñiguez[4], José Gemetro[5]

1. Hospital Pediátrico "Dr. Avelino Castelán", Resistencia, Chaco, Argentina.
2. Hospital General de Agudos "Dr. Julio C. Perrando", Resistencia, Chaco, Argentina.
3. Clinica Del Angelo, Formosa capital, Formosa, Argentina.
4. Hospital de la Madre y el Niño, Formosa capital, Formosa, Argentina.
5. Hospital 4 de Junio "Dr. Ramón Carrillo", Pcia. Roque Sáenz Peña, Chaco, Argentina.

RESUMEN

Objetivo: La rizotomía dorsal selectiva (SDR) para el tratamiento de la espasticidad podría empeorar o desarrollar deformidades espinales. Nuestro objetivo es describir deformidades espinales observadas en pacientes con parálisis cerebral (PC) luego de someterse a SDR. Métodos: Evaluación retrospectiva de pacientes operados (SDR) entre enero/1999 y junio/2012. Criterios de inclusión: Rx raquídeas previas, espinograma y evaluación al seguimiento. Se evaluaron diversos factores con énfasis en nivel y tipo de abordaje de SDR, deformidad espinal y su tratamiento, Risser final y tiempo de seguimiento. Resultados: Encontramos 7 pacientes (6 varones): edad promedio a la SDR 7,56 años (4,08 – 11,16). Seguimiento promedio: 6,64 años (2,16 - 13); edad final: 14,32 años (7,5 – 19). Ninguno tenía deformidad previa. GMFCS: 2 pacientes nivel IV, 2 nivel III, 3 nivel II. Estado ambulatorio inicial: 2 Deambuladores Comunitarios, 2 Domiciliarios, 2 Funcionales, 1 No Deambulador; al seguimiento 3 mejoraron y 4 lo mantuvieron. Hubo 4 laminotomías TL/L, 2 laminectomías L/LS y 1 torácica. Se detectaron 6 deformidades espinales: 2 sagitales, 3 mixtas y 1 escoliosis. No hubo asociación entre tipo de deformidad y estado ambulatorio final, tipo topográfico, GMFCS, edad ni abordaje para la SDR. Tres pacientes tuvieron indicación de cirugía; pero estos llegaron a la madurez esquelética, mientras que los de deformidades menores aún son inmaduros (Risser 0 a 2/3) aunque con curvas evolutivas. Conclusiones: Se debe evaluar periódicamente la columna después de SDR hasta Risser 5. La aparición de una deformidad no afecta el resultado funcional pero sí agrega morbilidad pues puede requerir tratamiento quirúrgico.

Descriptores: Parálisis cerebral; Espasticidad muscular; Rizotomía; Escoliosis.

RESUMO

Objetivo: A rizotomia dorsal seletiva (SDR) para tratamento da espasticidade pode piorar ou desenvolver deformidades da coluna vertebral. Nosso objetivo é descrever as deformidades da coluna observadas em pacientes com paralisia cerebral (PC) depois de serem submetidos à SDR. Métodos: Avaliação retrospectiva de pacientes operados (SDR), entre janeiro/1999 e junho/2012. Critérios de inclusão: Radiografias vertebrais prévias, espinografia e avaliação no acompanhamento. Foram avaliados vários fatores com ênfase no nível e tipo de abordagem da SDR, deformidade da coluna vertebral e seu tratamento, Risser final e tempo de acompanhamento. Resultados: Encontramos 7 pacientes (6 do sexo masculino): média de idade à SDR 7,56 anos (4,08-11,16). Acompanhamento médio: 6,64 anos (2,16-13); idade final: 14,32 anos (7,5-19). Nenhum paciente tinha deformidade anterior. GMFCS: 2 pacientes com nível IV, 2 com nível III, 3 com nível II. Estado deambulatório inicial: 2 deambuladores comunitários, 2 deambuladores domiciliares, 2 deambuladores funcionais, 1 Não deambulador; no acompanhamento, 3 melhoraram e 4 mantiveram seu estado. Foram encontradas 4 laminotomias TL/L, 2 laminectomias L/LS, 1 torácica. Foram detectadas 6 deformidades da coluna: 2 sagitais, 3 mistas e 1 escoliose. Não houve nenhuma associação entre o tipo de deformidade e o estado de deambulação final, tipo topográfico, GMFCS, idade nem abordagem da SDR. Três pacientes tinham indicação de cirurgia à maturidade esquelética, mas as deformidades menores eram ainda imaturas (Risser 0 a 2/3), apesar das curvas evolutivas. Conclusões: A coluna deve-se ser avaliada periodicamente depois da SDR até Risser 5. O desenvolvimento de uma deformidade não afeta o resultado funcional, mas sim acrescenta morbidade, pois pode exigir tratamento cirúrgico.

Descritores: Paralisia cerebral; Espasticidade muscular; Rizotomia; Escoliose.

ABSTRACT

Objective: Selective dorsal rhizotomy (SDR) used for spasticity treatment could worsen or develop spinal deformities. Our goal is to describe spinal deformities seen in patients with cerebral palsy (CP) after being treated by SDR. Methods: Retrospective study of patients operated on (SDR) between January/1999 and June/2012. Inclusion criteria: spinal Rx before SDR surgery, spinography, and assessment at follow-up. We evaluated several factors emphasizing level and type of SDR approach, spinal deformity and its treatment, final Risser, and follow-up duration. Results: We found 7 patients (6 males): mean age at SDR 7.56 years (4.08-11.16). Mean follow-up: 6.64 years (2.16-13), final age: 14.32 years (7.5-19). No patient had previous deformity. GMFCS: 2 patients level IV, 2 level III, 3 level II. Initial walking status: 2 community walkers, 2 household walkers, 2 functional walkers, 1 not ambulant, at the follow-up, 3 patients improved, and 4 kept their status.

Trabajo realizado en el Centro "Nicolás Andry", Monteagudo 201, Resistencia, Argentina.
Correspondencia: Centro "Nicolás Andry", Monteagudo 201. (3500) Resistencia, Chaco, Argentina. manzonepatricio@hotmail.com

Recebido em 19/05/2015, aceito em 22/03/2016.

http://dx.doi.org/10.1590/S1808-185120161503149860

We found 4 TL/L laminotomies, 2 L/LS laminectomies, and 1 thoracic laminectomy. Six spinal deformities were observed: 2 sagittal, 3 mixed, and 1 scoliosis. There was no association among the type of deformity, final gait status, topographic type, GMFCS, age, or SDR approach. Three patients had surgery indication for spinal deformity at skeletal maturity, while those patients with smaller deformities were still immature (Risser 0 to 2/3) although with progressive curves. Conclusions: After SDR, patients should be periodically evaluated until they reach Risser 5. The development of a deformity does not compromise functional results but adds morbidity because it may require surgical treatment.

Keywords: Cerebral palsy; Muscle spasticity; Rhizotomy; Scoliosis.

INTRODUCCIÓN

La rizotomía de la raíz dorsal o posterior para el tratamiento de la espasticidad fue realizada por primera vez por Foerster a principios del siglo XX,[1] en base a que la rigidez desaparecía tras la sección de las raíces dorsales.

El procedimiento quirúrgico se puede realizar con las técnicas popularizadas por Peacock, en el que se llevan a cabo laminectomías de L1 a L5, y la de Fazano que se compone de una laminectomía sólo realizada en T12 y L1.[2] Una tercera variante es la de Park [3,4] con una remoción ósea menor.

Aunque es un procedimiento reconocido como útil y aprobado para su uso, [5-7] los criterios para la selección de los pacientes aún no tienen un consenso universal.[8,9] Además, se sabe poco sobre el efecto de la rizotomía sobre el desarrollo o progresión de la deformidad de la columna. El tratamiento de la espasticidad por rizotomía dorsal selectiva (SDR) podría empeorar o desarrollar deformidades espinales.

Nuestro objetivo en este trabajo es realizar la descripción de las deformidades espinales observadas en un grupo de pacientes con diagnóstico de Parálisis Cerebral luego de ser sometidos a una Rizotomía Dorsal Selectiva.

MÉTODOS

Se evaluaron en forma retrospectiva pacientes con diagnóstico de Parálisis Cerebral, sometidos a laminectomías o laminotomías para una rizotomía dorsal selectiva entre enero de 1999 y junio 2012 (13 años y medio). El criterio de inclusión esencial fue la existencia de radiografías de columna pre-rizotomías y de un espinograma y evaluación completa al final del seguimiento. (Figura 1)

Se evaluaron los siguientes parámetros en cada caso: etiología, sexo, tipo topográfico y fisiopatológico de Parálisis Cerebral, clasificación GMFCS, presencia de deformidades ortopédicas extra-espinales pre-rizotomía, estado ambulatorio pre-rizotomía y al último control, edad a la fecha de cirugía, deformidad espinal pre y post-rizotomía, nivel de la laminectomía, tratamiento de la deformidad espinal post rizotomía, deformidades ortopédicas de aparición posterior a la rizotomía, estado madurativo (según el signo de Risser) al último control y tiempo de seguimiento post rizotomía. Se utilizaron las clasificaciones de Phelps,[10] Hoffer et al.,[11] y Palisano et al.[12]

Dado que se trató de una investigación observacional, con datos no vinculables, comportando riesgos inexistentes para los pacientes ya que se trabajó solo con historias clínicas y estudios complementarios, y se garantizó la protección absoluta de la privacidad y la confidencialidad total de los individuos y sus datos, la Institución donde se realizó el estudio dispensó de la aprobación del Comité de Bioética y estimó no necesario la firma de un Consentimiento Informado.

RESULTADOS

Se encontraron 8 pacientes de los cuáles 7 pudieron ser evaluados completamente, 1 femenino, 6 masculinos, edad promedio al momento de la cirugía 7 años 7 meses (rango 4 años 1 mes -11 años 2 meses).

Dado lo pequeña de la muestra es imposible obtener conclusiones estadísticamente válidas de su análisis; solo es posible dar impresiones o definir ciertas tendencias.

Cuatro (4) pacientes presentaban una Diparesia Espástica, 1 Triparesia Espástica, 1 Cuadriparesia Espástica, y 1 Diparesia Mixta. Ninguno presentó deformidad espinal previa a la rizotomía.

Seis de los 7 pacientes habían sufrido Anoxia-Hipoxia perinatal.

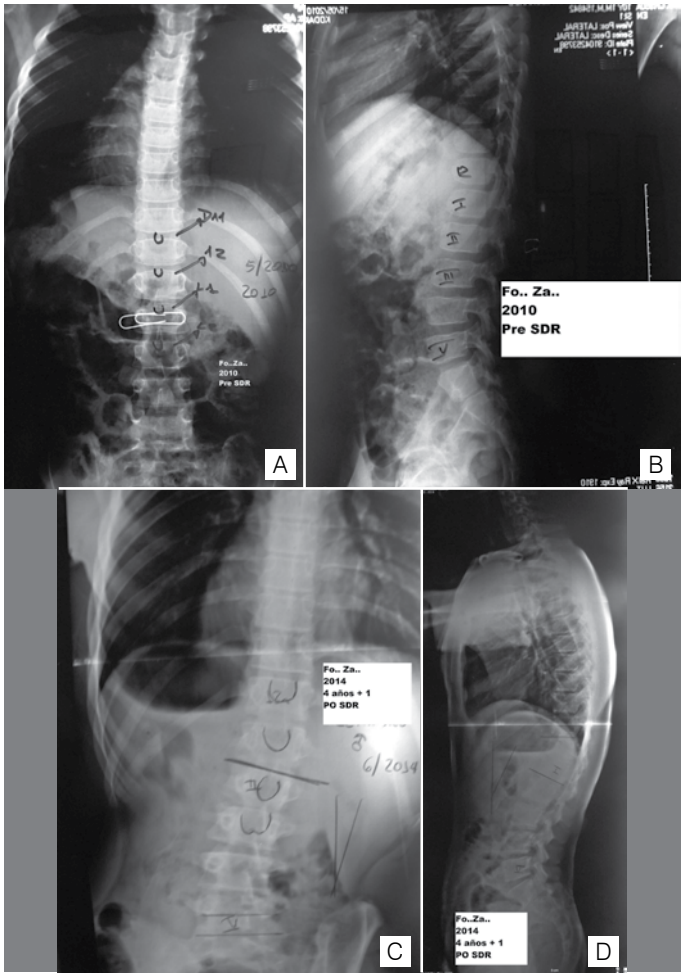

Figura 1. Caso 7 (ver Tabla 1). (A): Rx Columna Frente pre-rizotomía; obsérvese las marcas de los sitios de laminotomías programados y la ausencia de deformidad previa. (B): Rx Columna Perfil pre-rizotomía. (C): Rx Frente a más de 4 años de post-operatorio de rizotomía; curva lumbar derecha a 15°. Obsérvese las marcas de los sitios de laminotomías. (D): Espinograma Perfil a más de 4 años de post-operatorio de rizotomía; cifosis tóraco-lumbar (T12-L1) a 25°.

Según el GMFCS 2 pacientes eran IV, 2 eran III y 3 eran nivel II. El estado ambulatorio pre-rizotomía fue: 2 Deambuladores Comunitarios (DC), 2 Deambuladores Domiciliarios (DD), 2 Deambuladores Funcionales (DF) y un No Deambulador (ND). Al final del seguimiento 3 pacientes habían mejorado su status ambulatorio y 4 lo habían mantenido quedando entonces: 4 pacientes como DC, 1 como DD y 2 como DF [1 DD pasó a DC, 1 DF pasó a DC, y 1 ND pasó a DF]. (Tablas 1 y 2) Todos tuvieron deformidades ortopédicas extra-raquídeas asociadas pre-rizotomía; pero 5 también tuvieron deformidades de aparición posterior.

Cuatro pacientes fueron sometidos a rizotomías a través de laminotomías tóraco-lumbares o lumbares altas (T11, T12, L1, L2), 2 pacientes a laminectomías lumbares/lumbosacras y uno a una laminectomía torácica media.

El seguimiento promedio post-rizotomía fue de 6 años 8 meses (rango 2 años 2 meses a 13 años), y la edad promedio en ese momento fue de 14 años 4 meses (7 años 6 meses – 19 años).

Tabla1. Casuística.

Nº de Caso	Edad al F-Up (años + meses)	Sexo	Tipo de compromiso	Tipo de PC	GMFCS	Estado ambulatorio previo a rizotomia	Edad a la rizotomia (años + meses)	Deformidad espinal previa a la rizotomía	Nivel del abordaje	Deformidad post rizotomía	Tratamiento de la deformidad	Estado ambulatorio actual	Seguimiento post Rizotomía (F-Up en años + meses)	Risser al último control
1	17	M	Cuadri	E	IV	ND	4 + 1	NO	L5-S1	HL	Cirugía	DF	13	4-5
2	17 + 4	F	Dip Esp	E	III	DD	11	NO	T6-T7-T8	CE	Cirugía	DC	6 + 4	5
3	19	M	Dip Esp	E	II	DD	11 + 2	NO	T12-L1-L2	HC	TLSO (*)	DD	7 + 10	5
4	12	M	Trip Esp	E	II	DC	7	NO	T12-L1	E	TLSO	DC	5	1
5	7 + 6	M	Dip Esp	E	IV	DF	5 +4	NO	L1-L2	CE	S/T	DF	2 + 2	0
6	14	M	Dip Esp	E	II	DF	6 + 2	NO	L4-L5-S1	Curva menor	S/T	DC	8	2-3
7	14 + 3	M	Diparesia	M	III	DC	10 + 2	NO	T11-T12-L1-L2	CE	S/T	DC	4 + 1	0-1

Cuadri: cuadriparesia. Dip Esp: Diparesia Espástica. Trip Esp: Triparesia Espástica. E: espástica. M: mixta. ND: No deambulador. DD: deambulador domiciliario. DF: deambulador comunitario. DC: deambulador comunitario. HL: Hiperlordosis. HC: hipercifosis. E: escoliosis. CE: cifoescoliosis. (*): Está en programa de tratamiento quirúrgico. S/T: sin tratamiento.

Tabla 2. Estado Ambulatorio pre-rizotomía y al final del seguimiento.

Status Ambulatorio Preoperatorio	Status Ambulatorio Al Seguimiento			
	No Deambulador	Deambulador Funcional	Deambulador Domiciliario	Deambulador Comunitario
No Deambulador		1		
Deambulador Funcional		1		1
Deambulador Domiciliario			1	1
Deambulador Comunitario				2

Tabla 3. Relación entre edad de realización de la rizotomía, gravedad de la deformidad y Risser al seguimiento.

Edad a la SDR	Gravedad de la Deformidad											
	Deformidad Sagital o Mixta con indicación quirúrgica			Deformidad Sagital o Mixta SIN indicación quirúrgica			Escoliosis con Indicación quirúrgica			Escoliosis y Curvas sin indicación quirúrgica		
4 a 6 años			1	1*								
6 a 8 años										1		
8 a 10 años										1*		
10 a 12 años		1	1	1*								
	< o =3	4	5	< o =3	4	5	< o =3	4	5	< o =3	4	5
	Risser al Seguimiento											

* Curvas en evolución aún.

En estos 7 pacientes se detectaron al final del seguimiento: 6 con deformidades espinales significativas y una curva frontal no significativa (9°). Dos pacientes presentaron deformidades puramente sagitales (un hiperlordosis lumbar de 90°, y una hipercifosis tóraco-lumbar de 75°), 3 pacientes mostraron deformidades mixtas (3 Cifo-Escoliosis Tóraco-Lumbares [Cifosis TL 80° + Escoliosis Lumbar D 69°] [Cifosis TL 25° + Escoliosis atípica Lumbar D 15°] [Cifosis TL 35° + Escoliosis Lumbar D 17°], uno presentó una Escoliosis Lumbar Izquierda de 31° y otro más una Curva TL D a 9°. No encontramos asociación evidente entre Tipo de Deformidad y estado ambulatorio al seguimiento, ni tipo topográfico de PC, ni GMCS, ni edad de la SDR, ni tipo de técnica de abordaje para la SDR ni el nivel del abordaje para el SDR.

Dos pacientes debieron ser tratados quirúrgicamente, 2 fueron tratados con TLSO (uno fracasó y tiene indicación de cirugía, y el otro está aún en Risser 1) y 3 no recibieron ningún tratamiento más que rehabilitación (pacientes con Risser 0 a 2/3). No se encontró asociación entre la edad de la rizotomía y el tipo de curva, pero el estado madurativo parece influir en el grado de gravedad de las curvas. Así, si se comparan gravedad de las deformidades (tomando como criterio la necesidad de cirugía) *versus* estado madurativo (según signo de Risser) vemos que los 3 pacientes con deformidades severas tienen Risser 4 o 5, mientras que los restantes pacientes con deformidades menos importantes aún son inmaduros esqueléticamente (Risser 0 a 2/3); pero 2 (dos) de estos 3 tienen curvas en franca evolución. (Tabla 3)

DISCUSIÓN

Aunque la rizotomía dorsal selectiva (SDR) ha sido eficaz en la disminución de la espasticidad en niños con parálisis cerebral espástica,[5,13-17] sus efectos a largo plazo sobre el sistema músculo-esquelético siguen siendo desconocidos;[18] este hecho se encuentra potenciado por lo permanente del cambio neurológico producido por la rizotomía.[7] Con respecto a la columna vertebral, se documentaron luego de una rizotomía: hiperlordosis, escoliosis, espóndilolisis y espóndilolistesis.[19] La hiperlordosis está referida como la deformidad secundaria más frecuente y de más difícil manejo;[2,20,21] uno de nuestros pacientes presentó la misma. (Figura 2)

No está claro si la prevalencia de estas condiciones es mayor que en los niños con parálisis cerebral espástica que no sufrieron una rizotomía,[22] pero algunos estudios retrospectivos[19,23] y prospectivos[21] parecen sugerirlo.

Varios estudios han señalado la aparición de una escoliosis después de la rizotomía, y han estimado que la progresión acelerada de las deformidades ya existentes también puede ser motivo de preocupación.[19,23-25] Turi y Kalen[23] reportaron escoliosis en 12 de 42 pacientes, la mayoría de los cuales eran no deambuladores, y ninguno de los cuales tenía una deformidad preexistente. En nuestro estudio se observó deformidad espinal en 6 de los 7 pacientes, todos deambuladores; llamativamente a diferencia de otros estudios[22] en nuestros casos las deformidades sagitales fueron las más frecuentes–ya sean solas o asociadas: (Figura 3) solamente un caso presentó una curva escoliótica sin deformidad sagital mayor. Como en la serie de Johnson et al.[21] no hubo diferencias en nuestros pacientes entre los sometidos a procedimientos más o menos conservadores (laminotomías *versus* laminectomías).

La escoliosis parece desarrollarse en el 16%-17% de los casos,[22,25] siendo aparentemente más frecuente en los tetrapléjicos.[24,25] Al igual que en la serie de Spiegel,[22] ninguno de nuestros 7 pacientes tenía deformidad existente previa a la rizotomía. (Figura 1)

Steinbok et al.[19] reportan una incidencia superior al 38% de deformidad cifótica luego de SDR; otros autores también la confirman.[23] Aparentemente esta deformidad es más factible que se desarrolle cuando se utiliza una laminectomía tóraco-lumbar tipo Fazano [2]. Nosotros hemos identificado cifosis tóraco-lumbar en 4 (57 %) de los 7 pacientes evaluados, sola (1 caso) o asociada a deformidad coronal (3); (Figura 3) curiosamente la deformidad sagital fue siempre la más importante, mientras que 3 pacientes sufrieron un abordaje tóraco-lumbar/lumbar alto y uno un abordaje torácico medio. (Tabla 1)

Por el contrario, las deformidades sagitales lumbares, incluyendo hiperlordosis y espóndilolistesis, se reportaron después de la rizotomía con laminectomía.[25,26] Aunque Spiegel et al.[22] no encontraron diferencia significativa entre lordosis postoperatoria y al seguimiento – sin importar la técnica usada -, una lordosis superior a 50° luego de SDR se puede encontrar en el 7% al 17% de los pacientes según las series.[23,25] Esta hiperlordosis lumbar suele ser más frecuente en los no deambuladores y/o tetrapléjicos.[20,24] Crawford et al.[20] describieron dos pacientes tetrapléjicos que desarrollaron deformidades hiperlordóticas progresivas y rígidas; uno de nuestros pacientes se correspondió exactamente con dicho patrón desarrollando una hiperlordosis lumbar de 120°. (Figura 2)

También se han reportado incidencias del 6% al 24% de espóndilolistesis y del 14% de espóndilolisis aislada, [21,22,25] aunque la tasa

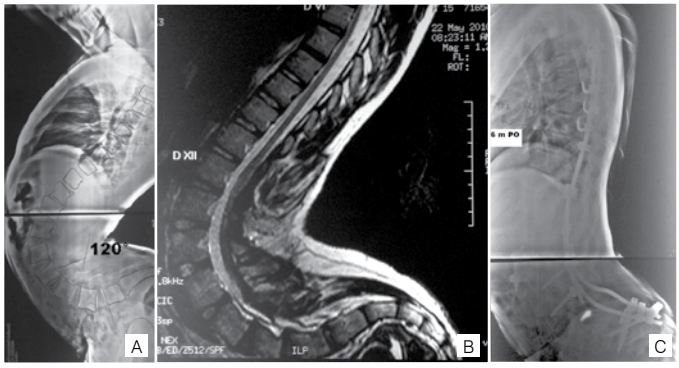

Figura 2. Caso 1 (ver Tabla 1). (a): Espinograma Perfil a más de 11 años de post-operatorio de rizotomía selectiva. Grosera hiperlordosis lumbar secuelar a 120°. (b): Imagen de Resonancia Magnética de Columna Lumbosacra correspondiente al espinograma. (c): Espinograma Perfil a 6 meses de post-operatorio de la corrección quirúrgica de la Hiperlordosis.

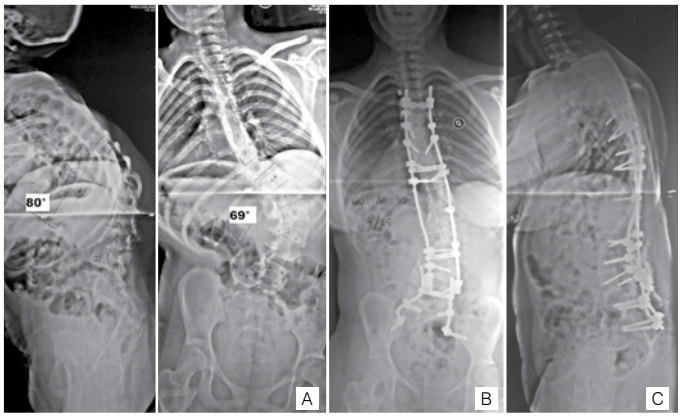

Figura 3. Caso 2 (ver Tabla 1). (a): Espinograma frente y perfil a 3 años 9 meses de post-operatorio de rizotomía selectiva. Presenta deformidad mixta (cifo-escoliosis) con curva lumbar derecha frontal a 69° y cifosis tóraco-lumbar a 80°. Nótese en el frente la marca de la laminectomía torácica media (T6-T7-T8). (b): Espinograma frente post-operatorio alejado de la corrección quirúrgica de la deformidad. (c): Espinograma perfil post-operatorio alejado de la corrección quirúrgica de la deformidad.

más alta se da en dipléjicos espásticos.[21] Sin embargo, no hemos encontrado esta afección en nuestro grupo.

Como ya se ha publicado, no encontramos mayor asociación de la presencia de deformidades post-rizotomía con alguna técnica en particular de abordaje para la rizotomía; sin embargo, tampoco encontramos asociación entre el grado de severidad de la PC y el estado ambulatorio con mayor incidencia de estas deformidades a diferencia de otros autores.[27] La edad ya había sido descrita como factor desencadenante importante del desarrollo de deformidades luego de laminectomías multi-nivel sin importar la patología de base.[28] Asimismo, en el presente estudio la edad y el crecimiento remanente hasta la madurez esquelética de los niños PC sometidos a rizotomía sí tuvieron importancia en el desarrollo de deformidades espinales (Tabla 3), tal como también describieron otros.[27]

Si bien nuestro seguimiento post-rizotomía es similar al de otras series,[19,21,22,25-27] creemos con Johnson que la frecuencia de deformidades raquídeas en pacientes sometidos a SDR es superior a lo esperable en este grupo de pacientes,[21] y que se deben prolongar los controles hasta bien entrada la madurez esquelética.[24] (Tabla 3)

CONCLUSIONES

Se recomienda la evaluación periódica de la alineación de la columna después de una rizotomía. El seguimiento debería realizarse en estos pacientes hasta entrada la madurez esquelética. La causa de esta incidencia de la deformidad no es clara, y más estudios se justifican. La aparición de una deformidad no parece afectar el resultado funcional ambulatorio de la SDR, pero sí agrega morbilidad pues puede requerir tratamiento quirúrgico.

La Rizotomía dorsal selectiva frente a la deformidad de la columna establecida debe evaluarse con prudencia y con la expectativa de la posible necesidad de estabilización de la columna en el futuro. Considerar la estabilización en el momento de la rizotomía en pacientes seleccionados podría estar justificado.

Todos los autores declaran ningún conflicto de intereses potencial con respecto a este artículo.

CONTRIBUIÇÕES DOS AUTORES: Cada autor contribuyó individualmente y significativamente al desarrollo del manuscrito. PPM e MSVA participó en la redacción del manuscrito. PPM, MSVA, EO, MD e EMA participó en el tratamiento y/o seguimiento clínico de los pacientes, y/o colaboró en la recolección de los datos del estudio. PPM e MSVA participó en la evaluación estadística. PPM, MSVA, EO, MD, EMA, MLCI e JG participó en la búsqueda bibliográfica, y/o en la revisión del manuscrito, y/o contribuyó en el concepto intelectual del estudio. Todos los autores contribuyeron al concepto intelectual del estudio.

REFERENCIAS

1. Foerster O. On the indications and results of the excision of posterior spinal nerve roots in man. Surg Gynecol Obstet. 1913;16:463-74.
2. Miller F. Spinal Deformity. In: Miller F. Cerebral Palsy. New York: Springer-Verlag;2005. p. 433-522.
3. Park TS, Johnston JM. Surgical techniques of selective dorsal rhizotomy for spastic cerebral palsy. Technical note. Neurosurg Focus. 2006;21(2):e7.
4. Hesselgard K, Reinstrup P, Stromblad LG, Undén J, Romner B. Selective dorsal rhizotomy and postoperative pain management. A worldwide survey. Pediatr Neurosurg. 2007;43(2):107-12.
5. Albright L, Peacock WJ, Krach LE. Spasticity Reduction. In: Gage JR. The Treatment of gait problems in cerebral palsy: clinics in developmental medicine n° 164-165. Baltimore: Cambridge University Press;2004. p. 286-313.
6. National Institute for Health and Clinical Excellence. Selective dorsal rhizotomy for spasticity in cerebral palsy. NICE interventional procedure guidance 373. [acessado em dezembro 2010]. Disponivel em: www.nice.org.uk/ipg373.
7. Roberts A. Surgical management of spasticity. J Child Orthop. 2013;7(5):389-94.
8. Grunt S, Fieggen AG, Vermeulen RJ, Becher JG, Langerak NG. Selection criteria for selective dorsal rhizotomy in children with spastic cerebral palsy: a systematic review of the literature. Dev Med Child Neurol. 2014;56(4):302-12.
9. Gump WC, Mutchnick IS, Moriarty TM. Selective dorsal rhizotomy for spasticity not associated with cerebral palsy: reconsideration of surgical inclusion criteria. Neurosurg Focus. 2013;35(5):E6.
10. Phelps WM. Complications of orthopaedic surgery in the treatment of cerebral palsy. Clin Orthop Relat Res. 1967;53:39-46.
11. Hoffer MM, Feiwell E, Perry R, Perry J, Bonnett C. Functional ambulation in patients with myelomeningocele. J Bone Joint Surg Am. 1973;55(1):137-48.
12. Palisano R, Rosenbaum P, Walter S, Russell D, Wood E, Galuppi B. Development and reliability of a system to classify gross motor function in children with cerebral palsy. Dev Med Child Neurol. 1997;39(4):214-23.
13. Dudley RW, Parolin M, Gagnon B, Saluja R, Yap R, Montpetit K, et al. Long-term functional benefits of selective dorsal rhizotomy for spastic cerebral palsy. J Neurosurg Pediatr. 2013;12(2):142-50.
14. Farmer JP, Sabbagh AJ. Selective dorsal rhizotomies in the treatment of spasticity related to cerebral palsy. Childs Nerv Syst. 2007;23(9):991-1002.
15. Kan P, Gooch J, Amini A, Ploeger D, Grams B, Oberg W, et al. Surgical treatment of spasticity in children: comparison of selective dorsal rhizotomy and intrathecal baclofen pump implantation. Childs Nerv Syst. 2008;24(2):239-43.
16. Langerak NG, Lamberts RP, Fieggen AG, Peter JC, Peacock WJ, Vaughan CL. Selective dorsal rhizotomy: long-term experience from Cape Town. Childs Nerv Syst. 2007;23(9):1003-6.
17. Steinbok P. Selective dorsal rhizotomy for spastic cerebral palsy: a review. Childs Nerv Syst. 2007;23(9):981-90.
18. Grunt S, Becher JG, Vermeulen RJ. Long-term outcome and adverse effects of selective dorsal rhizotomy in children with cerebral palsy: a systematic review. Dev Med Child Neurol. 2011;53(6):490-8.
19. Steinbok P, Hicdonmez T, Sawatzky B, Beauchamp R, Wickenheiser D. Spinal deformities after selective dorsal rhizotomy for spastic cerebral palsy. J Neurosurg. 2005;102(Suppl 4):363-73.
20. Crawford K, Karol LA, Herring JA. Severe lumbar lordosis after dorsal rhizotomy. J Pediatr Orthop. 1996;16(3):336-9.
21. Johnson MB, Goldstein L, Thomas SS, Piatt J, Aiona M, Sussman M. Spinal deformity after selective dorsal rhizotomy in ambulatory patients with cerebral palsy. J Pediatr Orthop. 2004;24(5):529-36.
22. Spiegel DA, Loder RT, Alley KA, Rowley S, Gutknecht S, Smith-Wright DL, et al. Spinal deformity following selective dorsal rhizotomy. J Pediatr Orthop. 2004;24(1):30-6.
23. Turi M, Kalen V. The risk of spinal deformity after selective dorsal rhizotomy. J Pediatr Orthop. 2000;20(1):104-7.
24. Mooney JF 3rd, Millis MB. Spinal deformity after selective dorsal rhizotomy in patients with cerebral palsy. Clin Orthop Relat Res. 1999;(364):48-52.
25. Peter JC, Hoffman EB, Arens LJ, Peacock WJ. Incidence of spinal deformity in children after multiple level laminectomy for selective posterior rhizotomy. Childs Nerv Syst. 1990;6(1):30-2.
26. Li Z, Zhu J, Liu X. Deformity of lumbar spine after selective dorsal rhizotomy for spastic cerebral palsy. Microsurgery. 2008;28(1):10-2
27. Golan JD, Hall JA, O'Gorman G, Poulin C, Benaroch TE, Cantin MA, Farmer JP. Spinal deformities following selective dorsal rhizotomy. J Neurosurg. 2007;106(Suppl 6):441-9.
28. Yasuoka S, Peterson HA, MacCarty CS. Incidence of spinal column deformity after multilevel laminectomy in children and adults. J Neurosurg. 1982;57(4):441-5.

PERDA DE CORREÇÃO APÓS VERTEBRECTOMIA NO TRATAMENTO DE DEFORMIDADES DA COLUNA VERTEBRAL

LOSS OF CORRECTION AFTER VERTEBRECTOMY FOR TREATMENT OF SPINAL DEFORMITIES

PÉRDIDA DE CORRECCIÓN DESPUÉS DE VERTEBRECTOMÍA EN EL TRATAMIENTO DE DEFORMIDADES DE LA COLUMNA VERTEBRAL

Vinícius Magno da Rocha[1], Felipe Moura Carrasco[1], George Kalif Lima[1], Renato Henriques Tavares[1], Rodrigo José Fernandes da Costa[1], Luis Antônio Medeiros Moliterno[1], Antônio Eulalio Pedrosa Araujo Junior[1], Diego Pinheiro Aguiar[1], André Luiz Loyelo Barcellos[1]

1. Instituto Nacional de Traumatologia e Ortopedia Jamil Haddad - Ministério da Saúde (INTO/MS), Rio de Janeiro, RJ, Brasil.

RESUMO

Objetivo: Avaliar a perda de correção após o tratamento de deformidades da coluna vertebral pela técnica de vertebrectomia posterior isolada. Métodos: Vinte e um pacientes foram acompanhados durante três anos após o tratamento cirúrgico com radiografias panorâmicas, tomografias computadorizadas e através dos questionários SF-36 e Oswestry. Foram avaliadas perda de correção, subsidência do CAGE e evolução do ângulo pelve-T1 durante o acompanhamento. Também foi avaliada a correlação entre as alterações radiológicas e os índices funcionais e de qualidade de vida. Resultados: Todos os pacientes apresentaram algum grau de perda de correção e subsidência do espaçador intersomático, especialmente no primeiro ano de acompanhamento. Tais perdas exerceram impacto negativo sobre função, dor e autoimagem dos pacientes. Fatores como a rigidez da massa de artrodese e as dimensões do implante utilizado parecem ter contribuído com a ocorrência de subsidência, a despeito de faixa etária e densidade mineral óssea. Conclusões: O uso de espaçadores com maior diâmetro seccional e hastes mais rígidas podem reduzir a sobrecarga da coluna anterior de Denis, diminuindo a ocorrência de subsidência e perda de correção. Estratégias de estabilização adicionais, como o uso de órteses no pós-operatório também podem ser úteis, e devem ser avaliadas em estudos subsequentes.

Descritores: Doenças da coluna vertebral; Osteotomia; Subsidência.

ABSTRACT

Objective: To evaluate the loss of correction after treatment of spine deformities with the technique of isolated posterior vertebrectomy. Methods: Twenty-one patients were followed-up for three years after surgery with panoramic X-rays, CT scans, SF-36 and Oswestry questionnaires. We evaluated the loss of correction, CAGE subsidence and the evolution of the pelvis-T1 angle during follow-up. The correlation among the radiographic changes and functional and quality of life scores was also assessed. Results: All patients had some degree of loss of correction and subsidence of CAGE, especially in the first year of follow-up. Such losses exerted negative impact on the function, pain and self-image of the patients. Factors such as the stiffness of the fusion mass and size of implant used appear to have contributed to the occurrence of subsidence, regardless of age and bone mineral density. Conclusions: The use of spacers with larger cross-sectional diameter and more rigid rods can reduce the overloading on the anterior column of Denis, reducing the subsidence and loss of correction. Additional stabilization strategies such as the use of orthoses postoperatively can also be useful, and should be evaluated in subsequent studies.

Keywords: Spinal diseases; Osteotomy; Subsidence.

RESUMEN

Objetivo: Evaluar la pérdida de corrección después del tratamiento de las deformidades de la columna vertebral mediante la técnica de vertebrectomía posterior aislada. Métodos: Veintiún pacientes fueron seguidos durante tres años después de la cirugía mediante radiografías panorámicas, tomografías computarizadas y con el uso de los cuestionarios SF-36 y Oswestry. Se evaluó la pérdida de la corrección, la subsidencia del CAGE y la evolución del ángulo pelvis-T1 durante el seguimiento. También se evaluó la corrección entre las alteraciones radiográficas y los índices funcionales y de calidad de vida. Resultados: Todos los pacientes presentaron algún grado de pérdida de corrección y subsidencia del espaciador intersomático, especialmente en el primer año de seguimiento. Estas pérdidas ejercen impacto negativo sobre la función, el dolor y la autoimagen de los pacientes. Factores como la rigidez de la masa de artrodesis y el tamaño del implante usado parecen haber contribuido a la aparición de subsidencia, independientemente de la edad y la densidad mineral ósea. Conclusiones: El uso de espaciadores con diámetro de la sección transversal mayor y barras más rígidas pueden reducir la sobrecarga de la columna anterior de Denis, reduciendo la ocurrencia de subsidencia y pérdida de la corrección. Las estrategias de estabilización adicionales, tales como el uso de ortesis en el postoperatorio también pueden ser útiles, y deben ser evaluadas en estudios posteriores.

Descriptores: *Enfermedades de la columna vertebral; Osteotomía; Subsidencia.*

INTRODUÇÃO

As deformidades rígidas da coluna vertebral são um desafio terapêutico para os cirurgiões. Mesmo com o aprimoramento de técnicas e modernos implantes, correções plenas são difíceis de serem obtidas e as complicações não são raras[1]. Diferentes técnicas de osteotomia já foram preconizadas para o tratamento de

Trabalho realizado no Instituto Nacional de Traumatologia e Ortopedia Jamil Haddad-Ministério da Saúde (INTO/MS), Rio de Janeiro, RJ, Brasil.
Correspondencia: Rua Desembargador Izidro, 18 – Sala 912, Praça Saens Peña, Tijuca, Rio de Janeiro, RJ, Brasil. 20.521-160. viniciusmagnodarocha@gmail.com

http://dx.doi.org/10.1590/S1808-185120161503159932 Recebido em 16/02/2016, aceito em 30/03/2016.

deformidades rígidas, entre as quais, a vertebrectomia (VCR) é a que permite maior grau de correção.[1,2]

Na VCR cria-se um defeito segmentar através da ressecção de uma ou mais vértebras por uma dupla abordagem (anterior e posterior) ou pelo acesso posterior isolado.[2] Em 1922, MacLennan[3] foi quem inaugurou a técnica de VCR para a ressecção apical de curvas rígidas na escoliose grave. Bradford,[4] em 1987 utilizou osteótomos por dupla abordagem, com correções de até 50° por vértebra ressecada. Em 2002, Suk et al.[2] descreveram a vertebrectomia por via posterior isolada (VCRP). Igualmente demandante tecnicamente, este procedimento evita a violação da caixa torácica, permitindo correções tridimensionais em um tempo cirúrgico menor, com eficácia semelhante à vertebrectomia pela dupla abordagem.[1] Atualmente, a VCRP é utilizada em diversas patologias da coluna vertebral,[5-8] objetivando uma coluna bem equilibrada, com correção da deformidade e/ou descompressão do tecido neurológico eventualmente comprometido.[1] Da mesma forma, a manutenção da correção obtida com o procedimento é um pré-requisito básico para os bons resultados do tratamento, podendo sua perda trazer prejuízo para o alinhamento vertebral, deterioração neurológica tardia e redução da qualidade de vida.[9]

A perda de correção após o tratamento cirúrgico de deformidades da coluna é objeto de estudo entre pesquisadores desde o século passado.[10-12] Diferentes trabalhos já investigaram o fenômeno de perda da correção após artrodeses posteriores, correlacionando a progressão da deformidade com diferentes fatores,[13,14] mas até o momento, ainda não foi avaliada a perda de correção após VCR no tratamento de deformidades da coluna vertebral.

O presente estudo tem como objetivo avaliar a perda de correção após VCRP para o tratamento de deformidades da coluna vertebral, e as consequências desta perda para a qualidade de vida dos pacientes.

MÉTODOS

Trata-se de uma coorte retrospectiva realizada no Instituto Nacional de Traumatologia e Ortopedia Jamil Haddad - Ministério da Saúde (INTO/MS). Dados clínicos e radiográficos de pacientes submetidos à VCRP no período de 2004 a 2014 foram obtidos dos prontuários e exames de imagem após aprovação no Comitê de Ética em Pesquisa da Instituição (CAAE: 56634616.4.0000.5273). Os critérios de seleção dos pacientes seguem na Tabela 1.

Vinte e um pacientes preencheram os critérios de seleção e foram incluídos no estudo. O procedimento cirúrgico empregado no tratamento das deformidades foi a VCRP descrita por Suk et al.[2] e todos os pacientes utilizaram órtese nos três primeiros meses de pós-operatório.

Tabela 1. Critérios de Seleção dos Participantes.

Critérios de Inclusão	Diagnóstico de cifoescoliose congênita ou idiopática
	Realização de VCRP*, com ressecção de uma ou mais vértebras entre T3 e T12
	Risser superior a 2 ou fechamento da cartilagem trirradiada
	Período mínimo de acompanhamento de três anos
	Instrumentação posterior exclusivamente por parafusos pediculares
Critérios de Exclusão	Cirurgia prévia da coluna vertebral
	Inclusão de vértebras cervicais ou ilíacos na instrumentação posterior
	Realização do procedimento cirúrgico em mais de uma etapa
	Falha por quebra de implante ou afrouxamento de parafusos

*VCRP - Vertebrectomia por via posterior isolada.

As variáveis analisadas foram: idade e peso à época da cirurgia, sexo, maturidade esquelética, quadro neurológico, número de vértebras ressecadas, níveis instrumentados e submetidos à fusão; radiologicamente foram aferidos os valores angulares das curvas principais e secundárias, dimensões do espaçador de titânio utilizado e das vértebras imediatamente adjacentes à VCRP; a ocorrência de subsidência do espaçador nas vértebras adjacentes também foi analisada.

Para a aferição dos parâmetros radiográficos foram utilizadas imagens panorâmicas obtidas em ortostase, nas incidências póstero-anterior e lateral em diferentes momentos: no pré-operatório imediato (imagens adquiridas na internação do paciente), no pós-operatório antes da alta hospitalar e anualmente após a cirurgia. As angulações das curvas principais e secundárias no plano coronal e da cifose global (T5 à T12) foram avaliadas individualmente por dois cirurgiões de coluna utilizando-se o método de Cobb.[15] Os valores foram comparados entre si e nos casos onde uma diferença maior do que 5° foi observada entre os avaliadores, uma aferição adicional foi realizada por um terceiro cirurgião de coluna. As médias entre as aferições foram obtidas e consideradas os valores de medição das curvas. Tomografias computadorizadas foram utilizadas para a avaliação do posicionamento dos implantes e ocorrência de pseudoartrose, assim como para o dimensionamento do espaçador e estudo da subsidência. A taxa de correção (TC) e as taxas de perda anuais (TPC^1, $TPC1^2$, TPC^3) tanto da curva principal (TPC-P) quando da cifose torácica (TPC-CT) foram estimadas de acordo com as fórmulas relacionadas na Figura 1.

A subsidência foi avaliada em aquisições médio–sagitais de tomografias computadorizadas. (Figura 2) A penetração do espaçador nos corpos vertebrais imediatamente adjacentes ao sítio de osteotomia foi medida linearmente em milímetros. O percentual de penetração foi estimado considerando a altura média do corpo vertebral, conforme equações e esquemas demonstrados na Figura 1. As dimensões do espaçador e sua relação com as placas terminais adjacentes (RE/P) foram avaliadas em aquisições médio–sagitais e médio-coronais de tomografias computadorizadas, conforme ilustrado na Figura 1.

O quadro neurológico pré e pós-operatório foi acompanhado utilizando-se a escala de Frankel[16] e as avaliações foram feitas no momento da internação, no pós-operatório imediato e anualmente após a cirurgia.

Como parâmetros para avaliação da qualidade de vida no pós-operatório, foram considerados o ângulo pelve-T1 (Â P-T1) aferido em radiografias panorâmicas da coluna em ortostase[17] (Figura 2) realizadas anualmente. Os questionários *Oswestry Disability Index* (ODI)[18], *Scoliosis Research Society* (SRS)-22[19] e o *Short Form-36* (SF-36)[20] obtidos ao término do terceiro ano de pós-operatório também foram considerados.

Os dados coletados foram analisados pelo programa SPSS (Statistical Package for the Social Science), versão 22.0 e pelo aplicativo Microsoft Excel 2013. Todas as discussões foram realizadas considerando nível de significância máximo de 5% (0,05).

RESULTADOS

Os dados encontram-se dispostos nas Tabelas 2 e 3. Observamos que a idade dos pacientes variou de 11 a 56 anos, com uma média de 19,14 anos (δ= 10,0; Cv = 0,53). A amostra apresentou um *outlier* (56 anos) e com sua exclusão, a faixa etária média caiu para 17,30 anos (δ= 5,51; Cv = 0,32). Para as análises subsequentes, este último valor foi considerado. Nenhuma correlação linear forte significativa foi encontrada entre a idade e as demais variáveis do estudo pelos coeficientes linear de Pearson e de ordem de Spearman.

A distribuição do número de vértebras ressecadas variou de 1 a 3 com uma média de duas vértebras ressecadas e o número de níveis instrumentados variou de 5 a 15, com média de 10,4 (δ= 2,5; Cv = 0,24), sendo mais frequente a instrumentação de 12 níveis (*f* = 38,1%). Em todos os indivíduos, a curva principal foi torácica e as vértebras ressecadas encontravam-se entre T5 e T12. Pelos testes *t* de student pareado e Wilcoxon é indiscutível o efeito da

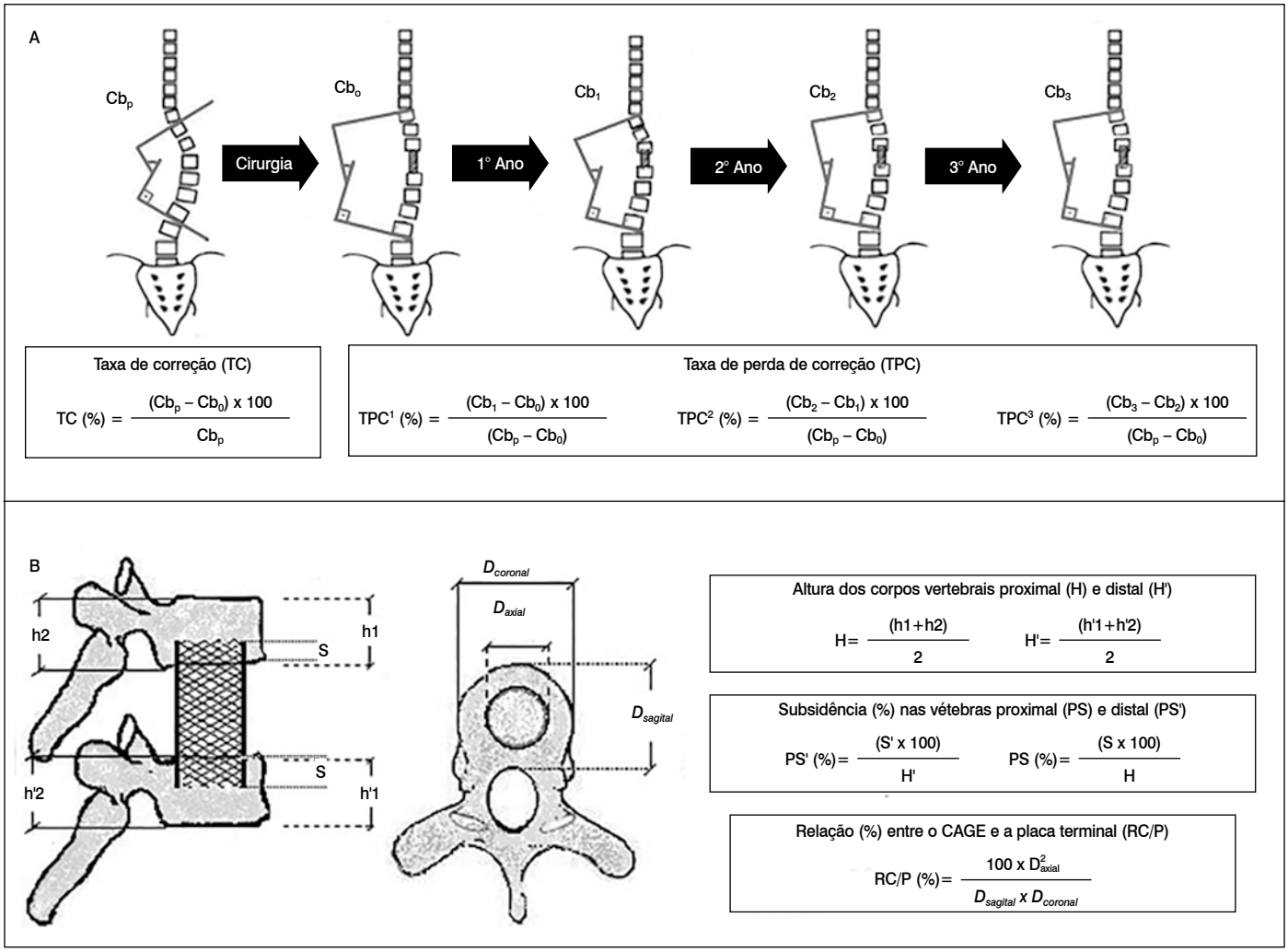

Figura 1. Esquemas e equações utilizados na aferição dos parâmetros radiográficos. (A) – Utilização dos ângulos de Cobb no acompanhamento (Cbp – Pré-operatório, Cb_0 – Pós-operatório antes da alta, Cb_1 – 1° ano de pós-operatório, Cb_2 – 2° ano de pós-operatório e Cb_3 – 3° ano de pós-operatório) e equações utilizadas nos cálculos da taxa de correção cirúrgica (TC) e das taxas anuais de perda de correção (TPC^1, TPC^2 e TPC^3). (B) – Medição da subsidência do espaçador, onde h1 e h'1 são as alturas anteriores dos corpos e h2 e h'2 são as alturas posteriores; H e H' são as alturas médias dos corpos vertebrais; S e S' são os valores de penetração do espaçador; PS e PS' são os percentuais de subsidência do espaçador em relação a altura média dos corpos vertebrais; D_{axial}, $D_{coronal}$ e $D_{sagital}$, referem-se aos diâmetros do espaçador nos referidos planos anatômicos; e RE/P é a relação percentual entre o diâmetro seccional do espaçador e a área da placa terminal inferior. Na figura 1A, o esquema refere-se à medições feitas em radiografias panorâmicas; na figura 1B, o esquema refere-se às reconstruções sagital e axial das tomografias.

intervenção cirúrgica, com TCs médias de 54,4% no plano coronal ($p < 0,001$) e 47,71% no plano sagital ($p < 0,001$).

Observou-se uma perda de correção significativa com padrão de baixa variabilidade ($Cv = 0,2$) para as aferições pós-operatórias, a uma taxa de perda de correção média no plano coronal ($\overline{TPc} - P$ $\overline{TPc} - P$) de 22,3% no primeiro ano, 6,2% no segundo ano e 2,8% no terceiro ano (p-valores < 0,001 nos testes *t* de student pareado e Wilcoxon para cada ano). Uma perda de correção significativa também foi observada no plano sagital, com padrão de baixa variabilidade ($Cv = 0,2$ a $0,25$), a uma taxa de perda de correção da cifose $\overline{TPC}$ $\overline{TPC} - CT$) de 26,5% no primeiro ano, 12,8% no segundo ano e 3,5% no terceiro ano ($p < 0,001$ nos testes *t* de student pareado e Wilcoxon para cada ano). As Figuras 2 e 3 demonstram a perda de correção nos planos coronal e sagital durante o período de acompanhamento.

A correlação entre a taxa de correção média ($\overline{TC}$ $\overline{TC}$) em ambos os planos e o número de vértebras ressecadas não se mostrou estatisticamente significativa pelos testes de correlação linear de Pearson ($p = 0,05$ para o plano coronal e $p = 0,417$ para o plano sagital) e correlação de ordem de Spearman ($p = 0,129$ para o plano coronal e $p = 0,451$ para o plano sagital).

Houve relação de proporcionalidade direta entre a$\overline{TC}$ $\overline{TC}$ e a $\overline{TPC}$ $\overline{TPC} - P$ no primeiro e segundo anos com significância estatística pelo coeficiente de Pearson ($p = 0,005$). A $\overline{TPc}$ $\overline{TPc}$ foi maior no primeiro ano, decrescendo ao longo do segundo e terceiro anos de pós-operatório. Quanto maior a $\overline{TPC}$ $\overline{TPC}$-P^1 e $\overline{TPC}$ $\overline{TPC}$-CT^1, menor foi a perda observada nos anos subsequentes. A variabilidade com que tais perdas ocorreram, avaliada pelo coeficiente de variação, foi menor no primeiro ano do que nos demais, ainda que com baixa significância estatística, independentemente do número de vértebras ressecadas. (Tabela 4) Não foi observada correlação estatisticamente forte entre a gravidade da deformidade inicial, estimada pelas medidas pré-operatórias do Cobb, e a perda de correção (Pearson e Spearman inferiores a 0,4).

Analisando o primeiro ano de pós-operatório, fica claro que apenas neste período a PC guardou relação diretamente proporcional com o número de vértebras ressecadas, mesmo que com pouca relevância estatística. (Figura 4)

A TS observada foi em média, 43,05% no primeiro ano, 1,40% no segundo ano e 0,89% no terceiro ano. A diferença entre as taxas foi estatisticamente significativa entre os anos de acompanhamento ($p = 0,000$ pelo teste de Friedman). (Figura 5)

Tabela 2. Evolução da curva principal, cifose torácica e ângulo pelve-T1.

	Idade	Pré-operatório		Pós-operatório antes da alta			1º Ano de pós-operatório			2º Ano de pós-operatório			3º Ano de pós-operatório			CL	RE/P
		Pp	CTp	P^0	CT^0	$P\text{-}T1^0$	P^1	CT^1	$P\text{-}T1^1$	P^2	CT^2	$P\text{-}T1^2$	P^3	CT^3	$P\text{-}T1^3$		
1	56	78	88	32	40	24	44	55	16	48	60	14	48	60	14	4,5	34,5
2	24	54	65	32	30	20	38	45	18	40	54	16	40	56	16	5,0	36,7
3	15	46	58	28	30	14	32	40	15	32	45	18	32	46	18	3,5	37,6
4	14	62	57	32	30	23	38	42	24	40	46	25	42	48	25	2,5	31,4
5	18	88	90	42	45	22	54	52	22	56	58	26	57	58	24	4,0	52,3
6	23	42	98	28	55	24	40	65	8	40	76	10	40	83	23	4,5	35,6
7	13	84	50	34	30	20	47	39	18	50	42	20	52	44	18	5,5	36,7
8	31	74	80	26	30	22	40	45	20	42	47	22	44	48	24	5,0	33,6
9	21	82	70	44	50	20	51	55	16	53	60	14	54	61	14	3,0	46,6
10	14	74	80	28	50	25	40	58	20	42	60	20	44	61	16	3,5	42,5
11	16	64	100	30	50	25	37	62	20	40	64	20	42	65	20	4,5	47
12	11	46	68	20	40	20	25	48	18	27	60	16	28	60	16	2,5	38,5
13	26	98	100	40	50	15	52	62	15	53	68	18	55	70	18	5,0	46,9
14	14	78	88	46	48	18	52	54	20	54	58	22	55	60	22	4,5	54,6
15	20	100	110	32	55	20	52	68	18	52	72	20	52	72	18	5,0	43,2
16	11	80	80	40	45	16	48	49	16	50	50	18	52	52	16	3,5	58,9
17	11	68	60	32	40	22	39	44	20	44	45	22	44	45	24	2,0	49,6
18	17	78	90	32	55	16	44	63	14	46	66	18	47	67	14	4,5	47,6
19	14	44	65	20	25	16	24	32	16	28	36	18	30	36	16	2,5	57,6
20	20	78	65	35	25	22	38	35	20	44	38	22	44	39	24	5,0	44,3
21	13	94	96	38	35	16	50	40	14	52	44	18	54	46	14	6,0	62,3

P – Valores em graus das curvas principais. CT – Valores em graus das cifoses torácicas. P-T1 – Valores em graus do ângulo pelve-T1. CL – Comprimento longitudinal do espaçador interssomático em centímetros. RE/P – Valores percentuais entre o diâmetro seccional do espaçador interssomático e a área da placa terminal. Os índices p, ^{1}, ^{2} e ^{3}, representam o pré-operatório, pós-operatório antes da alta, primeiro, segundo e terceiro anos, respectivamente.

Tabela 3. Oswetry, SRS-22 e SF-36 ao término do terceiro ano de pós-operatório.

ODI		SRS-22					SF-36	
		Função	Dor	Auto-Imagem	Saúde Mental	Total	Físico	Mental
1	52	4,4	4,3	3,3	3,6	3,9	49,7	54,8
2	46	4,1	4	3,3	3,8	3,8	50,1	55,7
3	14	3,6	3,7	3,3	3,6	3,6	40,1	55,3
4	28	2,9	3	2,7	2,8	2,9	36,4	40,1
5	22	3,1	3	3	3,6	3,2	37,8	49,8
6	34	3,9	4	2,7	3,8	3,6	48,9	60,2
7	26	4,1	4	3	4,5	3,9	50,3	64,3
8	49	2,9	3	2,3	4	3,1	40,1	40,3
9	25	4,3	4,3	4	3,6	4,1	59,8	54,8
10	19	4,3	4,3	3,7	3,2	3,9	60,2	50,2
11	21	3,7	3,7	2,7	2,8	3,2	52,3	48,6
12	11	4,6	4,7	4	3,4	4,2	64,7	64,2
13	50	4,3	4,3	4	3,2	4,0	57,5	58,9
14	13	3,7	3,7	2,3	2,8	3,1	44,3	47,9
15	22	4,7	4,7	4	2,8	4,1	59,3	51,4
16	15	4,3	4,3	4,3	3,2	4,0	54,5	54,8
17	19	3,7	3,7	3	2,8	3,3	39,6	54,2
18	15	4,1	4	4,3	3	3,9	42,5	49,7
19	11	3,9	4	4	4,5	4,1	38,7	64,2
20	23	3,4	3,3	2,7	2,8	3,1	38,4	42,1
21	13	4,3	4,3	4	4,5	4,3	42,6	66,8

ODI – Valores do questionário Oswetry Disability Index. SRS-22 – Valores do questionário da Scoliosis Research Society, 22ª edição. SF-36 – Valores do questionário 36-Item Short Form.

Não houve correlação significativa entre a TS e a idade ou número de vértebras ressecadas ($p > 0,05$ nos testes de correlação de Pearson e Spearman) em nenhum dos três anos de acompanhamento. A correlação entre TS e a TPC foi significativa somente no durante o primeiro ano de pós-operatório. (Tabela 5)

Analisando as dimensões do espaçador, observamos correlação significativa de proporcionalidade entre o seu comprimento longitudinal com a TC ($p < 0,001$) e com a TS ($p < 0,005$). Também encontramos forte correlação entre RE/P e a TS no primeiro ano de pós-operatório, com correlação de -0,76 pelo coeficiente de Pearson e -0,81 pelo coeficiente de Spearman ($p < 0,05$).

Com relação ao quadro neurológico, 17 pacientes (81%) preservaram seu escore de Frankel após a cirurgia. Quatro pacientes experimentaram melhora do quadro: um paciente Frankel C para Frankel E, e três pacientes Frankel D para E (14,3%). Não houve piora do quadro neurológico, mesmo naqueles pacientes que já apresentavam algum déficit na avaliação pré-operatória. O escore de Frankel pós-operatório foi mantido durante todo o período de acompanhamento, a despeito da perda de correção observada.

As correlações entre o ODI e as perdas de correção nos planos coronal e sagital ao longo dos três anos de pós-operatório não foram estatisticamente significativas ($p > 0,05$ nos testes de Pearson e Spearman). A correlação entre ODI e a idade foi positiva ($p < 0,05$ no teste de Spearman). Não foi encontrada significância no modelo de regressão linear relacionando TPC, idade e ODI. Todos os modelos propostos para os três anos de pós-operatório não apresentaram significância nos parâmetros ($p > 0,05$), nem significância do modelo pelo teste F ($p > 0,05$) e tinham baixo poder de explicação ($R^2 < 0,3$).

O Â P-T1 variou significativamente no pós-operatório, (Tabela 2) mas não mostrou correlação significativa com o ODI nem com o

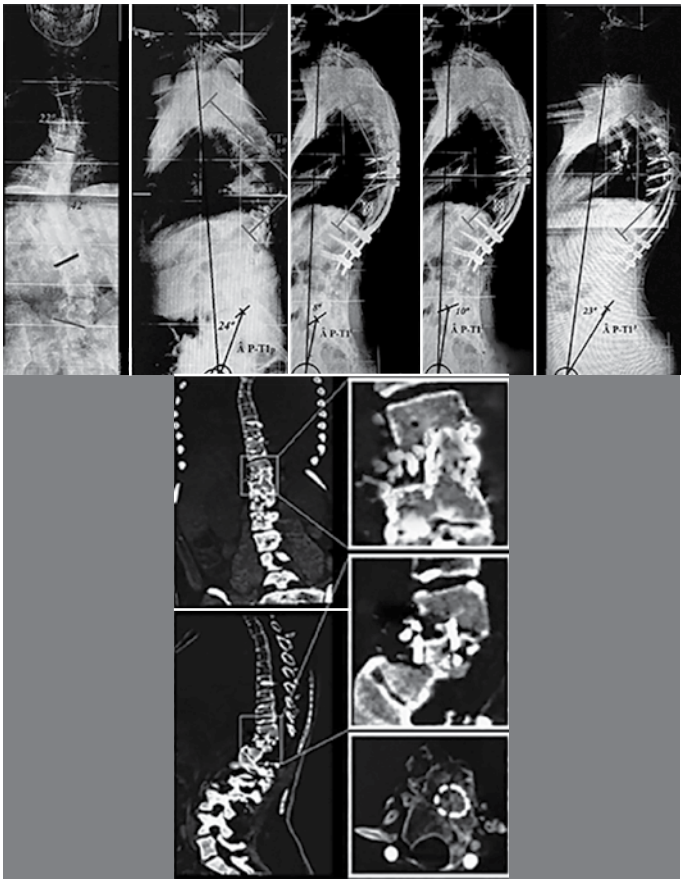

Figura 2. Exames de imagem utilizados no acompanhamento dos pacientes. ÂP-T1 – Ângulo pelve-T1 medido em graus. CT – Cifose torácica. Os índices [1], [2] e [3], representam o primeiro, segundo e terceiro anos, respectivamente.

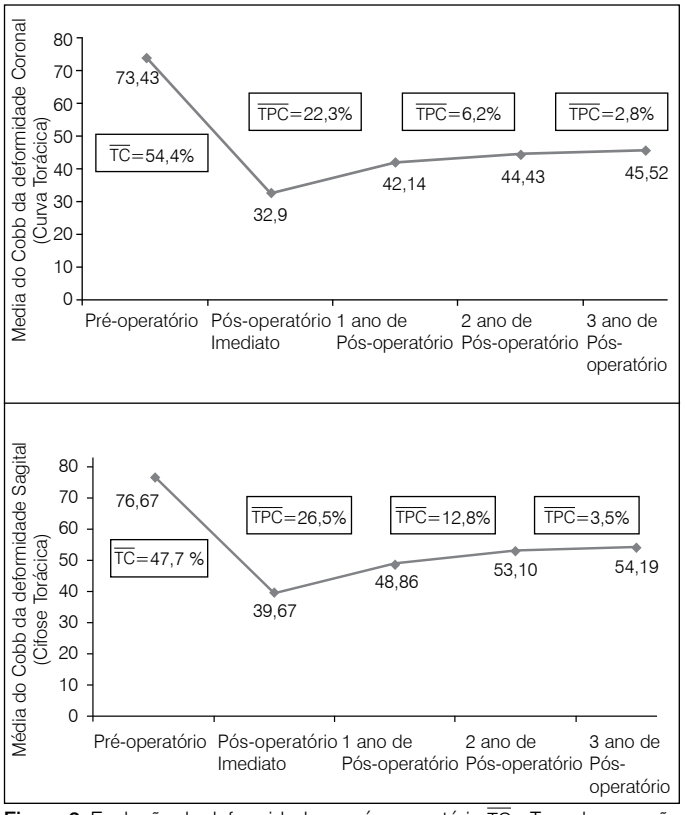

Figura 3. Evolução da deformidade no pós-operatório. $\overline{TC}$ – Taxa de correção média. $\overline{TPc}$ – Taxa de perda de correção média.

Tabela 4. Correlação da taxa de perda de correção e o número de vértebras ressecadas.

	Correlação Linear de Pearson	Correlação de Ordem de Spearman
$\overline{TPC}$-P[1] (p-valor)	0,35 0,116	0,28 0,218
$\overline{TPC}$-CT[1] (p-valor)	0,25 0,282	0,23 0,313
$\overline{TPC}$-P[2] (p-valor)	-0,25 0,265	-0,10 0,677
$\overline{TPC}$-CT[2] (p-valor)	0,07 0,778	0,28 0,212
$\overline{TPC}$-P[3] (p-valor)	-0,15 0,522	-0,11 0,626
$\overline{TPC}$-CT[3] (p-valor)	0,37 0,102	0,40 0,072

$\overline{TPC}$-P– Taxa de perda de correção média da curva principal. $\overline{TPC}$-CT – Taxa de perda de correção média da cifose torácica. Os índices [1], [2] e [3], representam o primeiro, segundo e terceiro anos, respectivamente.

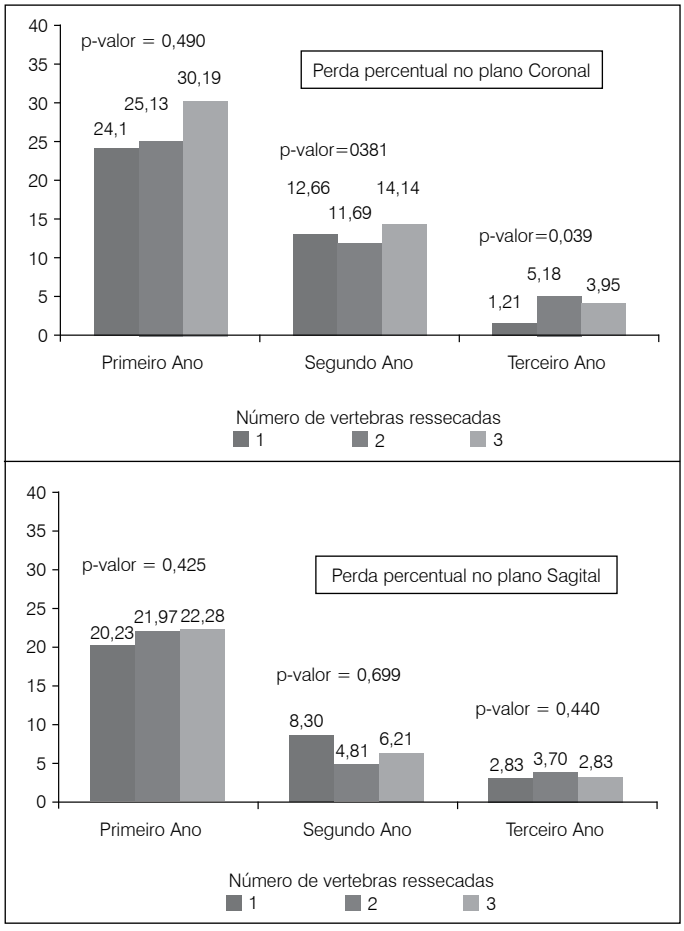

Figura 4. Perda de correção por número de vértebras ressecadas.

domínio referente à saúde mental do SRS-22 ($p > 0,05$ nos testes de Pearson e Spearman). Entretanto, correlação forte e estatisticamente significativa foi observada com os quesitos função, dor e autoimagem deste mesmo questionário (coeficientes $> 0,7$ e $p < 0,05$). Também houve correlação significativa entre o SF-36 e o Â P-T1, embora mais fraca do que as observada com o SRS-22 (Pearson -0,54 e Spearman -0,53, ambos com $p < 0,05$).

DISCUSSÃO

Desde a segunda metade do século passado a perda de correção após o tratamento cirúrgico de deformidades da coluna vertebral é objeto de interesse. Dubousset et al.[11] foram os primeiros a relatar a progressão da deformidade em pacientes submetidos à artrodese posterior, inaugurando as pesquisas acerca deste tema.[10-13] Durante muito tempo, a atenção foi direcionada para a

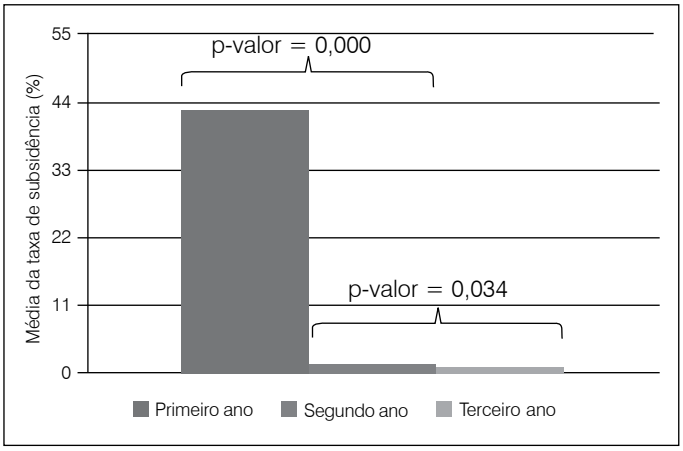

Figura 5. Taxa de subsidência anual.

Tabela 5. Correlação entre a taxa de subsidência e a taxa de perda de correção anual.

	TS *vs* TPC-P (perda coronal)	**TS *vs* TPC-CT (perda sagital)**
Primeiro Ano		
Teste de Pearson	0,16	0,75*
Teste de Spearman	0,29	0,64*
Segundo Ano		
Teste de Pearson	-0,42	0,14
Teste de Spearman	-0,42	0,03
Terceiro Ano		
Teste de Pearson	0,03	0,13
Teste de Spearman	0,2	0,13

*Correlação significativa (p < 0,001 nos testes de Pearson e Spearman)

TS – Taxa de subsidência. TPC-P – Taxa de perda de correção da curva principal. TPC-CT – Taxa de perda de correção da cifose torácica.

maturidade esquelética preconizando-se que crianças com Risser inferior a 2 fossem tratadas com fusão anterior para evitar a perda de correção pós-cirúrgica.[10] Com o advento dos parafusos pediculares, passou-se a acreditar que o melhor controle biomecânico proporcionado por estes implantes evitaria a progressão da deformidade mesmo no esqueleto imaturo, entretanto, esta teoria não encontrou suporte em séries clínicas.[13]

Estudos subsequentes demonstraram que mesmo pacientes tratados após a maturidade esquelética com instrumentação pedicular e fusão posterior apresentavam algum grau de perda da correção, reforçando a hipótese de que outros fatores concorreriam para a perda de correção, além do crescimento do esqueleto.[13] Tais fatores foram: a ocorrência de pseudoartrose ou falha de implantes, a seleção incorreta dos níveis de fusão, o fenômeno do *adding-on* e a plasticidade biológica da massa de artrodese.[13,14,21,22] Em nossa série foram incluídos apenas pacientes instrumentados exclusivamente com parafusos pediculares, Risser superior a 2 e/ou cartilagem trirradiada fechada, a fim de diminuir a interferência do crescimento da coluna anterior. Todos os pacientes foram artrodesados da vértebra mais estável proximal à vertebra mais estável distal e não houve *adding-on* ou pseudoartrose em nenhum paciente. Em contrapartida, subsidência do espaçador interssomático e progressão da deformidade foram observadas em todos os pacientes.

A subsidência já foi relacionada à perdas de correção e complicações pós-operatórias em outros cenários clínicos,[23] mas não após VCRP. Um dos fatores diretamente relacionado à subsidência é a densidade mineral óssea (DMO). Pacientes com baixa DMO secundária à doenças neoplásicas e/ou metabólicas, ou ainda relacionadas à senilidade têm menor resistência na interface entre o espaçador e as placas terminais, favorecendo a ocorrência do fenômeno. Em nossa série, não foi feito um estudo direto da DMO, mas nenhum dos pacientes era portador de condições sabidamente relacionadas à fragilidade óssea.

A despeito da faixa etária, a $\overline{TPc}$ $\overline{TPc}$ e a $\overline{TS}$ $\overline{TS}$ guardaram relação entre si e foram predominantemente maiores no primeiro ano. Nós acreditamos que durante este período a massa de artrodese ainda possui plasticidade suficiente para a deformação, à semelhança do que ocorre no processo de consolidação de uma fratura. Durante a consolidação óssea, a formação do calo primário ocorre durante as primeiras 3 a 5 semanas, mas a estruturação trabecular do osso, que o torna capaz de suportar plenamente cargas, pode se estender de seis meses a um ano.[24] Quando uma VCRP é realizada, o defeito segmentar criado com a ressecção dos corpos vertebrais é preenchido pelo espaçador com enxerto ósseo. Este implante é posicionado na coluna anterior de Denis, uma região sujeita à compressão. A maturação do osso neoformado garante rigidez suficiente à massa de artrodese, permitindo que as forças de compressão sejam dissipadas de forma compartilhada entre o espaçador e a ponte óssea. Como o amadurecimento da artrodese pode se estender por até um ano,[25] o estresse biomecânico sobre o espaçador durante os primeiros meses de pós-operatório pode justificar a maior TS observada durante este período.

Uma variação à técnica de VCRP, com a utilização de fragmentos de arcos costais posteriormente entre as lâminas das vértebras imediatamente adjacentes é uma tentativa de aumentar a rigidez ao nível da vertebrectomia,[26] mas estudos ainda são necessários para avaliar sua verdadeira importância biomecânica. Outra estratégia que pode diminuir a ocorrência da subsidência após a VCRP é a utilização de órteses no pós-operatório. Em nossa série, todos os pacientes utilizaram órtese nos primeiros três meses após a cirurgia a fim de reduzir a ação de forças compressivas sobre a coluna anterior de Denis, oferecendo estabilização adicional aos implantes cirúrgicos, mas a PC e a subsidência ocorreram invariavelmente. Da mesma forma, estudos controlados avaliando a utilização da órtese externa no pós-operatório ajudarão a determinar se esta é uma estratégia ineficaz ou apenas subutilizada.

Outro dado que corrobora a importância da consolidação e rigidez da massa de artrodese anterior é o fato de espaçadores mais longos se relacionarem a maior SP (%). Dois fatores podem justificar estes achados. Em primeiro lugar, o comprimento do espaçador implica na utilização de maior quantidade de enxerto autólogo e, por conseguinte, uma maior área para a consolidação. Embora o momento exato da consolidação não tenha sido determinado em nosso estudo, estimamos que a área de artrodese por formação de ponte óssea e o tempo necessário para tanto sejam diretamente proporcionais. Além disso, TC se relacionou com o comprimento do espaçador utilizado e não com o número de vértebras ressecadas ou número de níveis instrumentados. É sabido que curvas rígidas e/ou longas exigem maior estabilização por parte dos implantes utilizados, tanto dos parafusos pediculares e hastes, como dos espaçadores interssomáticos[27]. É provável que a maior correção observada com a utilização de espaçadores mais longos tenha submetido as interfaces deste implante com as placas terminais a maior estresse biomecânico, favorecendo assim a ocorrência de subsidência. A TS também foi maior em pacientes com uma menor RE/P, possivelmente por a força compressiva do espaçador se concentrar em uma área menor da placa terminal, favorecendo a subsidência. Em nosso estudo, foram utilizadas hastes de titânio, com 5,5 mm de diâmetro, as quais apresentam um coeficiente de deformação importante.[27,28] O uso de hastes de maior diâmetro e/ou fabricadas com ligas mais resistentes poderiam agregar mais rigidez à estabilização posterior, reduzindo as forças compressivas sobre a coluna anterior, onde o espaçador é posicionado.

Outro aspecto que merece discussão é o fato de os pacientes que apresentaram maior TPC^1 terem apresentado menores TPC^2

e TPC[3], independentemente das dimensões do espaçador. Nós acreditamos que para um mesmo paciente, durante o período em que a massa de artrodese não adquiriu rigidez suficiente para suportar as cargas de compressão sem deformar, a subsidência ocorrerá até que um novo equilíbrio biomecânico seja reestabelecido entre as curvaturas do esqueleto axial, especialmente no plano sagital. O momento exato durante o primeiro ano de pós-operatório a partir do qual a velocidade de progressão do espaçador diminui não foi determinada em nosso estudo e poderia, em conjunto com análises diretas da consolidação e DMO, contribuir para a compreensão da dinâmica de migração do espaçador diante da plasticidade da massa de artrodese. Igualmente, estudos biomecânicos interessando a distribuição de cargas na coluna anterior de Denis, alterações do eixo sagital e sua relação com o equilíbrio espinopélvicos contribuiriam sobremaneira para o entendimento do processo de adequação do esqueleto à técnica de VCRP.

Nós também avaliamos o impacto da PC com aumento da deformidade coronal sobre o quadro neurológico dos pacientes. Zhang e Miladi correlacionaram a cifose torácica à deterioração neurológica, relacionando a compressão mecânica do tecido neuronal e o prejuízo para a vascularização anterior da medula como possíveis causadores desta complicação.[29,30] Durante o período de seguimento dos nossos pacientes não houve deterioração neurológica. Nós entendemos que a ressecção dos elementos posteriores na técnica de VCRP oferece uma proteção adicional ao permitir o desvio posterior da medula quando a perda de correção ocorre gradualmente. Além disso, espera-se que a lenta recidiva da deformidade permita que o fluxo sanguíneo para a medula seja desviado para vias alternativas de suprimento vascular, como ramos da artéria espinhal anterior.

Outro interesse de nosso estudo foi avaliar em quanto a PC seria capaz de impactar a capacidade funcional do paciente. Estudos prévios sugeriram que a subsidência pode interferir sobre as curvaturas da coluna e, por conseguinte, com o balanço pélvico – um marcador prognóstico cada vez mais utilizado no tratamento de patologias da coluna vertebral.[17,31] Nós optamos pela utilização do Â P-T1 como indicador do equilíbrio sagital e observamos que valores crescentes desde parâmetro no pós-operatório se correlacionaram a piores escores de função, dor e autoimagem no SRS-22. Essa deterioração funcional estimada não pôde ser atribuída diretamente à PC, pois o desenho de nosso estudo não previu outras possíveis variáveis determinantes do equilíbrio espinopélvico como, por exemplo, as características das curvas compensatórias e a lordose lombar. Ainda assim, como em nossa série as maiores TPc e variação ÂP – T1 ocorreram durante o primeiro ano, o impacto da PC sobre os parâmetros pélvicos não pode ser negligenciada, devendo ser avaliada em estudos subsequentes.

Nosso estudo é o primeiro a avaliar o papel do fenômeno de subsidência nas perdas de correção após VCRP. Ele apresenta como limitações o pequeno número de nossa amostra, a falta de uma avaliação direta da DMO e do processo de consolidação e uma análise biomecânica das forças atuantes sobre o espaçador antes e após a maturação da massa de artrodese. Nós procuramos analisar o fenômeno de subsidência isolando variáveis de confundimento, como a maturidade esquelética, tipos de implantes e complicações que pudessem levar à PC, mas reconhecemos que diante da particularidade da técnica de VCRP, o comportamento das curvas complementares e sua relação com o equilíbrio espinopélvico ainda não são completamente compreendidas, motivando pesquisas em grandes centros por todo o mundo.

CONCLUSÃO

O fenômeno de subsidência tem elevada prevalência após a técnica de VCRP no tratamento de deformidades rígidas da coluna vertebral, contribuindo sobremaneira com a PC no pós-operatório. Fatores como a plasticidade da massa de artrodese, comprimento longitudinal do GAGE e o seu menor diâmetro se relacionaram a maior ocorrência do fenômeno e devem ser levados em consideração. A utilização de espaçadores com maiores diâmetros e/ou hastes mais rígidas pode diminuir a ocorrência de subsidência e perda de correção. Estratégias complementares à estabilização cirúrgica, como o uso de órteses, especialmente durante o primeiro ano de pós-operatório, também podem ser úteis e merecem ser avaliadas em estudos subsequentes.

Todos os autores declaram não haver nenhum potencial conflito de interesses referente a este artigo.

CONTRIBUIÇÕES DOS AUTORES: Cada autor contribuiu individual e significativamente para o desenvolvimento do manuscrito. VMR foi o responsável pela redação do manuscrito. FMC e GKL realizaram a busca de dados nos registros médicos e arquivos de imagens. VMR, RHT, RJFC, AEPAJ, ALLB e LAMM realizaram as cirurgias e acompanharam os pacientes, realizando também a documentação clínica-imagiológica. VMR e DPA realizaram a pesquisa bibliográfica, tratamento dos dados e as análises bioestatísticas. ALLB realizou a revisão do manuscrito e contribuiu com o conceito intelectual do estudo. Todos os autores contribuíram com o conceito intelectual do estudo.

REFERÊNCIAS

1. Yang C, Zheng Z, Liu H, Wang J, Kim YJ, Cho S. Posterior vertebral column resection in spinal deformity: a systematic review. Eur Spine J. 2015 Jan 20. [Epub ahead of print]
2. Suk SI, Kim JH, Kim WJ, Lee SM, Chung ER, Nah KH. Posterior vertebral column resection for severe spinal deformities. Spine (Phila Pa 1976). 2002;27(21):2374-82.
3. MacLennan A. Scoliosis. BMJ. 1922;2:864–6.
4. Bradford D. Vertebral column resection. Orthop Trans. 1987;11:502.
5. Zhao H, Zhu Y, Qiu GX, Zhang JG, Tian Y, Li SG. Single-stage posterior vertebrectomy with reconstruction in treatment of spinal tumor. Zhonghua Yi Xue Za Zhi. 2009;89(9):597-600.
6. Singh K, Samartzis D, An HS. Neurofibromatosis type I with severe dystrophic kyphoscoliosis and its operative management via a simultaneous anterior-posterior approach: a case report and review of the literature. Spine J. 2005;5(4):461-6.
7. Yang BH, Li HP, He XJ, Zhao B, Zhang C, Zhang T, et al. Total vertebral column resection combined with anterior mesh cage support for the treatment of severe congenital kyphoscoliosis. Zhongguo Gu Shang. 2014;27(5):358-62.
8. Dreimann M, Viezens L, Hoffmann M, Eicker SO. Retrospective feasibility analysis of modified posterior partial vertebrectomy with 360-degree decompression in destructive thoracic spondylodiscitis. Acta Neurochir (Wien). 2015;157(9):1611-8.
9. Kim SS, Cho BC, Kim JH, Lim DJ, Park JY, Lee BJ, et al. Complications of posterior vertebral resection for spinal deformity. Asian Spine J. 2012;6(4):257-65.
10. Hefti FL, McMaster MJ. The effect of the adolescent growth spurt on early posterior spinal fusion in infantile and juvenile idiopathic scoliosis. J Bone Joint Surg Br. 1983;65(3):247-54.
11. Dubousset J, Herring JA, Shufflebarger H. The crankshaft phenomenon. J Pediatr Orthop. 1989;9(5):541-50.
12. Lee CS, Nachemson AL. The crankshaft phenomenon after posterior Harrington fusion in skeletally immature patients with thoracic or thoracolumbar idiopathic scoliosis followed to maturity. Spine (Phila Pa 1976). 1997;22(1):58-67.
13. Upasani VV, Hedequist DJ, Hresko MT, Karlin LI, Emans JB, Glotzbecker MP. Spinal deformity progression after posterior segmental instrumentation and fusion for idiopathic scoliosis. J Child Orthop. 2015;9(1):29-37.
14. Mullaji AB, Upadhyay SS, Luk KD, Leong JC. Vertebral growth after posterior spinal fusion for idiopathic scoliosis in skeletally immature adolescents. The effect of growth on spinal deformity. J Bone Joint Surg Br. 1994;76(6):870-6.
15. Cobb JR. Outline for the study of scoliosis. Instr Course Lect. 1948;5:261-75.
16. Frankel HL, Hancock DO, Hyslop G, Melzak J, Michaelis LS, Ungar GH, et al. The value of postural reduction in the initial management of closed injuries of the spine with paraplegia and tetraplegia. I. Paraplegia. 1969;7(3):179-92.
17. Protopsaltis T, Schwab F, Bronsard N, Smith JS, Klineberg E, Mundis G, et al. TheT1 pelvic angle, a novel radiographic measure of global sagittal deformity, accounts for both spinal inclination and pelvic tilt and correlates with health-related quality of life. J Bone Joint Surg

Am. 2014;96(19):1631-40.
18. Fairbank JC, Couper J, Davies JB, O'Brien JP. The Oswestry low back pain disability questionnaire. Physiotherapy. 1980;66(8):271-3.
19. Asher M, Min Lai S, Burton D, Manna B. The reliability and concurrent validity of the scoliosis research society-22 patient questionnaire for idiopathic scoliosis. Spine (Phila Pa 1976). 2003;28(1):63-9.
20. Patel AA, Donegan D, Albert T. The 36-item short form. J Am Acad Orthop Surg. 2007;15(2):126-34.
21. Cho RH, Yaszay B, Bartley CE, Bastrom TP, Newton PO. Which Lenke 1A curves are at the greatest risk for adding-on... and why? Spine (Phila Pa 1976). 2012;37(16):1384-90.
22. Risser JC, Norquist DM, Cockrell BR Jr, Tateiwa M, Hoppenfeld S. The effect of posterior spine fusion on the growing spine. Clin Orthop Relat Res. 1966;46:127-39.
23. Chen Y, Chen D, Guo Y, Wang X, Lu X, He Z, et al. Subsidence of titanium mesh cage: a study based on 300 cases. J Spinal Disord Tech. 2008;21(7):489-92.
24. Bigham-Sadegh A, Oryan A. Basic concepts regarding fracture healing and the current options and future directions in managing bone fractures. Int Wound J. 2015;12(3):238-47.
25. Boden SD. Biology of lumbar spine fusion and use of bone graft substitutes: present, future, and next generation. Tissue Eng. 2000;6(4):383-99.
26. Lenke LG, Sides BA, Koester LA, Hensley M, Blanke KM. Vertebral column resection for the treatment of severe spinal deformity. Clin Orthop Relat Res. 2010;468(3):687-99.
27. Demura S, Murakami H, Hayashi H, Kato S, Yoshioka K, Yokogawa N, et al. Influence of Rod Contouring on Rod Strength and Stiffness in Spine Surgery. Orthopedics. 2015;38(6):e520-3.
28. Dick JC, Bourgeault CA. Notch sensitivity of titanium alloy, commercially pure titanium, and stainless steel spinal implants. Spine (Phila Pa 1976). 2001;26(15):1668-72.
29. Zhang Z, Wang H, Liu C. Compressive myelopathy in severe angular kyphosis: a series of ten patients. Eur Spine J. 2015 Jun 7. [Epub ahead of print]
30. Miladi L. Round and angular kyphosis in paediatric patients. Orthop Traumatol Surg Res. 2013;99(Suppl 1):S140-9.
31. Lafage V, Smith JS, Bess S, Schwab FJ, Ames CP, Klineberg E, et al. Sagittal spino-pelvic alignment failures following three column thoracic osteotomy for adult spinal deformity. Eur Spine J. 2012;21(4):698-704.

PERFIL POSTURAL DAS BAILARINAS CLÁSSICAS DO VALE DO SÃO FRANCISCO

POSTURAL PROFILE OF CLASSICAL BALLERINAS FROM THE VALE DO SÃO FRANCISCO REGION OF BRAZIL

PERFIL POSTURAL DE BAILARINAS CLÁSICAS DEL VALLE DEL SÃO FRANCISCO

Jannini Nascimento Ribeiro[1], Uilla Islany Soares de Moura[1], Lara Rabêlo Mendes[1], Bruna Angela Antonelli[2], Paulo Adriano Schwingel[1], Rita di Cássia de Oliveira Angelo[1]

1. Universidade de Pernambuco, UPE, *Campus* Petrolina, Pernambuco, Brasil.
2. Faculdade São Francisco de Juazeiro (FASJ), Juazeiro – BA, Brasil.

RESUMO

Objetivo: O estudo teve como objetivo verificar a associação entre alterações posturais e a prática do balé clássico em bailarinas da Região Administrativa Integrada de Desenvolvimento (RIDE) do Polo Petrolina/PE e Juazeiro/BA. Métodos: Estudo observacional de corte transversal com 19 bailarinas com idade superior a 15 anos e, no mínimo, 5 anos ininterruptos de prática de balé clássico. A avaliação antropométrica consistiu na aferição da massa corporal total, na mensuração da estatura e no cálculo do índice de massa corporal (IMC). A avaliação postural ocorreu através do método fotogramétrico por meio dos software Posturograma® e SAPO©. Resultados: A média de idade foi 25,3 ± 11,7 anos e a média do IMC foi 21,4 ± 2,9 kg/m^2. Aproximadamente 74% das bailarinas clássicas apresentaram perfil antropométrico normal. O padrão postural das bailarinas mostrou inclinação e protrusão da cabeça, rotação do tronco, retificação da lordose cervical, aumento da cifose torácica, aumento da lordose lombar, inclinação e anteversão pélvica. Conclusão: A prática do balé levou a alterações no alinhamento corporal das bailarinas avaliadas. Os resultados sinalizam para a necessidade de reeducação postural, de modo a contribuir com o equilíbrio cinético-funcional de praticantes de balé clássico.

Descritores: Dança; Postura; Fotogrametria; Coluna Vertebral; Índice de Massa Corporal.

ABSTRACT

Objective: The study aimed to determine the association between postural changes and practice of classical ballet among ballerinas from Integrated Administrative Region of Development (RIDE) in Polo Petrolina/PE and Juazeiro/BA. Methods: Cross-sectional observational study with 19 classical ballerinas aged over 15 years and at least 5 years of uninterrupted classical ballet practice. The anthropometric assessment included measurements of total body mass, height and body mass index (BMI). Postural evaluation was performed using the photogrammetric method with help of Posturograma® and SAPO© software. Results: The mean age was 25.3±11.7 years and the mean BMI was 21.4±2.9 kg/m^2. Approximately 74% of classical ballerinas had normal anthropometric profile. The postural profile of the classical ballerinas showed inclination and protrusion of the head, trunk rotation, rectification of cervical lordosis, increased thoracic kyphosis, increased lumbar lordosis, pelvic inclination and anteversion. Conclusion: The practice of ballet led to changes in body alignment of the classical ballerinas evaluated. The results points out to the need of postural re-education in order to contribute for the kinetic-functional balance of classical ballet practitioners.

Keywords: Dancing; Posture; Photogrammetry; Spine; Body Mass Index.

RESUMEN

Objetivo: El objetivo del estudio fue determinar la asociación entre los cambios posturales y la práctica de bailarinas del ballet clásico de la Región Administrativa Integrada de Desarrollo (RIDE) en Polo Petrolina/PE y Juazeiro/BA. Métodos: Estudio transversal observacional con 19 bailarinas clásicas mayores de 15 años y al menos 5 años de práctica de ballet clásico ininterrumpida. La evaluación antropométrica incluyó medición de índice de masa de masa corporal total, de la altura y el cálculo del índice de masa corporal (IMC). La evaluación postural se realizó mediante el método fotogramétrico y los software Posturograma® y SAPO©. Resultados: La edad media fue de 25,3 ± 11,7 años y la media del IMC fue de 21,4 ± 2,9 kg/m^2. Aproximadamente el 74% de las bailarinas clásicas tenía perfil antropométrico normal. El perfil postural estándar de las bailarinas clásicas mostró inclinación y protrusión de la cabeza, la rotación del tronco, corrección de la lordosis cervical, aumento de cifosis torácica, aumento de la lordosis lumbar, inclinación y anteversión de la pelvis. Conclusión: La práctica del ballet llevó a cambios en la alineación del cuerpo de las bailarinas clásicas evaluadas. Los resultados señalan la necesidad de re-educación postural para contribuir al equilibrio cinético-funcional de las bailarinas clásicas.

Descriptores: Baile; Postura; Fotogrametría; Columna Vertebral; Índice de Masa Corporal.

Trabalho realizado pelo Laboratório de Pesquisas em Desempenho Humano da UPE, Petrolina – PE, Brasil
Correspondência: Endereço: Rua José Fernandes Coelho, nº 79, Centro, Petrolina-PE, Brasil. CEP: 56304-390. janniniribeiro@hotmail.com

http://dx.doi.org/10.1590/S1808-185120161503155900

Recebido em 25/10/2015, aceito em 21/01/2016.

INTRODUÇÃO

A prática do balé requer uma rotina artística de aptidões físicas específicas, com elevado grau de força muscular, flexibilidade, mobilidade articular, equilíbrio e composição corporal adequada.[1] A fim de desenvolver a dança com perfeição, o sistema musculoesquelético é submetido a exigências extremas que afetam significativamente o comportamento motor dos bailarinos,favorecendo o estabelecimento de padrões posturais inadequados.[2,3]

Neste contexto, toma-se como exemplo a execução do "*turnout*", posição empregada na maioria dos passos performáticos, que demanda rotação lateral de ambos os quadris entre 55° e 70°, com joelhos em extensão e calcanhares unidos. Qualquer condição limitante desta amplitude de movimento compele a bailarina a realizar compensatoriamente anteversão pélvica, aumento da lordose lombar e pronação subtalar.[3,4]

O trabalho excessivo da coluna lombar converge para a ativação constante dos músculos paravertebrais, seja nas compensações para realização do "*turnout*" ou nos saltos que impõem hiperextensão à coluna vertebral. A hiperatividade paravertebral pode culminar em desequilíbrio muscular em relação aos músculos da parede abdominal. Tal desequilíbrio é citado como possível causa de dor e espasmos na região lombar.[5,6]

Estudos atuais observaram as diferenças no padrão de marcha entre bailarinos clássicos e não bailarinos e evidenciaram que a prática intensiva do balé, a longo prazo, afeta o padrão cinemático de determinadas articulações durante a execução da marcha. Os resultados dos referidos estudos demonstraram aumento da pressão no antepé durante a fase de apoio, aumento da extensão e rotação lateral do quadril, anteversão e obliquidade pélvicas, além de sobrecarga na região lombossacral.[3,7]

Para manutenção de uma boa postura é necessário que os segmentos corporais estejam alinhados de forma a minimizar os torques e as tensões musculares através de toda a cadeia cinética. Para ser classificado como anormal, o alinhamento deve produzir limitações funcionais, que podem ocorrer em qualquer local na cadeia cinética, nas articulações adjacentes ou distais por meio de movimentos compensatórios ou posturas.[8]

No que concerne aos desalinhamentos posturais comumente relatados na literatura específica para bailarinas clássicas, não há um padrão postural conclusivo. Os achados são discrepantes, sendo os mais descritos, protrusão da cabeça;[8] retificação das curvaturas torácica[9] e lombar;[9,10] hiperlordose lombar;[11] anteversão[12] e retroversão pélvica.[9,10] Seja mantido estaticamente, seja executado de forma repetitiva, o alinhamento postural anormal pode ser um importante precipitador de dores no tecido mole.[13]

Diante do exposto é possível elaborar a hipótese que as rotinas de treinamento do balé clássico alteram o alinhamento dos segmentos corporais de suas praticantes, em adição não foi verificada na literatura a descrição de um padrão postural específico da bailarina clássica. Dentro desta conjuntura, o estudo teve como objetivo verificar a possível associação entre alterações posturais e a prática do balé clássico em bailarinas da Região Integrada de Desenvolvimento (RIDE) do polo Petrolina/PE e Juazeiro/BA.

MÉTODOS

Estudo analítico, descritivo, de delineamento transversal, desenvolvido e conduzido no Laboratório de Pesquisas em Desempenho da UPE Campus Petrolina. Foi conduzido em concordância com a resolução n° 466, de 12 de dezembro de 2012 do Conselho Nacional de Saúde e aprovado pelo Comitê de Ética em Pesquisa da Universidade de Pernambuco (CEP-UPE), Recife, PE, Brasil (CAAE 15930113.3.0000.5207).

Inicialmente foram contatadas as seis principais escolas de dança da RIDE do polo Petrolina/PE e Juazeiro/BA, sendo emitido convite a todas as bailarinas de cada estabelecimento. Dentre as que demonstraram interesse em participar do estudo, 19 preencheram os critérios de elegibilidade adotados e foram avaliadas em relação ao alinhamento corporal. Os critérios adotados no presente estudo foram; possuir idade superior a 15 anos; o mínimo de cinco anos ininterruptos de prática de balé clássico, não possuir diagnóstico de patologias ortopédicas e/ou reumatológicas, escolioses, espinha bífida e/ou lesões osteomusculares que impossibilitassem as avaliações.

Todas as participantes concordaram em participar livremente da pesquisa através da assinatura do termo de consentimento livre e esclarecido quando maiores de 18 anos, ou através dos responsáveis legais, quando menores. No seguimento do estudo não houve perda amostral.

A avaliação postural foi realizada em ambiente reservado, através do método fotogramétrico. Os procedimentos de preparo para aquisição das imagens, demarcação dos pontos anatômicos e tracejamento das linhas referenciais foram realizados por único examinador, previamente treinado, e seguiu a metodologia descrita no relatório de confiabilidade do software Posturograma® (FISIOMETER, Rio de Janeiro, RJ, Brasil, Release 3.0, 2006);[14] método empregado para mensuração de distâncias dos pontos referenciais e entre os pontos e o solo (Figura 1). Além deste, para mensuração de ângulos (Figura 2) foi empregado o SAPO© (Software para Avaliação Postural, São Paulo, SP, Brasil, versão 0.68, 2007).[15]

Para os registros fotográficos foi utilizada câmera digital semiprofissional Cybershot DSC-HX1 (Sony Corp. Tókio, Japão) de 9.1 megapixels com foco e imagem ajustados ao nível da cicatriz umbilical. A câmera foi fixada sobre um tripé a um metro do solo e situada a três metros do simetrógrafo. As imagens foram captadas nos planos frontal e sagital. As voluntárias foram dispostas em ortostase adiante do simetrógrafo, com os pés posicionados de maneira que os maléolos mediais ficassem na direção do plano sagital.[14]

A palpação óssea dos referenciais anatômicos para a mensuração computadorizada seguiu o método proposto na literatura especializada.[16] Os marcos anatômicos como a glabela (G), o mento (M) e a margem superior do manúbrio do esterno (ME) nortearam o tracejamento da linha de prumo (LP). Os demais, como interlinha articular têmporo-mandibular (IATM), articulações acrômio-clavicular (AC); espinha ilíaca ântero-superior (EIAS); espinha ilíaca póstero-superior (EIPS); tuberosidade anterior da tíbia (TAT); maléolo lateral (ML) e maléolo medial (MM) foram demarcados bilateralmente e aplicados na mensuração das distâncias.

No plano sagital, a mensuração dos ângulos foi realizada com o SAPO©.[17] Os marcos anatômicos como protuberância occipital (PO), tragus da orelha (TO) e processo espinhoso de C7, foram empregados na mensuração do ângulo de protrusão de cabeça (PC). O ângulo da lordose cervical (LC) foi verificado através da

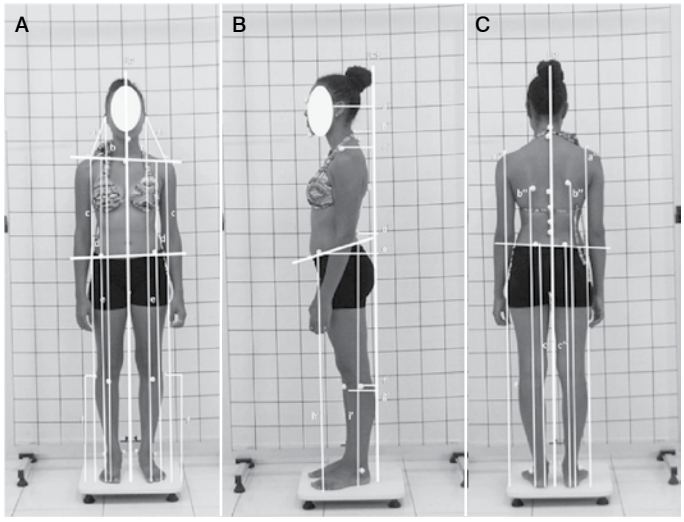

Figura 1. Pontos corporais marcados e avaliados através do software FISIOMETER®, nas vistas anterior (A), perfil (B) e posterior (C).

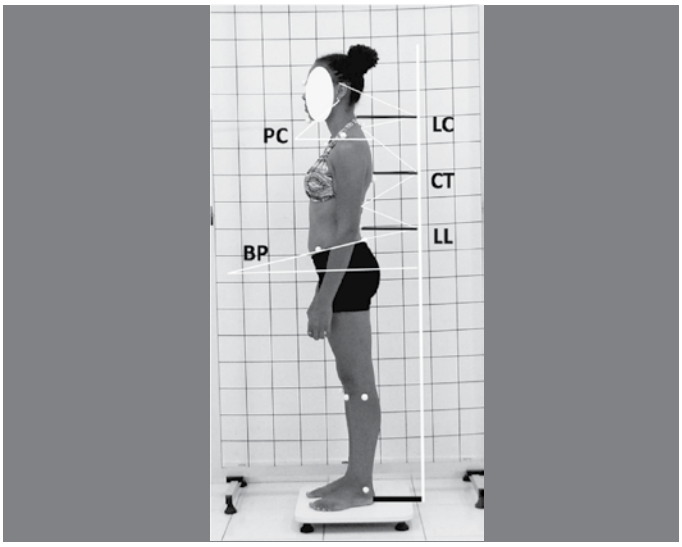

Figura 2. Avaliação dos ângulos corporais através do SAPO©.

PO e dos processos espinhosos de C4 e C7. A cifose torácica (CT) foi medida, através dos processos espinhosos de C7, T7 e T12, bem como a lordose lombar (LL), aferida por meio dos processos espinhosos de T12, L3 e L5. O ângulo de báscula pélvica (BP) também foi mensurado e para isto, foram empregadas as EIAS e EIPS bilateralmente.

A avaliação do perfil antropométrico das bailarinas consistiu na aferição da massa corporal total (Kg) e da mensuração da estatura (m) através de balança digital W200/5 (Welmy Indústria e Comércio Ltda., Santa Bárbara d'Oeste, SP, Brasil). O índice de massa corporal (IMC) foi calculado a partir da razão entre a massa corporal total pelo quadrado da estatura (IMC = kg/m^2).[18] Para as bailarinas com idades entre 15 e 20 anos, foi utilizada a classificação e pontos de corte propostos pela Organização Mundial da Saúde (OMS) para esta faixa etária.[19] Para as avaliadas com idades a partir dos 20 anos foi utilizada a classificação recomendada pela OMS para indivíduos adultos.[20]

A análise estatística descritiva foi realizada através do *Statistical Package for the Social Sciences* (SPSS Inc., Chicago, IL, USA, Release 16.0.2, 2008). Após a verificação da homocedasticidade (teste de Bartlett) e a normalidade dos dados (teste de Shapiro-Wilk), variáveis contínuas foram apresentadas em média ± desvio padrão, enquanto dados categóricos foram apresentados em frequências absoluta e relativa. Possíveis associações foram verificadas através do Qui-quadrado de Pearson ou exato de Fisher. Comparações entre grupos foram realizadas através do teste *t* para amostras independentes, enquanto comparações quanto de lateralidade foram estabelecidas com o teste *t* pareado. Todos os testes foram bicaudais, em todas as análises adotou-se nível de significância de 5% e intervalos de confiança (IC) quando determinados exatos.

RESULTADOS

Dentre as avaliadas, a média de idade foi de 25,3±11,7 anos, sendo que mais da metade da amostra (n=10; 52,6%) encontrava-se na faixa etária compreendida entre 15 e 20 anos. A média do tempo de prática de balé foi de 12,5±8,4 anos. Quanto ao padrão de dominância todas as bailarinas são destras.

Com relação aos dados antropométricos foram verificadas médias da massa corporal total e da estatura com valores iguais a 54,1±8,1 Kg e 1,59±0,06 m, respectivamente. A média do IMC foi de 21,4±2,9 kg/m^2; com a maior parte da amostra categorizada com peso normal (n=14; 73,7%), 15,8% (n=3) com baixo peso e 10,5% (n=2) com sobrepeso.

Na análise postural fotogramétrica quanto à lateralidade, observou-se no plano frontal, assimetria da cabeça, dos ombros e da pelve, demonstrada pela diferença significativa entre as distâncias ATM-S, AC-S, EIAS-S e CF-S; verificando-se valores maiores à esquerda, sugerindo inclinação da cabeça e da pelve à direita, e elevação do ombro esquerdo. No plano sagital, as medidas das distâncias em relação à LP apresentaram médias superiores e de maneira significativa no lado esquerdo, o que pode indicar uma tendência à rotação do tronco para direita. Na vista posterior não houve diferença entre as medidas quanto à lateralidade. (Tabela 1)

Resultados obtidos através do software FISIOMETER®. ATM-AC: Distância em cm da articulação temporomandibular à articulação acromioclavicular. ATM-S: Distância em m da articulação temporomandibular ao solo. AC-S: Distância em m da articulação acromioclavicular ao solo. EIAS-AC: Distância em cm da espinha ilíaca ântero-superior à articulação acromioclavicular. EIAS-S: Distância em m da espinha ilíaca ântero-superior ao solo. CF-S: Distância em m da cabeça da fíbula ao solo. LP-ATM: Distância em cm da linha posterior à articulação temporomandibular. LP-CC: Distância em cm da linha posterior à vertebra C4. LP-AC: Distância em cm da linha posterior à articulação acromioclavicular. LP-CL: Distância em cm da linha posterior à vertebra L3. LP-EIAS: Distância em cm da linha posterior à espinha ilíaca ântero-superior. LP-TAT: Distância em cm da linha posterior à tuberosidade da tíbia. EIAS-S: Distância em m da espinha ilíaca ântero-superior ao solo. EIPS-S: Distância em m da espinha ilíaca póstero-superior ao solo. AC-S: Distância em m da articulação acrômio clavicular ao solo. AIE-S: Distância em m do ângulo inferior da escápula ao solo. No plano sagital, ao comparar as médias dos ângulos BP, obtidos através do SAPO©,

Tabela 1. Análise comparativa das médias das distâncias entre os referenciais anatômicos quanto à lateralidade em bailarinas. Petrolina, PE, Brasil, 2015 (n=19).

Medidas	Lateralidade		p-valor
	Direita	Esquerda	
Plano Frontal-Vista anterior			
ATM-AC, cm	19,0±1,8	19,3±2,3	0,401
ATM-S, m	1,59±0,08	1,60±0,08	0,001
AC-S, m	1,42±0,07	1,43±0,07	<0,001
EIAS-AC, cm	43,8±2,8	44,1±2,8	0,432
EIAS-S, m	0,98±0,05	0,99±0,05	<0,001
CF-S, m	0,47±0,02	0,47±0,02	0,017
Plano sagital-Vista em perfil			
LP-ATM, cm	14,2±1,6	18,6±2,1	<0,001
LP-CC, cm	6,3±1,3	10,3±1,7	<0,001
LP-AC, cm	12,5±2,3	15,3±1,9	<0,001
LP-CL, cm	5,7±1,1	7,5±1,6	<0,001
LP-EIAS, cm	22,3±2,2	23,5±2,2	0,007
LP-TAT, cm	17,2±2,5	14,7±1,7	<0,001
LP-CF, cm	10,9±2,0	8,2±1,7	<0,001
EIAS-S, m	0,96±0,05	0,95±0,05	0,707
EIPS-S, m	0,99±0,05	1,00±0,05	0,042
Plano Frontal-Vista posterior			
EIPS-S, m	0,97±0,05	0,97±0,05	0,056
AC-S, m	1,33±0,09	1,33±0,09	0,778
AIE-S, m	1,25±0,10	1,24±0,09	0,327

observou-se valores estatisticamente semelhantes (p=0,786) entre o lado direito (12,7±4,2 graus) e o esquerdo (12,5±3,7 graus).

Na análise comparativa das medidas angulares no plano sagital, tendo como variável separadora o tempo de prática, o alinhamento axial não diferiu entre os grupos (Tabela 2). Quanto aos desalinhamentos posturais observados nas vistas anterior e posterior do plano frontal, verificaram-se resultados similares, demonstrando não haver diferenças significativas entre os grupos com relação ao tempo de prática de balé. (Tabela 2)

Utilizando a estatura e o IMC como variáveis separadoras, verificou-se não haver associação entre estas variáveis e os desalinhamentos posturais avaliados no plano frontal. (Tabela 3)

DISCUSSÃO

O presente estudo avaliou quantitativamente a postura estática de bailarinas clássicas, baseado na premissa de que a prática do balé impõe a realização de movimentos articulares extremos, e que tais imposições podem favorecer alterações no alinhamento postural de seus praticantes.[7]

De modo geral, o padrão postural específico da amostra aqui avaliada foi de inclinação da cabeça e da pelve para direita, e elevação do ombro esquerdo no plano frontal; rotação do tronco para a direita no plano axial; protrusão de cabeça, retificação da lordose cervical, aumento da cifose torácica, aumento da lordose lombar, anteversão pélvica e hiperextensão dos joelhos no plano sagital. Contudo, salienta-se que, apesar do amplo emprego da fotogrametria na análise postural de bailarinas, os estudos[9-12] divergem quanto aos parâmetros utilizados, ocasionando dificuldades para confrontar e contextualizar os resultados.

Os desvios posturais no plano frontal tendem a se compensar no intuito de manter a verticalidade.[21] O tronco constitui a região de todas as compensações estáticas, desse modo, um desequilíbrio na região cérvico-cefálica acarreta uma má posição escapular, que se compensará no âmbito do tronco por uma deformação descendente.[22]

Neste sentido, a inclinação da cabeça para a direita e a elevação do ombro esquerdo, verificados nas bailarinas deste estudo, provavelmente refletem um padrão compensatório do sistema mioaponeurótico, com predomínio das ações unilaterais dos músculos pré-vertebrais, a exemplo do esternocleidomastóideo (ECM), longo do pescoço e da cabeça; pós-vertebrais profundos como os suboccipitais, e pós-vertebrais superficiais como os esplênios, trapézio superior e elevador da escápula.[23]

A estabilidade mediolateral da pelve estabelece-se através da sinergia tônica dos músculos abdutores e adutores do quadril;[24] o desequilíbrio entre estes grupos pode causar inclinação pélvica. A prática intensiva das rotinas do balé, a longo prazo, afeta a cinemática articular da pelve e dos MMII,[7] em particular pelo apoio unipodal em ponta. A inclinação pélvica no plano frontal observada nas bailarinas aqui avaliadas corrobora com os achados de um estudo desenvolvido com 13 bailarinos profissionais na República Tcheca, e decorre provavelmente da máxima extensão e abdução do quadril durante os movimentos da dança.[7]

A análise das distâncias dos marcos anatômicos à LP, no plano sagital, presume um padrão de rotação da cabeça e das cinturas escapular e pélvica para a direita. Tal achado pode decorrer da execução repetitiva dos giros performáticos, atrelados à preferência da bailarina em realizá-los com o lado dominante.[9] Esta prática continuada pode favorecer maior atividade muscular dos pré-vertebrais e dos suboccipitais, que em ação unilateral, favorecem a rotação da cabeça e da cervical, bem como dos músculos psoas e oblíquo externo, que em ação contralateral, sinérgica ao oblíquo interno homolateral, favorecem a rotação do tronco.[23]

No presente estudo, a mensuração das medidas angulares no plano sagital seguiu o método proposto por estudo que comparou mulheres que utilizavam salto alto de modo contínuo (grupo G1) e esporadicamente (grupo G2).[17] Os autores estabeleceram que quanto menor o valor de PC, maior a protrusão de cabeça; e quanto maior o valor de LC, maior a retificação cervical. O referido estudo encontrou valores médios iguais a 53,11° e 32,45°, respectivamente para as medidas angulares PC e LC, ao avaliar o grupo G1. O confronto entre os achados permite inferir que as bailarinas aqui avaliadas apresentaram cabeças mais protrusas e lordose cervical mais retificada do que as mulheres do G1.

O padrão de protrusão de cabeça e retificação cervical indica maior atividade bilateral dos músculos suboccipitais em sinergismo com os pré-vertebrais responsáveis pela extensão da cabeça e reti-

Tabela 2. Análises comparativas por tempo de prática de balé clássico. Medidas angulares mensuradas no plano sagital obtido através do SAPO© e desalinhamentos posturais nas vistas anterior e posterior coletados pelo software FISIOMETER® (n=19).

	Padrão postural	Amostra	Tempo de prática		p-valor
		n = 19	≤ 10 anos	> 10 anos	
		Média ± DP	n = 11	n = 8	
Medidas no plano sagital	Protrusão de cabeça	48,8±2,8	49,7±2,4	47,6±3,2	0,108
	Lordose cervical	36,3±4,9	37,3±4,4	34,8±5,7	0,292
	Cifose torácica	76,5±9,2	76,4±10,0	76,6±9,3	0,965
	Lordose lombar	37,9±8,2	37,4±9,2	38,7±7,7	0,742
	Variáveis		**Tempo de prática**		**p-valor**
			≤ 10 anos	**> 10 anos**	
			n = 11	**n = 8**	
Desalinhamentos posturais nas vistas anterior e posterior	**Desalinhamento na vista anterior**				
	Cabeça em relação à cintura escapular, n (%)		4 (36,4)	3 (37,5)	1,000
	Cabeça em relação ao solo, n (%)		1 (9,1)	2 (25,0)	0,546
	Cintura escapular em relação ao solo, n (%)		3 (27,3)	5 (62,5)	0,181
	Pelve em relação à cintura escapular, n (%)		4 (36,4)	5 (62,5)	0,307
	Pelve em relação ao solo, n (%)		4 (36,4)	3 (37,5)	1,000
	Desalinhamento na vista posterior				
	Pelve em relação ao solo, n (%)		1 (9,1)	0 (0,0)	1,000
	Cintura escapular em relação ao solo, n (%)		3 (27,3)	2 (25,0)	1,000

Tabela 3. Associação entre desalinhamento postural no plano frontal conforme estatura e IMC de bailarinas clássicas obtidas através do *software* FISIOMETER® (n=19).

Variáveis n (%)	Estatura			IMC		
	< 160 cm n = 10	≥ 160 cm n = 9	p-valor	< 21,75 kg/m² n = 10	≥ 21,75 kg/m² n = 9	p-valor
Desalinhamento segundo vista anterior						
Cabeça em relação à cintura escapular	4 (40,0)	3 (33,3)	1,000	5 (50,0)	2 (22,2)	0,220
Cabeça em relação ao solo	1 (10,0)	2 (22,2)	0,582	2 (20,0)	1 (11,1)	1,000
Cintura escapular em relação ao solo	3 (30,0)	5 (55,6)	0,370	5 (50,0)	3 (33,3)	0,650
Pelve em relação ao ombro	4 (40,0)	5 (55,6)	0,656	4 (40,0)	5 (55,6)	0,656
Pelve em relação ao solo	3 (30,0)	4 (44,4)	0,650	3 (30,0)	4 (44,4)	0,650
Desalinhamento segundo vista posterior						
Pelve em relação ao solo	1 (10,0)	0 (0,0)	1,000	1 (10,0)	0 (0,0)	1,000
Cintura escapular em relação ao solo	3 (30,0)	2 (22,2)	1,000	4 (40,0)	1 (11,1)	0,303

ficação cervical.[23] Esta atitude postural decorre, provavelmente, da hipersolicitação tônica desta musculatura na manutenção da cabeça erguida durante a performance da dança. Em consonância com estes achados, estudo realizado em Salvador-BA observou protrusão de cabeça em todas as bailarinas avaliadas (n=14).[9]

A avaliação da cifose torácica obtida através do ângulo CT, parte do pressuposto de que quanto maior o valor angular, maior a retificação da curvatura.[17] A amostra analisada no presente estudo apresentou valor médio inferior ao descrito no estudo empregado como parâmetro(CT= 84,88°), admitindo a dedução de que as bailarinas desta amostra possuem aumento da cifose torácica. Este padrão é mencionado na literatura como um mecanismo compensatório fisiológico dos desequilíbrios cérvico-cefálicos, uma vez que os músculos tônicos dessa região, a exemplo do transverso espinhal, controlam a estática agindo bilateralmente.[25]

A posição pélvica é o principal determinador do equilíbrio sagital lombar, ou seja, ao ocorrer anteversão pélvica a coluna lombar estará em padrão lordótico.[22] Esta relação cinesiológica foi observada neste estudo, uma vez que a medida do ângulo BP mostrou valor similar e o ângulo LL apresentou valor superior aos encontrados no estudo parâmetro[17] (BP=12,6° e LL=57,6°, respectivamente). Este desalinhamento deriva provavelmente dos ajustes posturais necessários à realização do "*turnout*",[11,12] bem como da contração sustentada dos músculos posteriores e laterais do tronco, a exemplo do grande dorsal e quadrado lombar,[23] que atuam em ação bilateral durante a execução dos saltos com hiperextensão da coluna.[22] Ressalta-se que este padrão é descrito como característica de ajuste postural em bailarinas iniciantes,[26] divergindo da amostra aqui estudada que apresenta tempo de prática superior a 10 anos.

Em termos posturais, o padrão esperado em bailarinas clássicas profissionais é de neutralidade ou retroversão pélvica com retificação das curvaturas vertebrais. Este padrão justifica-se pela redução da base de apoio para o antepé e utilização da sapatilha de ponta por mais de seis anos, tendo como principal ajuste a retroversão pélvica, associada à diminuição do ângulo LL.[9,17]

No presente estudo, os dados antropométricos e o tempo de prática aparentemente não interferiram no padrão postural adotado pela amostra, sugerindo que os desalinhos encontrados transcorram de ajustes compensatórios na realização das posições específicas do balé.

Tomar ciência das tendências posturais de bailarinas clássicas se faz importante no sentido de sinalizar à população estudada para estabelecer medidas preventivas de padrões posturais errôneos, capazes de provocar dores e lesões. Os desequilíbrios musculares, a variação do tônus e o posicionamento articular continuados, podem ocasionar lesões por esforço e desgastes articulares. Frente a estas condições, a indicação de intervenção fisioterapêutica com objetivo de reeducação postural é válida a fim de melhorar, desenvolver e manter a capacidade física desses profissionais.

É necessário, todavia, discutir as limitações metodológicas deste estudo, como o tamanho da amostra e o tipo de estudo, uma vez que cortes transversais restringem temporalmente o diagnóstico postural, fomentando a importância da realização de estudos longitudinais que abordem esta temática. Além disto, o não conhecimento da rotina de treinamento semanal e do tempo de utilização da sapatilha de ponta limita-nos quanto à discussão dos achados do presente estudo.

CONCLUSÃO

Os resultados aqui apresentados permitem concluir que a prática do balé clássico favoreceu alterações no alinhamento da cabeça, tronco, cinturas escapular e pélvica, bem como das curvaturas vertebrais das bailarinas que constituíram a amostra. Contudo, o tamanho amostral limita a extrapolação dos resultados para a população em geral. Não obstante, o presente estudo sinaliza para a necessidade de intervenção fisioterapêutica voltada para reeducação postural, de modo a contribuir com o equilíbrio cinético-funcional de praticantes de balé clássico.

AGRADECIMENTOS

Gostaríamos de agradecer a todas as bailarinas pela participação no estudo. Agradecemos também às professoras das escolas de balé da RIDE do Polo Petrolina/PE e Juazeiro/BA, Profª Andrezza Silva Azevedo, Profª Carla Martins Peixinho, Profª Flaviana Carla Vieira de Moura, Profª Nazareth Macedo e Profª Vildete Martins Cezar de Cabral pelo auxílio na condução da pesquisa.

Todos os autores declaram não haver nenhum potencial conflito de interesses referente a este artigo.

CONTRIBUIÇÕES DOS AUTORES: Cada autor contribuiu individual e significativamente para o desenvolvimento do manuscrito. JNR e RCOA foram os principais contribuintes na redação do manuscrito. JNR, UISM e LRM realizaram as avaliações, acompanharam as voluntárias e reuniram dados clínicos. PAS e RCOA avaliaram os dados da análise estatística. BAA e RCOA realizaram a pesquisa bibliográfica, a revisão do manuscrito e contribuíram com o conceito intelectual do estudo.

REFERÊNCIAS

1. Leanderson C, Leanderson J, Wykman A, Strender LE, Johansson SE, Sundquist K. Musculoskeletal injuries in young ballet dancers. Knee Surg Sports Traumatol Arthrosc. 2011;19(9):1531-5.
2. Faria F, Atalaia T, Carles M, Coutinho I. Knee angular displacement analysis in amateur ballet dancers: A pilot study. Eur J Physiother. 2013;15(4):215-20.
3. Prochazkova M, Tepla L, Svoboda Z, Janura M, Cieslarová M. Analysis of foot load during ballet dancers' gait. Acta Bioeng Biomech. 2014;16(2):41-5.
4. Martinez B, Curtolo M, Lucato A, Yi L. Balance control, hamstring flexibility and range of motion of the hip rotators in ballet dancers. Eur J Physiother. 2014;16(4):212-218.
5. Allen N, Nevill A, Brooks J, Koutedakis Y, Wyon M. Ballet injuries: injury incidence and severity over 1 year. J Orthop Sports Phys Ther. 2012;42(9):781-90
6. Aquino C, Cardoso V, Machado N, Franklin J, Augusto V. Análise da relação entre dor lombar e desequilíbrio de força muscular em bailarinas. Fisioter Mov. 2010;23(3):399-408.
7. Tepla L, Prochazkova M, Svoboda Z, Janura M. Kinematic analysis of the gait in professional ballet dancers. Acta Gymnica. 2014;44(2):85-91.
8. Norkin CC, Levangie PK. Postura. In: Norkin CC, Levangie PK. Articulações, estrutura e função: uma abordagem prática e abrangente. 2a. ed. Rio de Janeiro: Revinter; 2001. Cap. 13, p. 413-34.
9. Meira G, Gonçalves L, Baptista A, Mendes S, Ribas S, Sá K. Perfil Postural de Bailarinas Clássicas: análise computadorizada. Rev Pesq Fisioter. 2011;1(1):19-28.
10. Fernandes S, Oelke J, Hartmann A, Kohler A, Gerhardt A, Marchi C. Alterações posturais no Ballet. Contexto Saude. 2011;10(20):643-6.
11. Prati S, Prati A. Níveis de aptidão física e análise de tendências posturais em bailarinas clássicas. Rev Bras Cineantropom Desempenho Hum. 2006;8(1):80-7.
12. Meereis E, Favretto C, Bernardi C, Peroni A, Mota C. Análise de tendências posturais em praticantes de balé clássico. Rev Educ Fís UEM. 2011;22(1)27-35.
13. Keller K, Corbett J, Nichols D. Repetitive strain injury in computer keyboard users: pathomechanics and treatment principles in individual and group intervention. J Hand Ther. 1998;11(1):9-26.
14. Venturelli W. Correlação das alterações posturais e da espirometria em crianças respiradoras bucais [dissertação]. Rio de janeiro, RJ: Universidade Federal do Rio de Janeiro; 2006.
15. Ferreira E. Postura e controle postural: desenvolvimento e aplicação de método quantitativo de avaliação postural [dissertação]. São Paulo, SP: Universidade de São Paulo; 2005.
16. Santos A. Diagnóstico clínico e postural: um guia prático. 4a. ed. São Paulo: Summus; 2001.
17. Iunes D, Monte-Raso V, Santos C, Castro F, Salgado H. A influência postural do salto alto em mulheres adultas: análise por biofotogrametria computadorizada. Rev Bras Fisioter. 2008;12(6):441-6.
18. Tirapegui J, Ribeiro S. Avaliação nutricional. Rio de Janeiro: Guanabara Koogan; 2009.
19. Isosaki M, Cardoso E, Oliveira A. Manual de dietoterapia e avaliação nutricional do Serviço de Nutrição e Dietética do Instituto do Coração-HC-FMUSP. São Paulo: Atheneu; 2009.
20. World Health Organization. Obesity: preventing and managing the global epidemic. Geneva: World Health Organization; 1998.
21. Kendall F, McCreary E, Provance P, Abeloff D, Andrews P, Krausse C, et al. Músculos: provas e funções com Postura e dor. São Paulo: Editora Manole; 1995.
22. Bienfait M. Os desequilíbrios estáticos: filosofia, patologia e tratamento fisioterápico. 4a. ed. São Paulo: Summus; 1995.
23. Kapandji A. Fisiologia articular. São Paulo: Medica Panameri; 2010.
24. Pandy MG, Lin YC, Kim HJ. Muscle coordination of mediolateral balance in normal walking. J Biomech. 2010;43(11):2055-64.
25. Pereira ACMI, Silva VJS; Lima FCVM. Avaliação postural em bailarinas clássicas pelo método da biofotogrametria computadorizada. Ter Man. 2008;6(23):11-7.

ANÁLISE MORFOMÉTRICA POR TOMOGRAFIA COMPUTADORIZADA DAS VÉRTEBRAS C7 E T1

COMPUTED TOMOGRAPHY MORPHOMETRIC ANALYSIS OF THE VERTEBRAE C7 AND T1

ANÁLISIS MORFOMÉTRICO MEDIANTE TOMOGRAFÍA COMPUTARIZADA DE LAS VÉRTEBRAS C7 Y T1

Flávio Gerardo Benites Zelada[1], Olavo Biraghi Letaif[1], Raphael Martus Marcon[1], Alexandre Fogaça Cristante[1], Reginaldo Perilo Oliveira[1], Tarcísio Eloy Pessoa de Barros Filho[1]

1. Instituto de Ortopedia eTraumatologia do Hospital das Clínicas da Faculdade de Medicina da Universidade de São Paulo (IOT HC- FMUSP), São Paulo – SP, Brasil.

RESUMO

Objetivo: O estudo anatômico das vértebras da transição cervicotorácica C7 e T1 teve como objetivo avaliar quantitativamente, por tomografia computadorizada axial (TC), as dimensões anatômicas lineares e angulares de lâminas das vértebras da transição cervicotorácica C7 e T1 em indivíduos adultos maiores de 18 anos. Métodos: Foram analisadas retrospectivamente 49 TC da coluna cervical e torácica (C7 e T1) de indivíduos maiores de 18 anos, de ambos os sexos. Avaliaram-se o comprimento e a espessura das lâminas, bem como o ângulo espinolaminar, em cortes axiais de C7 e T1, no ponto de menor espessura entre as camadas corticais internas. As variáveis estudadas foram correlacionadas com os grupos etários e o sexo dos indivíduos. A análise estatística foi feita pelo teste *t* e os resultados foram considerados significativos quando $p < 0,05$. Resultados: Após análise de medidas tomográficas de 49 pacientes, foi verificado que os homens apresentaram espessura de lâmina maior que as mulheres tanto em C7, quanto em T1, sendo que 71% das lâminas de C7 e 92% das lâminas de T1 apresentavam espessura maior que 5 mm e 97% das lâminas de C7 e 100% de T1, espessura maior que 4 mm. O ângulo espinolaminar apresentou média de 56,40 graus em C7 e 57,31 graus em T1. Conclusão: O estudo traz informações anatômicas importantes sobre a região da transição cervicotorácica C7 e T1 na população brasileira, mostrando ser possível anatomicamente, fixação de C7 e T1 com parafuso intralaminar.

Descritores: Tomografia computadorizada por raios x; Coluna vertebral; Vértebras cervicais; Vértebras torácicas.

ABSTRACT

Objective: The anatomical study of the vertebrae C7 and T1 of the cervicothoracic junction aimed to evaluate quantitatively, by axial computerized tomography (CT), the linear and angular dimensions of the anatomical laminae of the vertebrae of the cervicothoracic junction C7 and T1 in adults over 18 years. Methods: We retrospectively analyzed 49 CT of the cervical and thoracic spine (C7 and T1) of individuals over 18 years, of both sexes. We also evaluated the length and thickness of the laminae, as well as spinolaminar angle in axial sections of C7 and T1 at the point of least thickness between the inner cortical layers. The variables were correlated with age groups and sex of the individuals. Statistical analysis was performed using the t test and the results were considered significant when $p<0.05$. Results: After analyzing tomographic measurements of 49 patients, it was found that men had greater laminae thickness than women, both in C7 and T1, with 71% of C7 laminae and 92% of T1 laminae thicker than 5mm, and 97% of C7 laminae and 100% of T1 thicker than 4mm. The mean spinolaminar angle was 56.40 degrees in C7 and 57.31 degrees in T1. Conclusion: This study brings important anatomical information about the cervicothoracic junction C7 and T1 in the Brazilian population, showing that fixation of C7 and T1 with intralaminar screws is anatomically possible.

Keywords: Tomography, x-ray computed; Spine; Cervical vertebrae; Thoracic vertebrae.

RESUMEN

Objetivo: El estudio anatómico de las vértebras de la unión cervicotorácica C7 y T1 tuvo el objetivo de evaluar cuantitativamente mediante tomografía axial computarizada (TAC), las dimensiones anatómicas lineales y angulares de láminas de las vértebras de la unión cervicotorácica C7 y T1 en adultos mayores de 18 años. Métodos: Se analizaron retrospectivamente 49 TAC de la columna cervical y torácica (C7 y T1) de pacientes mayores de 18 años de ambos sexos. Se evaluaron la longitud y el espesor de las láminas, así como el ángulo espinolaminar en secciones axiales de C7 y T1 en el punto de menor espesor entre las capas corticales internas. Las variables se correlacionaron con los grupos de edad y sexo de los individuos. El análisis estadístico se realizó mediante la prueba t y los resultados se consideraron significativos cuando $p < 0,05$. Resultados: Después del análisis de las mediciones tomográficas de 49 pacientes, se encontró que los hombres tenían espesor de la lámina mayor que las mujeres, tanto en C7, como en T1, con el 71% de las láminas C7 y el 92% de las láminas T1 con espesor mayor que 5 mm, 97% de C7 y 100% de T1, mayor que 4 mm de espesor. El ángulo espinolaminar promedio fue 56,40 grados en C7 y 57,31 grados en T1. Conclusión: Este estudio contiene información anatómica importante sobre la región de la unión cervicotorácica C7 y T1 en la población brasileña, mostrando que es anatómicamente posible la fijación de C7 y T1 con tornillos intralaminares.

Descriptores: Tomografía computarizada por rayos x; Columna vertebral; Vértebras cervicales; Vértebras torácicas.

Trabalho realizado no Instituto de Ortopedia eTraumatologia do Hospital das Clínicas da Faculdade de Medicina da Universidade de São Paulo (IOT HC- FMUSP), São Paulo – SP, Brasil.
Correspondente: Rua Dr. Ovídio Pires de Campos, 333, CENATRA 2º andar, São Paulo, São Paulo, Brasil, Cep: 05403-010. flaviogbz@hotmail.com

http://dx.doi.org/10.1590/S1808-185120161503146815

Recebido em 23/05/2015, aceito em 30/03/2016.

INTRODUÇÃO

A região cervicotorácica é uma área de transição entre coluna cervical, relativamente móvel, com coluna torácica, mais rígida. Esta característica faz com que haja maior estresse nos implantes de fixação comumente utilizados por via posterior.[1] Há diversas técnicas que possibilitam fixação da transição cervicotorácica pela via posterior.[2-4] Atualmente as mais empregadas são as que utilizam parafusos, que podem ser fixados às massas laterais ou aos pedículos,[3,5] porém apresentam limitações devido aos índices de complicações relatados.[6,7]

Há na literatura informações sobre características anatômicas da coluna vertebral em estudos com cadáveres.[8-12] Panjabi et al.[9-11] detalharam a maior parte das estruturas ósseas da coluna vertebral, mas não das lâminas. Zindrick et al.[12] quantificaram altura e espessura das lâminas, distância inter laminar e espaço epidural na coluna torácica, em estudo dos fatores que interferem na penetração de fios no canal espinal. Os autores avaliaram a coluna vertebral de 13 cadáveres e relataram valores médios de 18-24mm para altura das lâminas (diâmetro supero inferior) e 7-8mm para a espessura laminar (diâmetro anteroposterior).

Outro estudo anatômico quantitativo de lâminas da coluna vertebral foi conduzido por Xu et al.,[8] antes da perspectiva do uso de parafusos intra laminares. Os autores avaliaram em 37 cadáveres, todas as laminas da coluna vertebral, de C2 a L5. No entanto, algumas limitações devem ser destacadas neste estudo. Comprimento das lâminas foi avaliado na parte media do processo espinhoso até a borda medial da faceta, o que não corresponde ao diâmetro do parafuso, já que este é colocado por meio da lâmina contra- lateral; espessura das lâminas foi aferida em seu ponto médio, sem referencias à parte mais estreita da lâmina, além do número de casos avaliados ser relativamente pequeno.

Não há na literatura nacional nenhum trabalho que tenha analisado quantitativamente parâmetros lineares e angulares da coluna na transição cervicotorácica, na população adulta brasileira. Desta forma, o presente estudo teve finalidade de avaliar quantitativamente dimensões lineares e angulares das lâminas de C7 e T1 em indivíduos adultos maiores de 18 anos, no intuito de fornecer informações úteis para decisões da prática cirúrgica.

MATERIAIS E MÉTODOS

Foram analisadas retrospectivamente 54 tomografias computadorizadas realizadas no atendimento de rotina ambulatorial e do pronto socorro no complexo do Hospital das Clínicas da Faculdade de Medicina da Universidade de São Paulo (HC FMUSP). Este trabalho teve aprovação da Comissão Científica do Instituto de Ortopedia do HC FMUSP. A Comissão de Ética para Análise de Projetos de Pesquisa (CAPPesq) dispensa a aprovação para este tipo de trabalho.

Foram selecionados pacientes adultos maiores de 18 anos e notificados dados referente idade e gênero dos pacientes. Foram excluídos casos que apresentavam fratura da transição cervicotorácica C7 e T1, com ou sem fixação, ou anormalidades da coluna, tais como deformidades, neoplasias nas vértebras C7-T1 ou doenças reumatológicas. Das 54 tomografias analisadas, cinco foram excluídas da avaliação porque continham um ou mais dos critérios de exclusão.

Dimensões lineares e angulares das lâminas da coluna cervicotorácica C7 e T1 foram avaliadas nos cortes axiais da TC em que a lâmina apresentava menor espessura. Espessura das lâminas de C7 e T1 (medida A) foi avaliada em milímetros (mm). Medidas foram obtidas no ponto de menor espessura entre camadas corticais internas, como mostra a Figura 1. Cada medida foi avaliada de modo específico para cada lado da lâmina. O comprimento da lâmina (medida B) foi medido no mesmo corte axial em C7 e em T1. A medida foi realizada da cortical oposta da lâmina até o limite do comprimento visível naquele corte, como podemos observar na Figura 2. O ângulo espinolaminar (medida C) foi traçado para ambos os lados, com uma das linhas no interior das lâminas de C7 e T1 paralela às corticais dessas lâminas e outra linha passando pelo centro do processo espinhoso e corpo vertebral dividindo a vértebra em duas hemivértebras. (Figura 3)

A análise morfométrica foi feita com o programa iSite PACS Philips Healthcare Informaticas®.

A análise estatística foi feita com o programa SPSS 13.0 para Windows. Foram obtidos dados de média, desvio padrão, valores mínimos e máximos. Valores obtidos para cada uma das variáveis foram correlacionados com os grupos etários e o gênero dos indivíduos. Comparações foram feitas pelo teste *t* de Student e os resultados foram considerados significativos quando $p < 0.05$.

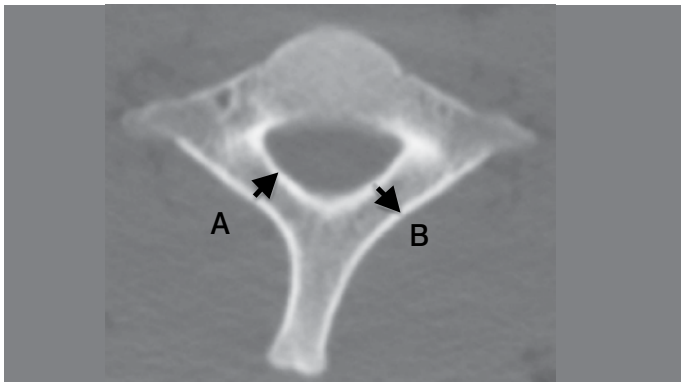

Figura 1. Medida da espessura.

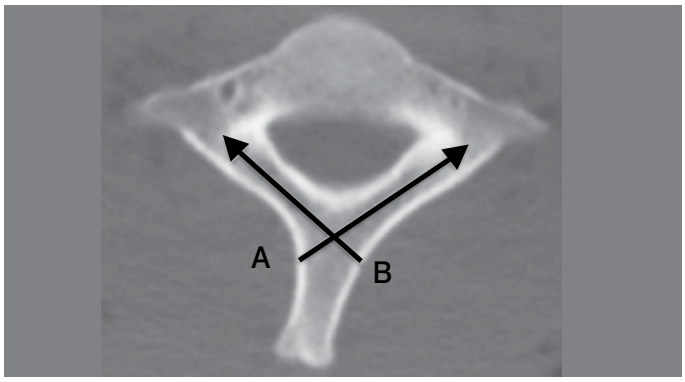

Figura 2. Medida do comprimento da lâmina.

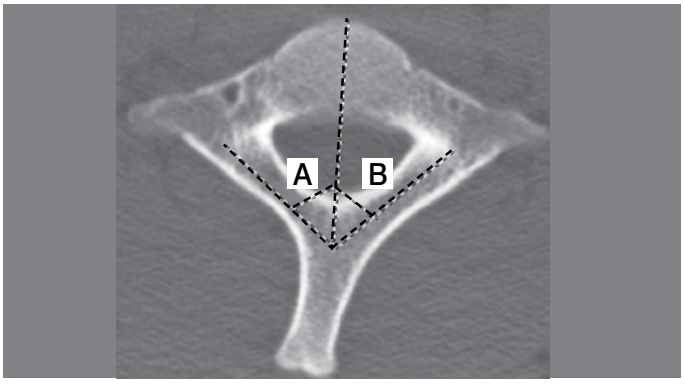

Figura 3. Medida do ângulo espinolaminar (A direito, B esquerda).

RESULTADOS

Foram analisadas 54 tomografias, sendo 5 excluídas, 3 por fratura na região e 2 por possuírem fixação prévia na região. Foram analisadas 49 tomografias restantes, sendo 37 homens e 12 mulheres. A média de idade dos pacientes foi de 39,7± 17,16 (variância de 19 a 81). A média da espessura das lâminas de C7 foi de 5,78±1,16mm (variância de 3,5 a 9,2). (Tabela 1) Homens apresentaram espessura maior que mulheres (5,99±1,17mm *vs.* 5,13±0,85mm, $p<0,01$). Das vértebras analisadas 71% tinha

espessura maior que 5mm, 97% maior que 4mm e 99% maior que 3,5mm. (Figura 4) A média do comprimento das lâminas de C7 foi de 26,03±3,40mm (variância de 18,2 a 35mm). Homens apresentaram comprimento maior que mulheres (26,85±3,37mm *vs.* 23,51±1,97 p<0,01). A média do ângulo espinolaminar de C7 foi maior nas mulheres.

A média da espessura das lâminas de T1 foi de 6,76±1,04mm (variância de 4,6 a 9,5mm). Homens apresentaram espessura da lâmina de T1 maior (6,97±1,03 *vs.* 6,13±0,82mm p<0,01). Das vértebras de T1 analisadas 92% tinham espessura maior que 5mm e 100% maior que 4mm. (Figura 5) A média do comprimento das lâminas T1 foi de 25,94±3,22mm (variância de 19,4 a 33,1mm). Houve diferença significativamente estatística entre os sexos, sendo que homens apresentaram maior comprimento (26,61±3,0993 *vs.* 23,86±2,74 p<0,01). A medida do ângulo espinolaminar de T1 foi maior nas mulheres. (Tabela 2) Não houve diferença das medidas entre lados direito e esquerdo.

Tabela 1. Medidas das vértebras C7.

C7	Espessura da Lâmina (mm)	Comprimento (mm)	Ângulo espinolaminar (graus)
Todos os pacientes	5,78±1,16	26,03±3,40	56,40±3,51
Homens	5,99±1,17	26,85±3,37	56,12±3,28
Mulheres	5,13±0,85	23,51±1,97	57,30±4,07
Homens *vs.* Mulheres	P<0,01	P<0,01	P=0,15 (NS)

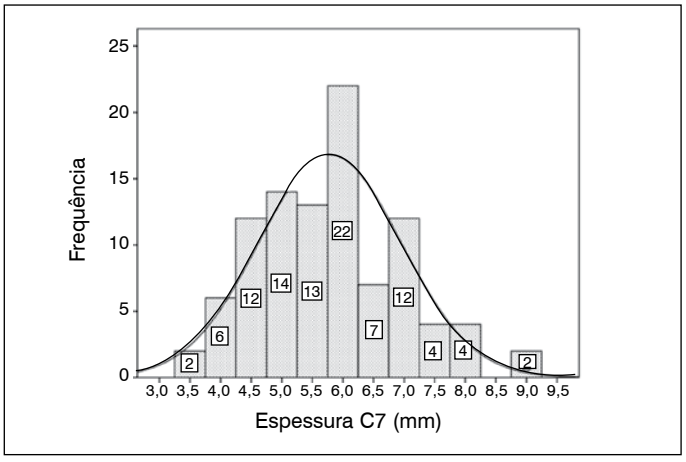

Figura 4. Histograma de espessura das lâminas de C7.

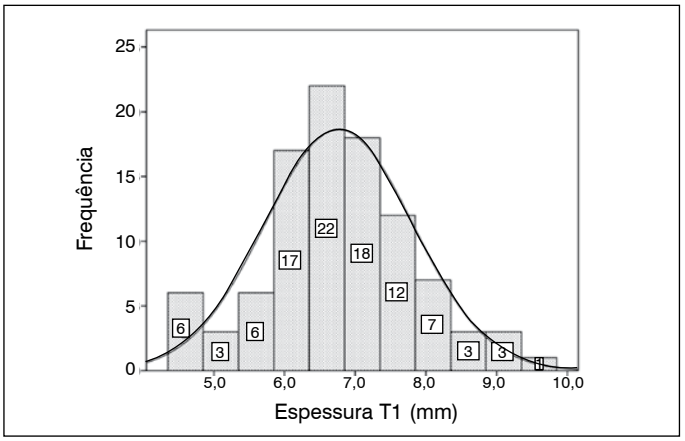

Figura 5. Histograma da espessura das lâminas de T1.

Tabela 2. Medida das lâminas de T1.

T1	Espessura da Lâmina (mm)	Comprimento (mm)	Ângulo espinolaminar (graus)
Todos os pacientes	6,76±1,04	25,94±3,22	57,31±3,89
Homens	6,97±1,03	26,61±3,09	57,09±3,82
Mulheres	6,13±0,82	23,86±2,74	57,99±4,09
Homens *vs.* Mulheres	P<0,01	P<0,01	P=0,32 (NS)

DISCUSSÃO

A mudança da lordose cervical para cifose torácica em C7, na região da transição cervicotorácica, resulta em transferência de carga do aspecto posterior.[13] Isso faz com que haja aumento de estresse nessa região da transição, que somado às variações anatômicas nessa região, leva a dificuldades técnicas para passagem de parafusos, que motiva busca de opções para fixação dessa região.

Os parafusos de massa lateral são mais seguros e fáceis de serem implantados.[14] Entretanto, a massa lateral de C7 frequentemente é pouco espessa e não permite uso de parafusos longos. Estas características fazem com que a resistência ao arrancamento do parafuso de massa lateral seja menor quando comparada aos parafusos trans pediculares ou trans laminares.[15] Por outro lado, a fixação trans pedicular permite uso de parafusos com comprimento maior, geralmente entre 25 mm e 30 mm A síntese com parafusos transpediculares apresenta maior estabilidade quando comparada à fixação nas massas laterais.[15]

O principal desafio ao uso de parafusos trans pediculares na região cervical está na dificuldade técnica para inserção, devido à dimensão dos pedículos e potencial complicações graves, tais como lesão das artérias vertebrais, da medula espinal e das raízes nervosas.[5] O uso da radioscopia intra operatória pode auxiliar na colocação de tais parafusos.[16] Entretanto, posicionamento da radioscopia para obtenção de imagens adequadas pode ser difícil em alguns casos. As variações anatômicas nas dimensões e morfologia dos pedículos de C7 e T1 tornam técnicas cirúrgicas baseadas exclusivamente em reparos ósseos para o ponto de inserção do parafuso potencialmente perigosas.[1] Mesmo sob visualização direta, rupturas corticais foram identificadas em 8-13% dos pacientes.[3,4]

Um dos fatores de extrema importância para realização correta de qualquer procedimento cirúrgico é conhecimento preciso da anatomia da região a ser abordada. Neste contexto, não há na literatura brasileira nenhum estudo que tenha se prestado avaliar características das lâminas de C7 e T1. Outros estudos de medição das lâminas foram conduzidos por Xu et al.,[8] porém como foram realizados antes do advento dos parafusos intralaminares, as medidas foram realizadas de forma diferente, o que impossibilita comparação entre os estudos.

Os parafusos intralaminares têm uso consagrado na lâmina de C2 para artrodese C1-C2 por meio da técnica desenvolvida por Wright,[17] motivado pelas dificuldades técnicas da passagem de parafusos na pars (Magerl) e pedículo de C2 (Harms) e também pelos índices de complicações desses procedimentos.[7] Entretanto, há poucos relatos de caso na literatura com uso de parafusos translaminares em C7 e T1, cuja principal vantagem seria evitar lesões vasculares, especialmente quando a artéria vertebral passa pelo forame transverso de C7, além tecnicamente mais fáceis de serem executados.[18,19]

Os resultados obtidos demonstram uma diferença significativa no comprimento e largura das lâminas entre os sexos, sem encontrar diferença na angulação das lâminas. A espessura da lâmina em C7 foi maior que 4mm em 97% e 5mm em 71%, o que

teoricamente possibilitaria passagem de parafuso intralaminar de diâmetro e comprimento maior que comumente utilizada na massa lateral de C7, de 3,5mm. Já em T1, em 100% dos casos espessura foi maior do que 4mm e em 92% foi maior do que 5mm, o que teoricamente possibilitaria parafuso de certa forma espesso na lâmina, evitando risco de complicações de parafuso pedicular em T1. Nesse contexto, novo estudo para avaliar a resistência mecânica dos implantes intralaminares aos estresses nessa região, realizado em cadáver, poderia ser ponto de partida para utilização segura de parafusos intralaminares nessa região anatômica.

CONCLUSÃO

Foi observado diferença significativa no comprimento e diâmetro das lâminas medidas em relação ao sexo, sem encontrar diferença estatística na angulação das lâminas. Este estudo traz informações anatômicas importantes para possível alternativa de fixação de C7 e T1 com parafusos translaminares, na população brasileira.

Todos os autores declaram não haver nenhum potencial conflito de interesses referente a este artigo.

CONTRIBUIÇÕES DOS AUTORES: Cada autor contribuiu individual e significativamente para o desenvolvimento do manuscrito. FGBZ participou do design do estudo, coleta, análise e interpretação dos dados, redação e revisão do manuscrito. OBL participou do design do estudo, análise e interpretação dos dados, revisão crítica e intelectual para o trabalho. RMM, AFC, RPO e TEPBF participaram ativamente da discussão dos resultados e contribuição intelectual. Todos os autores leram e aprovaram a versão final do manuscrito para a publicação e se responsabilizaram por todos os aspectos do trabalho. Todos os autores contribuíram com o conceito intelectual do estudo.

REFERÊNCIAS

1. Delamarter RB, Batzdorf U, Bohlmann HH. The C7-T1 junction: problems with diagnosis, visualization, instability, and decompression. Orthop Trans. 1989;13:218.
2. Johnston TL, Karaikovic EE, Lautenschlager EP, Marcu D. Cervical pedicle screws vs lateral mass screws: uniplanar fatigue analysis and residual pullout strengths. Spine J. 2006;6(6):667-72.
3. Jones EL, Heller JG, Silcox DH, Hutton WC. Cervical pedicle screws versus lateral mass screws. Anatomic feasibility and biomechanical comparison. Spine (Phila Pa 1976). 1997;22(9):977-82.
4. Rhee JM, Kraiwattanapong C, Hutton WC. A comparison of pedicle and lateral mass screw construct stiffnesses at the cervicothoracic junction: a biomechanical study. Spine (Phila Pa 1976). 2005;30(21):E636-40.
5. Albert TJ, Klein GR, Joffe D, Vaccaro AR. Use of cervicothoracic junction pedicle screws for reconstruction of complex cervical spine pathology. Spine (Phila Pa 1976). 1998;23(14):1596-9.
6. Liu YJ, Tian W, Liu B, Li Q, Hu L, Li ZY, et al. Comparison of the clinical accuracy of cervical (C2-C7) pedicle screw insertion assisted by fluoroscopy, computed tomography-based navigation, and intraoperative three-dimensional C-arm navigation. Chin Med J (Engl). 2010;123(21):2995-8.
7. Rocha ID, Jorge DMF, Pasqualin T, Iutaka AS, Rodrigues MB, Oliveira RP, et al. Tomographic analysis for the placemant of laminar C2 screws. Coluna/Columna. 2008;7(2):230-234.
8. Xu R, Burgar A, Ebraheim NA, Yeasting RA. The quantitative anatomy of the laminas of the spine. Spine (Phila Pa 1976). 1999;24(2):107-13.
9. Panjabi MM, Duranceau J, Goel V, Oxland T, Takata K. Cervical human vertebrae. Quantitative three-dimensional anatomy of the middle and lower regions. Spine (Phila Pa 1976). 1991;16(8):861-9.
10. Panjabi MM, Goel V, Oxland T, Takata K, Duranceau J, Krag M, Price M. Human lumbar vertebrae. Quantitative three-dimensional anatomy. Spine (Phila Pa 1976). 1992;17(3):299-306.
11. Panjabi MM, Takata K, Goel V, Federico D, Oxland T, Duranceau J, Krag M. Thoracic human vertebrae. Quantitative three-dimensional anatomy. Spine (Phila Pa 1976). 1991;16(8):888-901.
12. Zindrick MR, Knight GW, Bunch WH, Miller MC, Butler DM, Lorenz M, et al. Factors influencing the penetration of wires into the neural canal during segmental wiring. J Bone Joint Surg Am. 1989;71(5):742-50.
13. Ebraheim NA, Xu R, Knight T, Yeasting RA. Morphometric evaluation of lower cervical pedicle and its projection. Spine (Phila Pa 1976). 1997;22(1):1-6.
14. Pelton MA, Schwartz J, Singh K. Subaxial cervical and cervicothoracic fixation techniques--indications, techniques, and outcomes. Orthop Clin North Am. 2012;43(1):19-28.
15. Hong JT, Qasim M, Espinoza Orías AA, Natarajan RN, An HS. A biomechanical comparison of three different posterior fixation constructs used for c6-c7 cervical spine immobilization: a finite element study. Neurol Med Chir (Tokyo). 2014;54(9):727-35.
16. Koktekir E, Ceylan D, Tatarli N, Karabagli H, Recber F, Akdemir G. Accuracy of fluoroscopically-assisted pedicle screw placement: analysis of 1,218 screws in 198 patients. Spine J. 2014;14(8):1702-8.
17. Wright NM. Posterior C2 fixation using bilateral, crossing C2 laminar screws: case series and technical note. J Spinal Disord Tech. 2004;17(2):158-62.
18. Koltz MT, Maulucci CM, Sansur CA, Hamilton DK. C7 intralaminar screw placement, an alternative to lateral mass or pedicle fixation for treatment of cervical spondylytic myelopathy, kyphotic deformity, and trauma: A case report and technical note. Surg Neurol Int. 2014;5:4.
19. Hong JT, Sung JH, Son BC, Lee SW, Park CK. Significance of laminar screw fixation in the subaxial cervical spine. Spine (Phila Pa 1976). 2008;33(16):1739-43.

RESSONÂNCIA MAGNÉTICA DINÂMICA: APRESENTAÇÃO PRELIMINAR DE UMA TÉCNICA

DYNAMIC MAGNETIC RESONANCE IMAGING: PRELIMINARY PRESENTATION OF A TECHNIQUE

RESONANCIA MAGNÉTICA DINÁMICA: PRESENTACIÓN PRELIMINAR DE UNA TÉCNICA

Bruno da Costa Ancheschi[1], Aniello Savarese[1], Raphael de Rezende Pratali[2], Daniel Augusto Carvalho Maranho[1], Marcello Teixeira Castilha[1], Marcello Henrique Nogueira-Barbosa[3], Herton Rodrigo Tavares Costa[1], Helton Luiz Aparecido Defino[1], Carlos Fernando Pereira da Silva Herrero[1]

1. Universidade de São Paulo, Faculdade de Medicina de Ribeirão Preto, Hospital das Clínicas, Departamento de Biomecânica, Medicina e Reabilitação do Aparelho Locomotor, Ribeirão Preto, SP, Brasil.
2. Hospital do Servidor Público Estadual (HSPE), São Paulo, SP, Brasil.
3. Universidade de São Paulo, Faculdade de Medicina de Ribeirão Preto, Hospital das Clínicas, Divisão de Radiologia do Departamento de Clínica Médica, Ribeirão Preto, SP, Brasil.

RESUMO

Objetivo: Avaliar variações morfométricas da coluna vertebral cervical em pacientes portadores de mielopatia cervical espondilótica (MCE) por meio da ressonância magnética dinâmica nas posições neutra, em flexão e em extensão. Métodos: Este é um estudo prospectivo de pacientes portadores de MCE secundária à doença degenerativa da coluna vertebral cervical. Os parâmetros morfométricos foram avaliados pelas sequências de ressonância magnética ponderadas em T2, no plano sagital em posições neutra, flexão e extensão. Os parâmetros estudados foram o comprimento anterior da medula espinhal (CAME), o comprimento posterior da medula espinhal (CPME), o diâmetro do canal vertebral (DCV) e o diâmetro da medula espinhal (DME). Resultados: O CAME e o CPME foram mais longos em flexão do que nas posições neutra e em extensão, sendo encontrada diferença estatisticamente significativa entre a posição em flexão e extensão. O DCV e o DME foram maiores em flexão do que nas posições neutra e em extensão, no entanto não foi encontrada diferença estatisticamente significativa quando comparados nas posições neutra, em flexão e em extensão. Conclusão: O exame de ressonância magnética dinâmica permite avaliar as variações morfométricas do canal vertebral cervical em pacientes portadores de mielopatia cervical espondilótica.

Descritores: Espondilose; Vértebras cervicais; Imagem por ressonância magnética; Canal vertebral.

ABSTRACT

Objective: To evaluate morphometric variations of the cervical spine in patients with cervical spondylotic myelopathy (CSM) using dynamic magnetic resonance imaging (MRI) in neutral, flexion and extension positions. Methods: This is a prospective study of patients with CSM secondary to degenerative disease of the cervical spine. The morphometric parameters were evaluated using T2-weighted MRI sequences in the sagittal plane in neutral, flexion and extension position of the neck. The parameters studied were the anterior length of the spinal cord (ALSC), the posterior length of the spinal cord (PLSC), the diameter of the vertebral canal (DVC) and the diameter of the spinal cord (DSC). Results: The ALSC and PLSC were longer in flexion than in extension and neutral position, with statistically significant difference between the flexion and extension position. The DVC and the DSC were greater in flexion than in extension and neutral position, however, there was no statistically significant difference when they were compared in the neutral, flexion and extension positions. Conclusion: Dynamic MRI allows to evaluate morphometric variations in the cervical spinal canal in patients with cervical spondylotic myelopathy.

Keywords: Spondylosis; Cervical vertebrae; Magnetic resonance imaging; Spinal canal.

RESUMEN

Objetivo: Evaluar las variaciones morfométricas de la columna cervical en pacientes con mielopatía cervical espondilótica (MCE) mediante resonancia magnética dinámica en la posición neutra, en flexión y extensión. Métodos: Se trata de un estudio prospectivo de pacientes con MCE secundaria a la enfermedad degenerativa de la columna cervical. Los parámetros morfométricos fueron evaluados en las secuencias ponderadas en T2 en el plano sagital en la posición neutra, en flexión y extensión de la resonancia magnética. Los parámetros estudiados fueron la longitud anterior de la médula espinal (LAME), la longitud posterior de la médula espinal (LPME), el diámetro del canal espinal (DCE) y el diámetro de la médula espinal (DME). Resultados: La LAME y la LPME fueron más largas en flexión que en las posiciones neutra y en extensión, con diferencia estadísticamente significativa entre la posición en flexión y extensión. El DME y el DCE fueron mayores en flexión que en extensión y la posición neutra, sin embargo no hubo diferencia estadísticamente significativa cuando se compararon en la posición neutral, en flexión y extensión. Conclusión: El examen de resonancia magnética dinámica permite evaluar los cambios morfométricos en el canal espinal cervical en pacientes con mielopatía cervical espondilótica.

Descriptores: Espondilosis; Vértebras cervicales; Imagen por resonancia magnética; Conducto vertebral.

INTRODUÇÃO

A mielopatia espondilótica cervical (MEC) é afecção relacionada diretamente com o estreitamento do canal vertebral cervical.[1-4] A redução do diâmetro do canal vertebral secundária a degeneração do disco intervertebral e produção de osteófitos leva à compressão estática e dinâmica da medula espinhal e raízes nervosas, e pode

Trabalho realizado na Universidade de São Paulo, Hospital das Clínicas de Ribeirão Preto, Ribeirão Preto, SP, Brasil.
Correspondência: Carlos Fernando P. S. Herrero. Avenida dos Bandeirantes 3900, 11o andar, Ribeirão Preto, SP, Brasil. 14048-900. fernandoherrero@usp.br

http://dx.doi.org/10.1590/S1808-185120161503162794 Recebido em 20/04/2016, aceito em 13/05/2016.

produzir lesões diretas e alterações isquêmicas secundárias.[5-7]

A ressonância magnética (RM) é o exame de imagem de escolha para avaliar a MEC, pois além de identificar a lesão intramedular, é capaz também de evidenciar a compressão do canal vertebral cervical.[8] A modalidade dinâmica da ressonância magnética foi estudada por diversos autores, envolvendo indivíduos sadios.[5] No entanto, a literatura é escassa no que diz respeito a avaliação de pacientes portadores de MEC por meio da ressonância magnética dinâmica.[5] Consequentemente, foram descritas variações morfológicas fisiológicas e patológicas nas diferentes posições da coluna vertebral cervical evidenciadas na ressonância magnética dinâmica (RMD).[5]

Este estudo foi realizado em resposta à observação de ausência de padronização metodológica para a realização RMD. A hipótese do nosso estudo foi a existência de variações nas medidas morfométricas da coluna vertebral cervical entre a RM realizada rotineiramente e a RMD. O objetivo é avaliar as variações morfométricas da coluna vertebral cervical em pacientes portadores de MEC nas posições cervicais neutra, em flexão e em extensão, por meio da ressonância magnética dinâmica.

MATERIAS E MÉTODOS

Após aprovação do Comitê de Ética em Pesquisa, foram estudados, prospectivamente, 15 pacientes com o diagnóstico de mielopatia cervical espondilótica secundária à doença degenerativa da coluna vertebral cervical, no período de janeiro a dezembro de 2015. Todos os paciente preencheram os critérios para MEC.[9-14] Doze (80%) pacientes eram do sexo masculino e três (20%) do sexo feminino, e a idade média foi de 58,4 anos (37 a 70 anos). Os critérios de inclusão foram: diagnóstico clínico e radiográfico de MEC secundária à doença degenerativa da coluna cervical, idade acima de 18 anos e ter concordado e assinado o termo de consentimento livre e esclarecido. Foram excluídos do estudo pacientes com idade abaixo de 18 anos, história de cirurgia prévia na coluna vertebral cervical, ausência do diagnóstico clínico e radiológico de MEC secundária a doença degenerativa da coluna cervical e a recusa em participar e assinar o termo de consentimento livre e esclarecido.

Todos os pacientes foram submetidos ao exame de RM da coluna cervical pelo mesmo aparelho (Ressonância Magnética 1.5T, Achieva, Philips) sob a supervisão de um dos autores do estudo e membros da equipe médica do Hospital (B.C.A.). Os pacientes encontravam-se conscientes e responsivos ao questionamento constante durante a realização do exame, para evitar a ocorrência de complicações neurológicas. Na primeira etapa, os pacientes foram submetidos ao exame na posição supina de rotina, com o pescoço em posição neutra, (Figura 1A) e foram obtidas as sequências convencionais sagitais ponderadas em T1 e T2 e axial ponderada em T2. Na segunda etapa, foi solicitado ao paciente para realizar a flexão máxima do pescoço, conforme a tolerância, e foi posicionado coxim sob a cabeça do paciente, (Figura 1B) e em seguida foi realizada aquisição da sequência ponderada em T2 no plano sagital. Na terceira etapa, foi solicitado ao paciente para realizar a extensão máxima do pescoço tolerada e colocado coxim sob os ombros do paciente, mantendo a extensão. (Figura 1C) Assim, novamente foi obtida a sequência ponderada em T2 no plano sagital.

Os parâmetros morfométricos foram avaliados nas sequências ponderadas em T2 nos plano sagitais das posições neutra, em flexão e extensão da ressonância magnética. Os parâmetros estudados foram o comprimento anterior da medula espinhal (CAME), o comprimento posterior da medula espinhal (CPME), o diâmetro do canal vertebral (DCV) e o diâmetro da medula espinhal (DME). (Tabela 1) Todas as imagens foram analisadas pelo mesmo observador (B.C.A) por meio do programa OsiriX MD v.7.0 64-bit, com um aumento padronizado de 300%.

Os limites utilizados para se calcular o CAME e o CPME entre C1 e C7 foram uma reta que cruza a medula espinhal na borda superior dos arcos anterior e posterior de C1 e uma reta que passa ao longo da placa vertebral terminal inferior de C7. (Figura 2) O DCV foi medido como a menor distância entre o centro da borda posterior do disco intervertebral de cada segmento (por ex. C2-C3, C3-C4, etc.) e a margem anterior do ligamento amarelo posteriormente. (Figura 3A) O DME foi medido nos mesmos cortes utilizados para o cálculo do DCV, sendo aferido como a menor distância entre a borda anterior e posterior da medula espinhal. (Figura 3B)

A análise dos dados foi descritiva e realizada por meio do programa de análise estatística STATA 14.1. O teste utilizado foi o test-*t* de Student. Os dados foram expressos em médias e desvio padrão, com nível de significância de 5%.

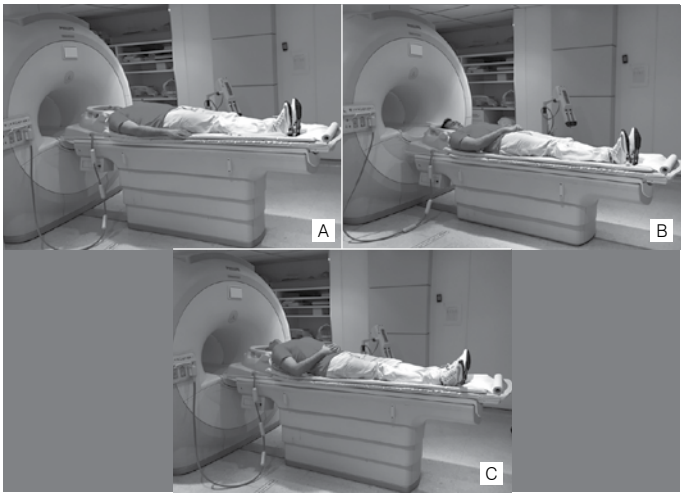

Figura 1. Imagens do autor A.S. ilustrando a metodologia empregada durante a realização do exame de ressonância magnética dinâmica nas posições neutra (A), flexão (B) e extensão (C).

Tabela 1. Parâmetros morfométricos avaliados por meio da RMD.

CAME	Comprimento anterior da medula espinhal
CPME	Comprimento posterior da medula espinhal
DCV	Diâmetro do canal vertebral
DME	Diâmetro da coluna espinhal

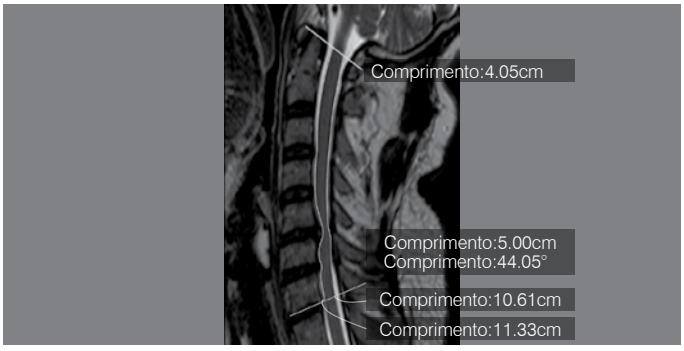

Figura 2. Corte sagital de RM ponderada em T2 ilustrando a medida do CAME e CPME.

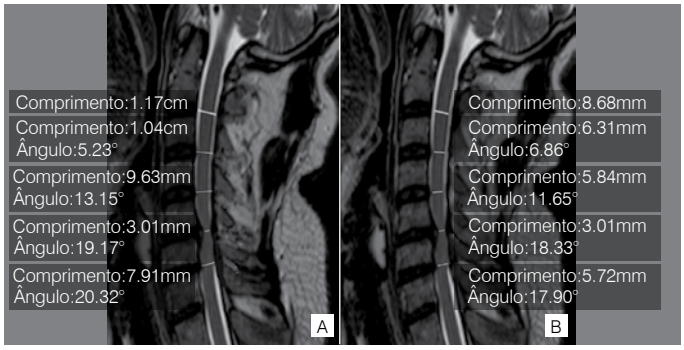

Figura 3. Cortes sagitais de RM ponderada em T2 ilustrando as medidas do DCV (A) e do DME (B).

RESULTADOS

Embora a RMD tenha sido estudada previamente em pacientes portadores de MEC, existe escassez de evidência mostrando variações morfológicas ocorridas na coluna vertebral cervical decorrentes da flexão e extensão do pescoço. Demonstrar as alterações ocorridas por meio da avaliação morfométrica do exame de RMD não é uma tarefa fácil, em nosso estudo, baseamos na avaliação morfométrica dos comprimentos da medula espinhal e diâmetros do canal vertebral e medula espinhal nas posições em neutro, flexão e extensão. Todos os pacientes conseguiram realizar o exame dinâmico, embora alguns tenham apresentado maior desconforto que outros. Nenhum exame precisou ser interrompido por eventual alteração neurológica apresentada durante o exame.

A média do CAME obtida com o exame em flexão foi mais longa do que nas posições em neutro e extensão. (Tabela 2) Não foi encontrada diferença estatisticamente significativa quando comparamos o CAME na posição neutra com a posição em flexão e quando comparamos a CAME na posição neutra com a posição em extensão. No entanto, foi encontrada diferença estatisticamente significativa entre a posição em flexão e extensão ($p = 0,002$).

Assim como a CAME, a média do CPME em flexão foi mais longa do que nas posições em neutro e extensão. (Tabela 2) Da mesma forma, não foi encontrada diferença estatisticamente significativa quando comparamos o CAME na posição neutra com a posição em flexão e quando comparamos a CAME na posição neutra com a posição em extensão. No entanto, também foi encontrada diferença estatisticamente significativa entre a posição em flexão e extensão ($p = 0,000$). Nas três posições (neutra, flexão e extensão) o CAME foi mais longo do que o CPME. (Tabela 2)

Quando avaliamos a média do DCV, os valores encontrados na posição em flexão foram maiores do que nas posições em neutro e extensão em todos os segmentos estudados. (Tabela 3) No entanto, não foi encontrada diferença estatisticamente significativa quando comparamos o DCV nas posições em neutro, flexão e extensão ($p>0,05$).

A avaliação dos valores médios do DME em todos os segmento apresentaram o mesmo padrão da DCV, ou seja, foram maiores em flexão do que nas posições em neutro e extensão. (Tabela 4) Porém, não foi encontrada diferença estatisticamente significativa quando comparamos o DME nas posições estudadas ($p>0,05$).

Tabela 2. Valores do comprimento médio da coluna cervical (milímetros).

	Neutro	Flexão	Extensão
CAME	10,83 ± 0,61	11,25 ± 0,69	10,49 ± 0,69
CPME	10,32 ± 0,6	11,03 ± 0,67	9,84 ± 0,71

Tabela 3. Valores médio do DCV (milímetros).

	Neutro	Flexão	Extensão
C2-C3	10,05 ± 2,2	10,08 ± 2,0	9,3 ± 2,4
C3-C4	7,33 ± 3,05	8,22 ± 2,86	6,73 ± 3,09
C4-C5	7,37 ± 2,47	8,65 ± 2,41	7,11 ± 2,85
C5-C6	7,59 ± 1,93	8,83 ± 2,05	7,53 ± 2,16
C6-C7	8,57 ± 1,59	9,29 ± 1,70	8,22 ± 1,77

Tabela 4. Valores médio do DME (milímetros).

	Neutro	Flexão	Extensão
C2-C3	6,92 ± 1,32	6,97 ± 1,29	6,85 ± 1,21
C3-C4	5,52 ± 1,48	5,97 ± 1,36	5,51 ± 1,67
C4-C5	5,52 ± 1,48	5,86 ± 1,16	5,31 ± 1,49
C5-C6	5,61 ± 1,13	5,70 ± 1,11	5,67 ± 1,25
C6-C7	5,94 ± 0,88	5,93 ± 0,95	5,81 ± 0,85

DISCUSSÃO

Os achados deste estudo demonstram que características morfométricas do canal vertebral cervical possuem relação com a posição do pescoço. Nos pacientes avaliados neste estudo, os comprimentos da medula (CAME e CPME) e diâmetros do canal (DCV) e da medula espinhal (DME) foram maiores em flexão do que em neutro e extensão. Poucos estudos investigaram as alterações sofridas pelo canal vertebral e medula espinhal cervical em pacientes portadores de mielopatia cervical espondilótica.[5] Até onde conseguimos avaliar, esta é primeira vez que o diâmetro do canal vertebral e da medula espinhal foram mensurados e analisados no principal ponto de compressão, ou seja, no espaço posterior ao disco intervertebral de cada segmento da coluna vertebral cervical.

De acordo com estudos prévios os fatores dinâmicos possuem um papel importante na MEC.[3,7,8,15,16] A grande mobilidade da coluna cervical, mais especificamente nos movimentos de flexão e extensão do pescoço, pode resultar em alterações na morfometria do canal vertebral cervical,[8,17] corroborando para a instalação e agravamento da MEC.[9,10] Nossos resultados mostraram as alterações sofridas pelas dimensões do canal vertebral e pela medula espinhal com a mudança da posição neutra para as posições em flexão e extensão.

Os exames de RMD foram realizados solicitando ao paciente que realiza-se a flexão e a extensão máxima tolerada do pescoço, sempre sob supervisão da equipe médica, para que fosse minimizado o risco de ocorrência de alterações neurológicas. Essas posições eram mantidas por coxins posicionados sob o paciente. Ao contrário de estudos prévios que utilizaram voluntários sadios para a realização de RMD, optamos por limitar a flexão e extensão do pescoço à sintomatologia dos pacientes, uma vez que os pacientes avaliados em nosso estudo eram portadores de MEC e estariam sujeitos a instalação ou deterioração do quadro neurológico em posições extremas da coluna cervical.[11-13]

Assim como os achados de estudos prévios,[5,15] o CAME e o CPME foram mais longos em flexão do que nas posições em neutro e extensão. E, independente da posição do pescoço, o CAME sempre foi mais longo do que o CPME. No entanto, apesar de utilizarmos a mesma metodologia já descrita,[5] os valores médios encontrados em nosso estudo foram muito superiores aos já reportados, tanto para o CAME quanto para o CPME.

As medidas encontradas quando avaliados os diâmetros do canal vertebral (DCV) e da medula espinhal (DME), não foram consistentes com as encontradas por Zhang et al.[5] Para ambos os parâmetros estudados, os valores encontrados na posição em flexão foram maiores do que nas posições em neutro e extensão em todos os segmentos avaliados em nosso estudo. Não achamos prudente comparar nossos resultados com os previamente relatados,[5] visto que não conseguimos encontrar o detalhamento da metodologia empregada na investigação destes parâmetros por outros autores. Assim, optamos por empregar o local de maior compressão e, consequentemente menor diâmetro em nossa metodologia, ou seja, a região posterior ao disco intervertebral de cada segmento da coluna vertebral cervical.

O nosso estudo apresenta limitações, como por exemplo, o pequeno número de pacientes avaliados e a ausência de avaliação inter e intraobservador. No entanto, a metodologia empregada foi bem detalhada e poderá ser reproduzida para estudos futuros que possam investigar o papel da RMD na avaliação de pacientes portadores de MEC.

CONCLUSÃO

O exame de ressonância magnética dinâmica permite avaliar as variações morfométricas do canal vertebral cervical em pacientes portadores de mielopatia cervical espondilótica.

Todos os autores declaram não haver nenhum potencial conflito de interesses referente a este artigo.

CONTRIBUIÇÕES DOS AUTORES: Cada autor contribuiu individual e significativamente para o desenvolvimento tanto do estudo, quanto do artigo. BCA, AS e HRTC foram responsáveis pela aquisição e compilação dos dados do estudo. RRP e CFPSH contribuíram para a redação do artigo. DACM e MTC foram responsáveis pela análise dos dados e estatística do estudo. MHNB, HLAD e CFPSH realizaram a revisão do artigo e supervisão do estudo. Todos os autores contribuíram com o conceito intelectual do estudo.

REFERÊNCIAS

1. Guidetti B, Fortuna A. Long-term results of surgical treatment of myelopathy due to cervical spondylosis. J Neurosurg. 1969;30(6):714-21.
2. Olsson SE. The dynamic factor in spinal cord compression; a study on dogs with special reference to cervical disc protrusions. J Neurosurg. 1958;15(3):308-21.
3. Chen IH, Vasavada A, Panjabi MM. Kinematics of the cervical spine canal: changes with sagittal plane loads. J Spinal Disord. 1994;7(2):93-101.
4. Muhle C, Weinert D, Falliner A, Wiskirchen J, Metzner J, Baumer M, et al. Dynamic changes of the spinal canal in patients with cervical spondylosis at flexion and extension using magnetic resonance imaging. Invest Radiol. 1998;33(8):444-9.
5. Zhang L, Zeitoun D, Rangel A, Lazennec JY, Catonné Y, Pascal-Moussellard H. Preoperative evaluation of the cervical spondylotic myelopathy with flexion-extension magnetic resonance imaging: about a prospective study of fifty patients. Spine (Phila Pa 1976). 2011;36(17):E1134-9.
6. Bucher HC, Guyatt GH, Cook DJ, Holbrook A, McAlister FA. Users' guides to the medical literature: XIX. Applying clinical trial results. A. How to use na article measuring the effect of an intervention on surrogate end points. Evidence-Based Medicine Working Group. JAMA. 1999;282(8):771-8.
7. Turnbull IM, Brieg A, Hassler O. Blood supply of cervical spinal cord in man. A microangiographic cadaver study. J Neurosurg. 1966;24(6):951-65.
8. Muhle C, Wiskirchen J, Weinert D, Falliner A, Wesner F, Brinkmann G, et al. Biomechanical aspects of the subarachnoid space and cervical cord in healthy individuals examined with kinematic magnetic resonance imaging. Spine (Phila PA 1976). 1998;23(5):556-67.
9. Fehlings MG, Skaf G. A review of the pathophysiology of cervical spondylotic myelopathy with insights for potential novel mechanisms drawn from traumatic spinal cord injury. Spine (Phila Pa 1976). 1998;23(24):2730-7.
10. Nurick S. The pathogenesis of the spinal cord disorder associated with cervical spondylosis. Brain. 1972;95(1):87-100.
11. Denno JJ, Meadows GR. Early diagnosis of cervical spondylotic myelopathy. A useful clinical sign. Spine (Phila Pa 1976). 1991;16(12):1353-5.
12. Yugué I, Shiba K, Uezaki N. Static and dynamic modifications of the cervical spine after laminoplasty for cervical spondylotic myelopathy. Rev Chir Orthop Reparatrice Appar Mot. 2003;89(6):487-95.
13. Faiss JH, Schroth G, Grodd W, Koenig E, Will B, Thron A. Central spinal cord lesions in stenosis of the cervical canal. Neuroradiology. 1990;32(2):117-23.
14. Kuwazawa Y, Pope MH, Bashir W, Takahashi K, Smith FW. The length of the cervical cord: effects of postural changes in healthy volunteers using positional magnetic resonance imaging. Spine (Phila Pa 1976). 2006;31(17):E579-83.
15. Baron EM, Young WF. Cervical spondylotic myelopathy: a brief review of its pathophysiology, clinical course, and diagnosis. Neurosurgery. 2007;60(1 Supp1 1):S35-41.
16. Young WF. Cervical spondylotic myelopathy: a common cause of spinal Cord dysfunction in older persons. Am Fam Physician. 2000;62(5):1064-70, 1073.
17. Holmes A, Han ZH, Dang GT, Chen ZQ, Wang ZG, Fang J. Changes in cervical canal spinal volume during in vitro flexion-extension. Spine (Phila Pa 1976). 1996;21(11):1313-9.

HÉRNIA DE DISCO TORÁCICO: DESCOMPRESSÃO CIRÚRGICA POR VIA POSTERIOR À LA CARTE

THORACIC DISC HERNIATION: SURGICAL DECOMPRESSION BY POSTERIOR APPROACH A LA CARTE

HERNIA DE DISCO TORÁCICO: DESCOMPRESIÓN QUIRÚRGICA POR VÍA POSTERIOR A LA CARTA

Murilo Tavares Daher[1,2], Pedro Felisbino Júnior[1], Adriano Passáglia Esperidião[1], Brenda Cristina Ribeiro Araújo[1], André Luiz Passos Cardoso[2], Wilson Eloy Pimenta Júnior[2], Sérgio Daher[1]

1. Centro de Reabilitação e Readaptação Dr. Henrique Santillo (CRER), Grupo de Coluna, Goiânia, GO, Brasil.
2. Universidade Federal de Goiás, Departamento de Ortopedia e Traumatologia, Goiânia, GO, Brasil.

RESUMO

Objetivos: Apresentar os resultados clínicos e radiográficos de pacientes com hérnia de disco torácico tratados pela via posterior com uma abordagem que variou de acordo com a localização e o tipo da hérnia (descompressão à la carte). Métodos: Foram avaliados treze pacientes (quatorze hérnias) tratados pela via posterior. Oito (61,5%) pacientes do sexo masculino e média de idade de 53 anos (34 a 81). A avaliação clínica foi realizada através de escala de Frankel e JOA modificada. Todos os pacientes foram submetidos à abordagem posterior, que foi realizada por facetectomia, via transpedicular, via transpedicular + ressecção parcial do corpo, costotransversectomia ou costotransversectomia + reconstrução com CAGE. Resultados: O tempo médio de seguimento foi de 2 anos e 6 meses (11 a 77 meses). Das 14 hérnias operadas, seis (43%) eram laterais, duas (14%) centrolaterais e seis (43%) centrais. Sete eram moles (50%) e sete calcificadas. A abordagem transfacetária foi realizada em cinco casos (36%), transpedicular em um caso (7%), transpedicular + ressecção parcial do corpo em quatro casos (29%), costotransversectomia em três casos (21%) e costotransversectomia + CAGE em um caso (7%). A grande maioria dos pacientes com hérnias laterais foi submetida a descompressão transfacetária (5/6) e nos casos de hérnia central ou centrolateral todos foram submetidos a descompressão mais ampla. Conclusão: A via posterior é segura e eficaz no tratamento da maioria dos casos de hérnia de disco torácico, devendo ser escolhida a melhor abordagem de acordo com a localização da hérnia, do seu tipo e da experiência do cirurgião.

Descritores: Coluna vertebral; Deslocamento do disco intervertebral; Espondilose; Avaliação de resultado de intervenções terapêuticas; Compressão da medula espinal.

ABSTRACT

Objectives: To present the clinical and radiographic results of patients with thoracic disc herniation treated by posterior approach, according to location and type of hernia (a la carte). Methods: We evaluated thirteen patients (14 hernias) treated by posterior approach. Eight (61.5%) patients were male and the mean age was 53 years (34-81). Clinical evaluation was performed by Frankel and JOA modified scales. All the patients underwent posterior approach, which was performed by facetectomy, transpedicular approach, transpedicular + partial body resection, costotransversectomy or costotransversectomy + reconstruction with CAGE. Results: The mean follow-up was 2 years and 6 months (11-77 months). Of the 14 operated hernias, six (43%) were lateral, 2 (14%) paramedian, and 6 (43%) central. Seven were soft (50%) and seven were calcified. The transfacet approach was carried out in 5 cases (36%), transpedicular in 1 case (7%), transpedicular + partial body resection in 4 (29%), costotransversectomy in 3 (21%), and costotransversectomy + CAGE in one case (7%). The majority of patients with lateral hernia (5/6) were subjected to transfacet decompression and in cases of central and paramedian hernias, all patients underwent decompression that is more extensive. Conclusion: The posterior approach is safe and effective, and the best approach must be chosen based on location and type of the herniation and the surgeon's experience.

Keywords: Spine; Intervertebral disc displacement; Spondylosis; Evaluation of results of therapeutic interventions; Spinal cord compression.

RESUMEN

Objetivos: Presentar los resultados clínicos y radiográficos de pacientes con hernia de disco torácico tratada por la vía posterior con un abordaje que varió de acuerdo con la ubicación y tipo de hernia (descompresión a la carta). Métodos: Fueron evaluados trece pacientes (catorce hernias) tratados por vía posterior. Ocho (61,5%) pacientes eran hombres y la edad media de 53 años (34-81). La evaluación clínica se realizó mediante las escalas de Frankel y JOA modificada. Todos los pacientes fueron sometidos a abordaje posterior, que fue realizado por facetectomía, vía transpedicular, transpedicular + resección parcial del cuerpo, costotransversectomía o costotransversectomía + reconstrucción con CAGE. Resultados: La media de seguimiento fue de 2 años y 6 meses (11-77 meses). De las 14 hernias operadas, seis (43%) eran laterales, dos (14%) centro-laterales y seis (43%) centrales. Siete eran moles y siete calcificadas. El abordaje transfacetário se llevó a cabo en cinco casos (36%), el transpedicular en un caso (7%), transpedicular + resección parcial del cuerpo en cuatro casos (29%) costotransversectomía en tres casos (21%) y costotransversectomía + CAGE en un caso (7%). La gran mayoría (5/6) de los pacientes con hernias laterales se sometió a la descompresión transfacetária y en casos de hernia central o centro-lateral todos se sometieron a descompresión más extensa. Conclusione: El abordaje posterior es seguro y eficaz en el tratamiento de la mayoría de los casos de hernia de disco torácico, y el mejor abordaje debe ser elegido de acuerdo con la ubicación y el tipo de la hernia y la experiencia del cirujano.

Descriptores: Columna vertebral; Desplazamiento del disco intervertebral; Espondilosis; Evaluación de resultados de intervenciones terapéuticas; Compresión de la médula espinal.

Trabalho realizado no Centro de Reabilitação e Readaptação Dr. Henrique Santillo (CRER), Goiânia, GO, Brasil.
Correspondência: Rua 70, n. 351. apto 302, Jardim Goiás, Goiânia, GO, Brasil. 74810-350. murilodaher@uol.com.br

http://dx.doi.org/10.1590/S1808-185120161503157849 Recebido em 16/12/2015, aceito em 01/04/2016.

INTRODUÇÃO

A incidência da hérnia de disco torácica (HDT) sintomática é de um para um milhão na população geral[1] e estima-se que os procedimentos para tratar essa patologia representem apenas 0,15 a 4% de todos as cirurgias para tratar transtornos do disco intervertebral.[2] Acometem, principalmente, o sexo feminino e tem pico de incidência entre os 40 e 50 anos de idade.[3]

Apesar de sua baixa prevalência, seu tratamento é bastante controverso, com uma grande variedade de procedimentos descritos para a abordagem dessas lesões, de localização anatômica desafiadora.[1] Esses procedimentos podem ser divididos didaticamente, em dois grandes grupos: as abordagens por via anterior (toracotomia, transesternal, retropleural e por toracoscopia) e por via posterior ou póstero-lateral (vias transfacetária, transpedicular, costotransversectomia e lateral extra-cavitária).[1,4]

Em todas as áreas da coluna vertebral, as abordagens anteriores têm sido cada vez menos utilizadas e as abordagens posteriores ganhado cada vez mais popularidade.[5,6] Isso tem se mostrado uma tendência na cirurgia moderna da coluna vertebral e muitos dos novos cirurgiões apresentam dificuldade em fazer uma curva de aprendizado adequada nas abordagens anteriores. Nesse contexto, vários estudos foram realizados demonstrando o tratamento das hérnias de disco torácica pela via posterior,[7-10] entretanto, a maioria apresenta o tratamento de todos os casos, independente de sua localização ou presença ou não de calcificação, seguindo a mesma técnica.[7-9]

Nosso estudo tem o objetivo de demonstrar o tratamento de uma série de pacientes com hérnia de disco torácica tratados pela via posterior, com uma descompressão óssea individualizada para cada tipo de hérnia, de modo que seja possível a descompressão das estruturas neurológicas sem a manipulação da dura-máter. A esse tipo de descompressão demos o nome de *à la carte*, em analogia à técnica de liberação do tálus no tratamento do pé torto congênito.[11]

MÉTODOS

Trata-se de uma série de casos retrospectiva. Após aprovação do comitê de ética e pesquisa local (CEP) (número do parecer 1.255.060) foram avaliados os prontuários e exames de imagens de 13 pacientes consecutivos submetidos ao tratamento cirúrgico de HDT pelo mesmo cirurgião, em um único centro, no período de janeiro de 2009 a dezembro de 2014.

Foram oito (61,5%) pacientes masculinos e cinco (38,5%) femininos, com média de idade de 53 anos (34 a 81). O nível mais acometido foi T11T12 com quatro casos (29%), seguido de T8T9 com três (21%), T12L1 e T7T8 com dois (14%) e T10T11, T4T5 e T3T4 com um (7%). Todos os pacientes apresentaram hérnia em apenas um nível, com exceção de uma paciente que apresentou em dois (T3T4 e T4T5), totalizando 14 discos operados.

O diagnóstico foi realizado através de ressonância magnética em todos os pacientes e quando havia dúvida quanto a presença ou não de calcificação foi realizada a tomografia computadorizada (7/13 pacientes). Sete apresentaram calcificação na TC (hérnia dura) e sete apresentaram hipersinal das imagens ponderadas em T2 na RM sem sinal de calcificação na TC (hérnia mole).

As hérnias foram classificadas de acordo com a sua localização em relação à medula espinhal, em central, centro-lateral e lateral.[10] Nós consideramos central as hérnias que acometem apenas a medula, centro-lateral as que acometem parcialmente a medula e a raiz e lateral as que não acometem a medula. Nós classificamos dessa maneira, pois acreditamos que a posição da hérnia em relação a medula seja um dos fatores mais importantes no planejamento cirúrgico. (Figura 1)

Todos os 13 pacientes (14 hérnias) foram submetidos a descompressão e discectomia pela via posterior com descompressão óssea (ressecção da menor quantidade de osso possível para abordar a hérnia discal sem manipular a medula vertebral) *à la carte*. Nós dividimos essa descompressão em 5 estágios em relação a quantidade de osso ressecado.

Estágio 1 – descompressão transfacetária[8,12,13] (poupando o pedículo): é realizado incisão mediana com dissecção subperiostal e exposição dos elementos vertebrais posteriores de maneira padrão do lado a ser abordado o disco. Com auxílio de curetas e Kerrinsons é realizado uma laminectomia deste lado e resseção de toda a faceta articular (porção inferior da faceta superior e porção superior da faceta inferior). Dessa maneira é ressecado os fragmentos discais e com auxílio de instrumentais angulados (ganchos) é explorado a região anterior da dura-máter sem manipular a medula.

Estágio 2 – descompressão transpedicular:[7,14] após a laminecotmia e ressecção da faceta articular do lado acometido é realizado a ressecção do pedículo do nível distal (em um caso de uma hérnia discal T11T12 o pedículo de T12) com o auxílio da broca de alta rotação. Após esvaziar todo o interior do pedículo, as suas paredes são retiradas com auxilio de pinças Love e Leksell (saca-bocado). Dessa maneira é possível aumentar a sua inclinação de lateral para medial e obter uma visão mais medial da região anterior da dura, sem a manipulação das estruturas neurológicas.

Estágio 3 - descompressão transpedicular associada a ressecção parcial do corpo:[15] após a laminectomia, ressecção da faceta e do pedículo do lado a ser ressecado a hérnia, é realizado a destruição do corpo e disco com uma broca de alta rotação, permitindo que o disco herniado, mais medial, possa ser empurrado para anterior (na cavidade criada pela destruição do corpo) com o auxílio de instrumentos angulados (curetas invertidas ou impactores de osso).

Estágio 4 – costotransversectomia:[10,16] após a laminectomia, ressecção da faceta e pedículo, é realizado a desperiostização e ressecção de 3 a 5 cm da porção próximal da costela do nível inferior, desarticulando-a na altura da articulação costo-vertebral e costo-transversal. Isso permite que o cirurgião tenha maior possibilidade de visibilizar e trabalhar na região anterior da dura-máter, sem manipular as estruturas neurais. Nesses casos também pode ser realizado a destruição de parte do corpo e disco com a broca de alta rotação, permitindo sempre que o disco herniado seja manipulado na direção oposta a da dura-máter (de posterior para anterior). Por fazer uma dissecção mais ampla e fazer a ressecção de parte da costela, pode ocorrer a violação

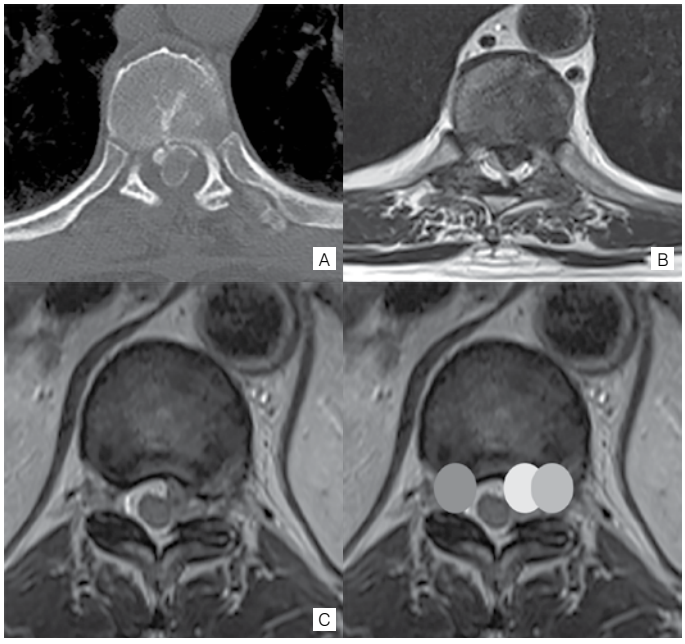

Figura 1. Classificação da hérnia de acordo com a sua relação com a medula. A - corte axial de TC mostrando hérnia dura (calcificada) central. B – Corta axial de RM mostrando hérnia centro-lateral. C – corte axial de RM mostrando hérnia mole (hipersinal nas imagens ponderadas em T2) lateral.

da pleura parietal, o que pode ser tamponado com o auxílio de esponjas de colágenos, sem a necessidade de fazer a drenagem do tórax. Aconselhamos, no entanto, sempre que isso ocorrer fazer um controle pós-operatório com radiografias de tórax.

Estágio 5 - costotransversectomia e reconstrução com CAGE: após laminecotmia, ressecção de faceta, pedículo, porção proximal da costela e da porção anterior do corpo vertebral, principalmente quando esta é feito de ambos os lados, no casos de hérnia bem mediais e calcificadas, pode ser necessário a reconstrução da coluna anterior, o que normalmente é realizado através de CAGE gaiola, que é inserido pela via póstero-lateral.

Nos casos de ressecções transpediculares com ressecção parcial do corpo, costo-transversectomia e costo-transversectomia com reconstrução com CAGE (estágios 3 ao 5), pode ser necessário realizar a abordagem bilateral, principalmente nos casos de hérnias centrais, calcificadas e nos casos de revisões.

A avaliação clínica foi realizada baseando-se na escalas de Frankel[17] e de JOA (Japanese Orthopaedic Association) adaptada para mielopatia torácica.[18] Na escala de JOA para mielopatia cervical, a pontuação máxima é de 17 pontos. Excluindo os quesitos referentes à avaliação dos membros superiores (função motora e sensibilidade), temos uma pontuação máxima de 11. A taxa de recuperação foi calculada utilizando a fórmula [(valor pós-operatório – valor pré-operatório)/(11 – valor pré-operatório) x 100%] conforme sugerido por Hirabayashi et al.[19] A taxa de recuperação foi classificada em 5 tipos: excelente (75 a 100%), boa (50 a 74%), razoável (25 a 49%), inalterada (0 a 24%) e pior (menor do que 0%).[20]

A avalição estatística foi realizada através do teste *t* de Student para comparar a avaliação neurológica no pré e pós-operatório. Foi considerado significante $p<0,05$ [programa PSS (*Statistical Package for Social Sciensces*) versão 13.0].

RESULTADOS

Os dados demográficos dos pacientes estão descritos na Tabela 1. O tempo médio de seguimento dos pacientes foi de dois anos e seis meses (11 a 77 meses) com exceção de um dos pacientes que faleceu depois de seis semanas da cirurgia que não foi considerado. Essa paciente apresentava como comorbidades obesidade mórbida, hipertensão, diabetes, arritmia e chagas e se encontrava paraparética quando deu entrada no hospital (Frankel C). Após a cirurgia, quando foi encaminhada ao serviço de reabilitação se recusou a ficar internada perdendo seguimento. Durante a busca dos dados entrou-se em contato com a família que notificou a morte da paciente depois de seis semanas, com atestado de óbito informando como causa pneumonia.

Quanto ao tipo de procedimento, foram abordagens transfacetárias (estágio 1) em cinco casos (36%), transpedicular (estágio 2)

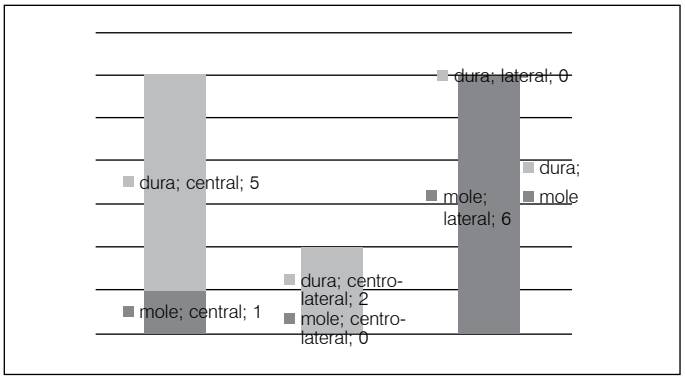

Figura 2. Relação da localização da hérnia com a presença ou não de calcificação (dura ou mole).

Tabela 1. Dados demográficos dos pacientes. Siglas: HAS (hipertensão arterial sistêmica), TVP (trombose venosa profunda), ICCo (insuficiência coronariana), DPOC (doença pulmonar obstrutiva crônica), DM (diabetes melitus).

Paciente	Idade	Comorbidades	Diagnóstico	Tipo de hernia	Clínica	Frankel pré	JOA pré
1	78	HAS + Aneurisma de Aorta	Hernia discal T7T8 a E	Hernia mole lateral	Radiculopatia intercostal	Frankel E	11
2	35	não	Hernia discal T3T4 e T4T5 a E	Hernia mole lateral	Radiculopatia intercostal	Frankel E	11
3	55	TVP	Hernia discal T8T9 a E (PO Laminectomia + AVP T8T9)	Hernia dura central	Mielopatia	Frankel A (2m)	0
4	62	HAS	Hernia discal T11T12 a E + ECL L4S1 (HDL L5S1)	Hernia mole lateral	dor axial	Frankel E	11
5	81	HAS + ICCo	Hernia T12L1 (degeneração acima da área de artrodese - Já submetido a AVP L3S1 e L1S1)	Hernia mole central e centro-lateral	Mielopatia	Frankel D	7
6	51	DPOC	Hernia T12L1 (migrada cranialmente)	Hernia mole lateral	Radiculopatia intercostal	Frankel E	11
7	50	não	Hérnia discal T7T8 (PO laminectomia T7T10)	Hernia dura central	Mielopatia	Frankel C	5
8	44	não	Hérnia discal T8T9 E	Hérnia dura centro-lateral	Mielopatia	Frankel D	8
9	34	não	Hérnia discal T11T12 D	Hernia mole lateral	Dor axial + radiculopatia intercostal	Frankel E	11
10	71	Obesidade mórbida + HAS + DM + Arritmia + Chagas	Hérnia discal T10T11 central	Hérnia dura central	Mielopatia	Frankel C	3
11	39	Scheuermann	Hérnia discal T11T12 D	Hérnia dura centro-lateral	Mielopatia + Scheuermann	Frankel D	10
12	38	não	Hérnia discal T8T9 (PO laminectomia T6T8 + AVP T6T8)	Hérnia dura central	Mielopatia	Frankel C	1
13	56	HAS + Arritmia	Hérnia discal T11T12	Hérnia dura central	Mielopatia	Frankel D	7

Das 14 hérnias operadas, 6 (43%) eram laterais, 2 (14%) centro-laterais e 6 (43%) centrais. Dessas 7 (50%) eram moles e 7 calcificadas. A maioria das hérnias moles eram laterais e das duras centrais. (Figura 2)

em um caso (7%), transpedicular + ressecção parcial do corpo (estágio 3) em quatro casos (29%), costotransversectomia (estágio 4) em três casos (21%) e costotransversectomia + CAGE em um caso (7%). (Tabela 2) A grande maioria dos pacientes com hérnia lateral (5/6) foram tratados através de abordagem transfacetária. Dos casos de hérnia central ou centro-lateral, todos foram submetidos a descompressão mais ampla (estágio 3 a 5). (Figura 3) O caso submetido a reconstrução com CAGE (estágio 5) foi um caso de revisão, com grande aderência, no qual foi necessário grande ressecção do corpo vertebral, bilateral, para empurrar a hérnia para anterior. (Figura 4)

Em quatro pacientes (cinco hérnias) foi realizado a descompressão transfacetária (estágio 1). Desses cinco discos, foi realizada a artrodese em dois, que eram pacientes que além de dor radicular, apresentava muita queixa de dor axial e discopatia à RM. Na descompressão transfacetária não realizamos a artrodese (a não ser que exista alguma indicação clínica importante, principalmente dor axial com discopatia). Já nos outros casos realizamos a artrodese de rotina, por acharmos que a descompressão óssea mais extensa pode levar a instabilidade e que a artrodese na coluna torácica não apresenta grande morbidade para o paciente.

Quanto ao neurológico, em todos os casos operados houve manutenção ou melhora do quadro baseado na escala de Frankel. Não houve nenhum caso de piora do neurológico.

Dos 13 pacientes operados, oito apresentavam mielopatia como sintoma principal enquanto cinco apresentavam queixa de dor radicular e/ou axial não responsiva ao tratamento clínico ou compressão nervosa importante mesmo sem sinal de mielopatia clínica. Dos pacientes mielopáticos, a média do JOA pré-operatório foi de 5,12 (0 a 10) e do pós-operatório de 8,12 (3 a 11) ($p<0,005$). A taxa de recuperação foi em média 66,66%. (Tabela 3) Dos três pacientes que tiveram taxa de melhora razoável (25 a 49%), dois eram pacientes que já tinham sido submetidos a procedimento em outro serviço, tendo sido submetidos a laminectomia e evoluindo com déficit neurológico importante (neurológico Frankel A e C) e o outro era um paciente com mielopatia avançada (Frankel C).

Dos 13 pacientes operados, três já tinham sido submetidos a procedimento anterior em outro serviço com laminectomia e artrodese. Em todos os casos houve piora do neurológico e não foi ressecado a hérnia, tendo sido necessário nova abordagem para descompressão adequada.

Todos os casos com queixa clínica de radiculopatia (três) foram submetidos a bloqueio foraminal em centro cirúrgico com auxílio de fluoroscopia com melhora parcial por curto espaço de tempo, tendo sido posteriormente submetido ao procedimento definitivo.

Dos 13 pacientes, quatro apresentaram complicações importantes (uma miosite ossificante do psoas e trombose venosa profunda (TVP) em um paciente Frankel A depois de laminectomia em outro serviço, uma infecção pós-operatória em região lombar em um paciente submetido à descompressão simultânea da região lombar e uma morte não relacionada ao ato cirúrgico em si, mas possivelmente relacionado às doenças de base e ao imobilismo) e uma paciente que apresentava hérnia e Scheuermann que apresentou piora da deformidade tendo sido operada após cinco anos da descompressão por progressão da deformidade em cifose (estágio 3). (Figura 5)

Tabela 2. Descrição do tipo de cirurgia de cada paciente, estado neurológico no pré e pós-operatório e complicações. Siglas: AVP (artrodese vertebral posterior), D (direita), E (esquerda).

Diagnóstico	Tipo de Hérnia	Cirurgia	Artrodese	Complicação	Frankel pré	Frankel pós	JOA pré	JOA pós
Hérnia discal T7T8 a E	Hérnia mole lateral	Discectomia T7T8 E (transfacetário) estágio 1	Não	Não	Frankel E	Frankel E	11	11
Hérnia discal T3T4 e T4T5 a E	Hérnia mole lateral	Discectomia T3T4 e T4T5 E (Transfacetária) estágio 1	Não	Não	Frankel E	Frankel E	11	11
Hérnia discal T8T9 a E (PO Laminectomia + AVP T8T9)	Hérnia dura central	Discectomia T8T9 E (costotransversectomia T9) estágio 4	Sim (AVP T8T10)	Miosite ossificante psoas	Frankel A (2m)	Frankel A	0	3
Hérnia discal T11T12 a E + ECL L4S1 (HDL L5S1)	Hérnia mole lateral	Discectomia T11T12 E (transfacetária) estágio 1 + laminectomia e AVP L4S1	Sim (AVP T11T12)	Infecção fo lombar (l4s1)	Frankel E	Frankel E	11	11
Hérnia T12L1 (degeneração acima da área de artrodese - Já submetido a AVP L3S1 e L1S1)	Hérnia mole central	Discectomia T12L1 E (transpedicular + destruição do corpo) estágio 3	Sim (AVP T12S1)	Não	Frankel D	Frankel E	7	10
Hérnia T12L1 (migrada cranialmente)	Hérnia mole lateral	Discectomia T12L1 D (transpedicular) estágio 2	sim (AVP T11L1)	Não	Frankel E	Frankel E	11	11
Hérnia discal T7T8 (PO laminectomia T7T10)	Hérnia dura central	Discectomia T7T8 (costotransversectomia + CAGE) estágio 5	sim (AVP T6T10)	Não	Frankel C	Frankel D	5	9
Hérnia discal T8T9 E	Hérnia dura centro-lateral	Discectomia T8T9 (transpedicular + destruição corpo) estágio 3	sim (AVP T7T10)	Não	Frankel D	Frankel E	8	11
Hérnia discal T11T12 D	Hérnia mole lateral	Discecotmia T11T12 D (transfacetária) estágio 1	sim (AVP TT11L1)	Não	Frankel E	Frankel E	11	11
Hérnia discal T10T11 central	Hérnia dura central	Discectomia T10T11 (transpedicular + destruição do corpo) estágio 3	sim (AVP T8L1)	Morte após 6 semanas	Frankel C	Frankel D	3	5
Hérnia discal T11T12 D	Hérnia dura centro-lateral	Discecotomia T11T12 (transpedicular + destruição do corpo) estágio 3	sim (AVP T11T12)	Não	Frankel D	Frankel E	10	11
Hérnia discal T8T9 (PO laminectomia T6T8 + AVP T6T8)	Hérnia dura central	Discectomia T7T8 (transpedicular + destruição do corpo bilateral) estágio 3	sim (AVP T6T10)	Não	Frankel C	Frankel C	1	5
Hérnia discal T11T12	Hérnia dura central	Discectomia T11T12 (costotransversectomia) estágio 4	sim (AVP T10L1)	Não	Frankel D	Frankel D	7	11

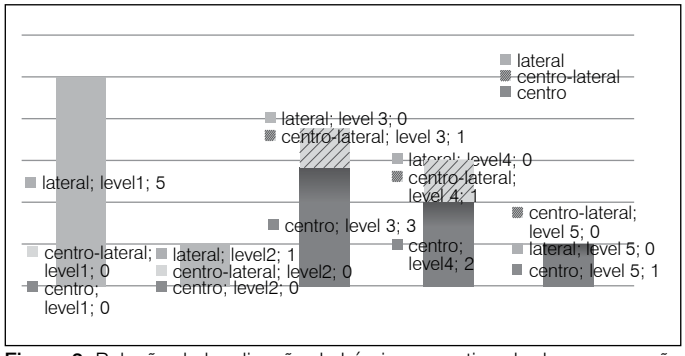

Figura 3. Relação da localização da hérnia com o tipo de descompressão realizada.

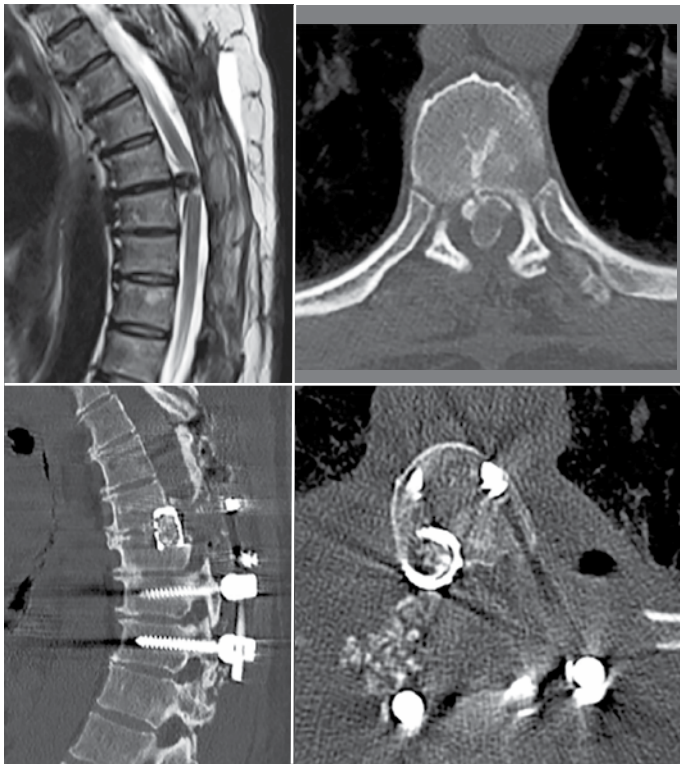

Figura 4. Caso AMC. Paciente submetida a dois procedimentos anteriores em outro serviço com laminectomia, quando apresentou piora do neurológico (Frankel C). Paciente era testemunha de Jeová. Foi submetida a descompressão através de costotransversectomia + CAGE. Neurológico pós-operatório Frankel D.

Tabela 3. Quadro neurológico dos pacientes com mielopatia. Siglas: JOA (Japanese Orthopaedic Association) modificada para mielopatia torácica.

JOA pré	JOA pós	Taxa de recuperação	Column1
0	3	27,27%	razoável
7	10	75%	excelente
5	9	66%	boa
8	11	100%	excelente
3	5	25%	razoável
10	11	100%	excelente
1	5	40%	razoável
7	11	100%	excelente
5,125	8,125	66,66%	

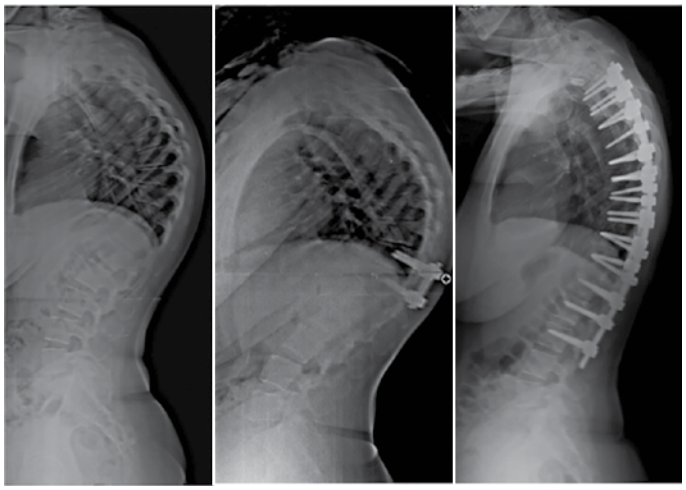

Figura 5. Paciente com hérnia T11T12 centro-lateral, calcificada, com mielopatia e Scheuermann, submetida a descompressão estágio 3. Teve melhora do neurológico (Frankel D para E), no entanto piorou a deformidade e começou a apresentar dor, tendo sido submetida a correção com osteotomias de Ponte e artrodese de T3 a L3.

DISCUSSÃO

O tratamento da hérnia de disco torácica é bastante controverso. As tentativas iniciais de descompressão através de laminectomia isolada levaram a resultados muito inferiores ao que seria o ideal, com taxas de paraparesia e paraplegia em torno de 24 a 45% dos casos.[7,8] Esses resultados catastróficos, levaram a abordagem anterior a se tornar o padrão ouro no tratamento desta patologia.[8] Entretanto, nos últimos anos, com a descrição das abordagens póstero-laterais, a via posterior voltou a ganhar popularidade, não só no tratamento de doenças degenerativas, mas também de tumores, trauma e deformidades.[5,6,10]

A abordagem posterior transfacetária foi descrita primeiramente por Stillerman[13] e é considerada uma ótima opção para o tratamento de hérnia de discos moles laterais. Entretanto, para casos de hérnias mais centrais ou calcificadas, essa abordagem é muitas vezes insuficiente, não permitindo a medialização dos instrumentais e exploração da região anterior a dura-máter. Assim, ressecções mais laterais se tornam necessárias, como as abordagens transpediculares e por costo-transersectomia.[4,7,8,10,14-16]

Apesar de ser uma patologia incomum, vários autores têm demonstrados seus resultados com uma ou outra técnica,[3,4,7,10,13-16] mas quase sempre tratando todos os casos com a mesma abordagem.[3,7,13-16] Nós acreditamos que a grande maioria das hérnias discais torácicas podem ser tratadas pela via posterior com bastante segurança, porém a medida que esta se localiza mais central e mais calcificada, mais lateral tem que ser a ressecção óssea para permitir a exploração anterior à dura-máter sem mobilizar as estruturas neurológicas. Assim descrevemos nossa abordagem, com uma descompressão *à la carte,* em uma analogia à liberação peritalar no tratamento do pé torto congênito.[11]

Börm e Col. também apresentaram seus resultados com vários tipos de descompressão a depender do tipo da hérnia. Eles estudaram 28 hérnias discais, sendo que oito foram submetidas a costo-transversectomia, um a descompressão lateral extracavitária, dois a foraminotomia, 15 a abordagem transfacetária ou transpedicular e dois por via translaminar. Quando analisamos os casos de acordo com a localização da hérnia, temos: das cinco laterais, duas foram submetidas a descompressão transfacetária-transpedicular, dois por meio de foraminotomia e um por via interlaminar. Dos 21 casos de hérnia paramediana, doze foram submetidos a descompressão transfacetária-transpedicular, sete pela via costo-transversectomia, um pela via lateral extracavitára e um pela via interlaminar. Dos dois casos de hérnia central, um foi submetido a costotransversectomia e um a abordagem transfacetária-transpedicular. Em comparação

aos nossos resultados, nós abordamos a grande maioria dos casos de hérnias laterais (5/6) pela via transfacetária e as hérnias centrais e centro-laterais (8 casos) sempre com uma abordagem mais ampla. Em nosso estudo, tivemos uma proporção bem maior de hérnias centrais do que o encontrado por esse autor, o que achamos que pode ser uma diferença pelo método de classificação. Por isso colocamos a classificação baseada na relação da hérnia com a medula. Quanto a melhora neurológica, essa autor mostrou uma taxa de recuperação neurológica baseada na escala JOA de 39,5%, tendo resultados piores os pacientes que apresentavam comprometimento inicial mais avançado. Em nossa casuística observamos uma taxa de recuperação de 66,66%, também com piores resultados naqueles pacientes que já se apresentavam com maior comprometimento (principalmente os pacientes submetidos a laminectomia em outro serviço).

Também Stillerman[4] apresentou o resultado de 82 pacientes tratados, apresentando inclusive um fluxograma para a definição da melhor abordagem para esses casos. Em sua casuística, 49 pacientes foram submetidos a descompressão transtorácica, oito a descompressão lateral extracavitária, dois a descompressão transpedicular e 23 a descompressão transfacetária. No entanto, nesse mesmo estudo ele demonstra a tendência em se realizar cada vez mais o tratamento dessa patologia pela via posterior, tendo sido realizada a via transfacetária em 70% dos casos nos seis últimos anos do estudo.

Em nossa casuística, uma característica inusitada é o grande número de casos de revisão (3/12), nos quais havia sido realizado a descompressão pela laminectomia previamente em outros serviços. Em todos os casos houve piora do déficit neurológico com essa cirurgia. Assim, apesar de haver bastante dados na literatura mostrando resultados ruins com a laminectomia isolada,[7,8] essa prática ainda não foi abolida em nosso meio, aumentando ainda mais a importância desse estudo no intuito de esclarecer e acrescentar informações sobre o tema.

Quando comparamos os pacientes com hérnias calcificadas e não calcificadas (dura x mole), apesar do número muito pequeno, não encontramos nenhuma diferença significativa, semelhante a outro estudo que também fez essa comparação.[10] Entretanto, temos a impressão clínica que na presença de hérnia mais calcificada, existe maior dificuldade técnica no momento da ressecção cirúrgica e pode ser necessário uma abordagem mais lateral para conseguir resseca-la sem manipular os elementos neurológicos.

Quanto a complicações, tivemos quatro complicações, no entanto não relacionadas ao ato cirúrgico em si. Em todos os casos tivemos melhora ou manutenção do neurológico de acordo com a escala de Frankel e JOA, sem nenhum caso de piora.

CONCLUSÃO

O tratamento da hérnia de disco torácica pode ser realizado de maneira eficaz e segura pela via posterior, no entanto é importante escolher a melhor abordagem de acordo com a localização, se dura ou mole, e de acordo com a experiência do cirurgião.

A abordagem pode ser transfacetária, transpedicular, transpedicular com ressecção parcial do corpo vertebral, costotransversectomia ou costotransversectomia + reconstrução com CAGE, permitindo que, de acordo com a localização da hérnia, o cirurgião aborde a região anterior da dura sem manipular as estruturas neurológicas.

Todos os autores declaram não haver nenhum potencial conflito de interesses referente a este artigo.

CONTRIBUIÇÕES DOS AUTORES: Cada autor contribuiu individual e significativamente para o desenvolvimento do manuscrito. MTD foi o cirurgião principal e idealizador do estudo. SD é o médico sénior do grupo e auxiliou na ideia e idealização da técnica cirúrgica, além de auxiliar no manuscrito. PFJ e APE auxiliaram nas cirurgias e contribuíram para o planejamento do trabalho. BCRA é monitora do centro de estudos do grupo e auxiliou na revisão bibliográfica. ALPC e WEPJ fazem parte de um dos centros onde o estudo foi realizado e contribuíram em alguns dos casos.

REFERÊNCIAS

1. Yoshihara H. Surgical treatment for thoracic disc herniation: an update. Spine (Phila Pa 1976). 2014;39(6):E406-12.
2. Yoshihara H, Yoneoka D. Comparison of in-hospital morbidity and mortality rates between anterior and nonanterior approach procedures for thoracic disc herniation. Spine (Phila Pa 1976). 2014;39(12):E728-33.
3. Arce CA, Dohrmann GJ. Herniated thoracic disks. Neurol Clin. 1985;3(2):383-92.
4. Stillerman CB, Chen TC, Couldwell WT, Zhang W, Weiss MH. Experience in the surgical management of 82 symptomatic herniated thoracic discs and review of the literature. J Neurosurg. 1998;88(4):623-33.
5. Lee SS, Lenke LG, Kuklo TR, Valenté L, Bridwell KH, Sides B, et al. Comparison of Scheuermann kyphosis correction by posterior-only thoracic pedicle screw fixation versus combined anterior/posterior fusion. Spine (Phila Pa 1976). 2006;31(20):2316-21.
6. Tomita K, Kawahara N, Baba H, Tsuchiya H, Fujita T, Toribatake Y. Total em bloc spondylectomy. A new surgical technique for primary malignant vertebral tumors. Spine (Phila Pa 1976). 1997;22(3):324-33.
7. Patterson RH Jr, Arbit E. A surgical approach through the pedicle to protruded thoracic discs. J Neurosurg. 1978;48(5):768-72.
8. Bransford R, Zhang F, Bellabarba C, Konodi M, Chapman JR. Early experience treating thoracic disc herniations using a modified transfacet pedicle-sparing decompression and fusion. J Neurosurg Spine. 2010;12(2):221-31.
9. Black P. Laminotomy/medial facet approach in the excision of thoracic disc herniation. Neurosurg Focus. 2000;9(4):e6.
10. Börm W, Bäzner U, König RW, Kretschmer T, Antoniadis G, Kandenwein J. Surgical treatment of thoracic disc herniations via tailored posterior approaches. Eur Spine J. 2011;20(10):1684-90.
11. Bensahel H, Csukonyi Z, Desgrippes Y, Chaumien JP. Surgery in residual clubfoot: one-stage medioposterior release "à la carte". J Pediatr Orthop. 1987;7(2):145-8.
12. Arnold PM, Johnson PL, Anderson KK. Surgical management of multiple thoracic disc herniations via a transfacet approach: a report of 15 cases. J Neurosurg Spine. 2011;15(1):76-81.
13. Stillerman CB, Chen TC, Day JD, Couldwell WT, Weiss MH. The transfacet pedicle-sparing approach for thoracic disc removal: cadaveric morphometric analysis and preliminary clinical experience. J Neurosurg. 1995;83(6):971-6.
14. Bilsky MH. Transpedicular approach for thoracic disc herniations. Neurosurg Focus. 2000;9(4):e3.
15. Liu N, Chen Z, Qi Q, Li W, Guo Z. Circumspinal decompression and fusion through a posterior midline incision to treat central calcified thoracolumbar disc herniation: a minimal 2-year follow-up study with reconstruction CT. Eur Spine J. 2014;23(2):373-81.
16. Kim KD, Babbitz JD, Mimbs J. Imaging-guided costotransversectomy for thoracic disc herniation. Neurosurg Focus. 2000;9(4):e7.
17. Frankel HL, Hancock DO, Hyslop G, Melzak J, Michaelis LS, Ungar GH, et al. The value of postural reduction in the initial management of closed injuries of the spine with paraplegia and tetraplegia. I. Paraplegia. 1969;7(3):179-92.
18. Yamasaki R, Okuda S, Maeno T, Haku T, Iwasaki M, Oda T. Surgical outcomes of posterior thoracic interbody fusion for thoracic disc herniations. Eur Spine J. 2013;22(11):2496-503.
19. Hirabayashi K, Miyakawa J, Satomi K, Maruyama T, Wakano K. Operative results and postoperative progression of ossification among patients with ossification of cervical posterior longitudinal ligament. Spine (Phila Pa 1976). 1981;6(4):354-64.
20. Ohnishi K, Miyamoto K, Kanamori Y, Kodama H, Hosoe H, Shimizu K. Anterior decompression and fusion for multiple thoracic disc herniation. J Bone Joint Surg Br. 2005;87(3):356-60.

BLOQUEIO TRANSFORAMINAL CERVICAL: RESULTADOS E COMPLICAÇÕES

TRANSFORAMINAL CERVICAL BLOCK: OUTCOMES AND COMPLICATIONS

BLOQUEO TRANSFORAMINAL CERVICAL: RESULTADOS Y COMPLICACIONES

Emiliano Neves Vialle[1], Luiz Roberto Gomes Vialle[1], Joana Bretas Cabral Rondon Guasque[1]

1. Pontifícia Universidade Católica, Hospital Universitário Cajuru, Grupo de Cirurgia da Coluna, Curitiba, PR, Brasil.

RESUMO

Objetivos: Investigar o efeito e as complicações depois de infiltração transforaminal para cervicobraquialgia causada por hérnia de disco cervical. Métodos: Foram analisados retrospectivamente todos os pacientes submetidos à infiltração transforaminal guiada por fluoroscopia para radiculopatia causada por hérnia de disco cervical. Durante os últimos sete anos, 57 pacientes (39 do sexo feminino, 18 do sexo masculino, com média de idade de 45,6 anos) com radiculopatia cervical foram submetidos a bloqueio foraminal cervical guiado por fluoroscopia por abordagem póstero-lateral. Verificou-se a posição da agulha após injeção de uma pequena quantidade de contraste. Um glicocorticosteroide foi injetado depois de 0,5 ml de lidocaína a 2%. Resultados: O local com maior prevalência de procedimentos foi a raiz de C6 (31 procedimentos); 14 pacientes foram submetidos a bloqueios de C7, 7 pacientes de C5 e 5 pacientes de C4. Oito pacientes (14%) apresentaram complicações (3 síncopes, 3 pacientes apresentaram rouquidão transitória, um paciente teve piora dos sintomas e um paciente evoluiu com hematoma de partes moles). Do total, 42,1% tornaram-se assintomáticos e, portanto, não necessitaram tratamento cirúrgico após o procedimento. Outros 57,9% tiveram melhora transitória, tornaram-se assintomáticos por no mínimo 2 meses, mas necessitaram cirurgia pelo retorno dos sintomas. Conclusão: O bloqueio radicular para hérnia de disco cervical é uma maneira segura de evitar cirurgia. Alguns pacientes ainda precisam de cirurgia após o procedimento; no entanto, a melhora transitória dos sintomas viabiliza uma espera menos sintomática para o paciente até a realização da cirurgia.

Descritores: Deslocamento do disco intervertebral; Radiculopatia; Bloqueio nervoso; Resultado do tratamento; Cervicalgia.

ABSTRACT

Objectives: To investigate the effect and complications after transforaminal injection for cervicobrachialgia caused by cervical disc herniation. Methods: We retrospectively reviewed all patients undergoing fluoroscopy-guided transforaminal injection for radiculopathy caused by cervical disc herniation. During the last seven years, 57 patients (39 female, 18 male, mean age 45.6 years) experiencing cervical radiculopathy underwent cervical foraminal block guided by fluoroscopy by postero-lateral approach. The position of the needle was verified after injection of a small amount of contrast. A glucocorticosteroid was injected after 0.5 ml of 2% lidocaine. Results: The local with the highest prevalence of procedures was C6 root (31 procedures); 14 patients underwent C7 block, 7 had C5 block, and 5 in C4. Eight patients (14%) had complications (3 syncopes, 3 transient hoarseness, one patient had worsening of symptoms and one patient had soft tissue hematoma). In total, 42.1% were asymptomatic after the procedure and therefore did not require surgery after the procedure. Other 57.9% had transient improvement, became asymptomatic for at least 2 months but required surgery due to the recurrence of symptoms. Conclusion: Cervical foraminal block for cervical disc herniation is a safe way to avoid surgery. Some patients still need surgery after the procedure, but the temporary improvement in symptoms gives the patient some relief while awaiting surgery.

Keywords: Intervertebral disc displacement; Radiculopathy; Nerve block; Treatment outcome; Neck pain.

RESUMEN

Objetivos: Investigar el efecto y las complicaciones después de la infiltración transforaminal para la cervicobraquialgia causada por hernia de disco cervical. Métodos: Se revisaron retrospectivamente todos los pacientes sometidos a la infiltración transforaminal guiada por fluoroscopia para radiculopatía causada por hernia de disco cervical. Durante los últimos siete años, 57 pacientes (39 mujeres, 18 hombres, edad media 45,6 años) con radiculopatía cervical fueron sometidos a bloqueo foraminal cervical guiado por fluoroscopia mediante abordaje posterolateral. La posición de la aguja se observó después de la inyección de una pequeña cantidad de contraste. Un glucocorticosteroide fue inyectado después de 0,5 ml de lidocaína al 2%. Resultados: El sitio de prevalencia más alta de procedimientos fue la raíz de C6 (31 procedimientos); 14 pacientes fueron sometidos a bloqueos de C7, 7 pacientes de C5 y 5 pacientes de C4. Ocho pacientes (14%) tuvieron complicaciones (3 síncopas, 3 pacientes presentaron ronquera transitoria, un paciente presentó empeoramiento de los síntomas y un paciente tuvo hematoma de tejidos blandos). Del total, el 42,1% eran asintomáticos y por lo tanto, no requirieron tratamiento quirúrgico después del procedimiento. Los otros 57,9% tuvieron una mejoría transitoria, convirtiéndose en asintomáticos durante al menos dos meses, sin embargo, requirieron cirugía debido a la recurrencia de los síntomas. Conclusión: El bloqueo de la raíz para la hernia de disco cervical es una forma segura de evitar la cirugía. Algunos pacientes todavía necesitan cirugía después del procedimiento; sin embargo, la mejoría transitoria de los síntomas permite un tiempo de espera menos sintomático antes de la realización de la cirugía.

Descriptores: Desplazamiento del disco intervertebral; Radiculopatía; Bloqueo nervioso; Resultado del tratamiento; Dolor de cuello.

Trabalho realizado na Pontifícia Universidade Católica, Hospital Universitário Cajuru, Grupo de Cirurgia da Coluna, Curitiba, PR, Brasil.
Correspondência: Rua Brigadeiro Franco, Curitiba, PR, Brasil. 979. 80430-210. evialle@hotmail.com

http://dx.doi.org/10.1590/S1808-185120161503147898 Recebido em 30/03/2015, aceito em 15/03/2016.

INTRODUÇÃO

A cervicobraquialgia é encontrada com frequencia na prática clinica, as principais causas são a estenose foraminal associada a espondilose (70-75%) e a hérnia de disco (20-25%).[1] Apesar de ser uma condição incapacitante, a história natural da doença é favorável. A literatura nos mostra que o tratamento conservador é superior ao cirúrgico à longo prazo,[2,3] reservando a cirurgia somente para pacientes refratários ao manejo clínico. O bloqueio transforaminal cervical é um tratamento alternativo ao tratamento cirúrgico, no entanto existem diversos relatos de complicações graves de pacientes submetidos à este procedimento como infarto medular e óbito.[4-7]

O objetivo deste estudo é averiguar os resultados e as complicações deste procedimento em nosso serviço, nos pacientes portadores de cervicobraquialgia por hérnia de disco.

MÉTODOS

Estudo retrospectivo de revisão de prontuário médico. Critérios de inclusão: pacientes submetidos à bloqueio transforaminal cervical por cervicobraquialgia causada por hérnia de disco cervical de agosto de 2007 à agosto 2014. Todos os pacientes foram submetidos à tratamento conservador prévio (pelo menos 4 semanas), o qual incluía fisioterapia, tração cervical e medicações por via oral. O bloqueio foi indicado nos pacientes que tiveram falha do manejo conservador inicial. No total, 57 pacientes foram submetidos ao procedimento (39 pacientes do sexo feminino e 18 do sexo masculino). A idade média foi de 45,6 anos (34 a 60 anos). Foram avaliados os seguintes dados do prontuário: nível cervical afetado, melhora clínica, período assintomático após o bloqueio, necessidade de tratamento cirúrgico após o procedimento, intervalo de tempo entre o bloqueio e a cirurgia, complicações pós-bloqueio.

Os bloqueios foram realizados pelo mesmo cirurgião pela seguinte técnica: paciente posicionado em decúbito dorsal e discreta extensão cervical. Local confirmado com auxilio de intensificador de imagens em incidência ântero posterior e perfil. (Figuras 1 e 2) Injeção de contraste (ioexol 300mg I/mL) através de agulha 25x90mm para confirmação do local e da posição extra-vascular. Após confirmação radioscópica do posicionamento adequado da agulha, 0,5ml de lidocaína 2,0% e 0,5ml de betametasona 4mg/mL foram injetados.

Os dados obtidos fazem parte de um projeto aprovado pelo Comitê de Ética da instituição sob o número 21350513.1.0000.0020.

RESULTADOS

O local com maior prevalência de procedimentos foi a raiz de C6 (31 procedimentos), seguido pela raiz de C7 (14 pacientes), raiz de C5 (7 procedimentos) e de C4 (5 pacientes).

42,1% dos pacientes tornaram-se assintomáticos à longo prazo após o procedimento, portanto, não necessitaram de tratamento cirúrgico e tiveram remissão completa do quadro de cervicobraquialgia. 45,6% melhoraram após o bloqueio por um periodo mínimo de 2 meses, no entanto, os sintomas retornaram e a cirurgia foi indicada para a resolução do quadro. Sete pacientes (12,3%) não melhoraram após o procedimento, optaram posteriormente pelo tratamento cirúrgico.



Figura 1. Posicionamento da agulha perpendicular à coluna cervical.

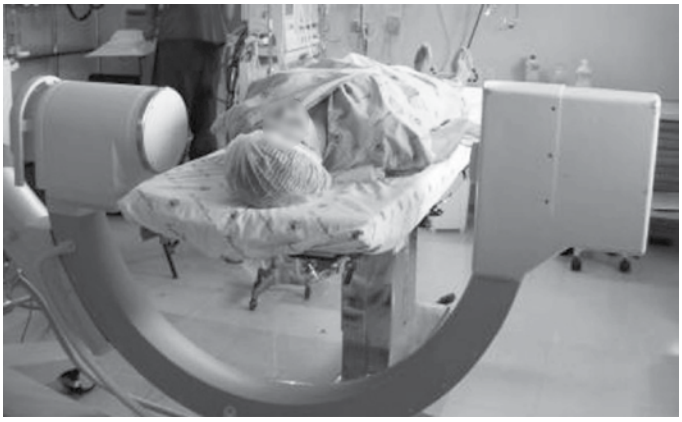

Figura 2. Posicionamento do paciente com a coluna cervical em extensão em mesa radiotransparente.

Nenhuma complicação grave como morte, paralisia, acidente vascular cerebral ou lesão da artéria vertebral foi observada. No entanto, 14% dos pacientes tiveram complicações menores. Três pacientes sofreram síncope após o procedimento, outros três pacientes apresentaram rouquidão transitória, um paciente evoluiu com hematoma de partes moles e outro paciente teve piora dos sintomas pós procedimento.

DISCUSSÃO

Comparado com as injeções interlaminares epidurais, o bloqueio cervical transforaminal fornece melhor distribuição de medicação para tratamento da radiculopatia, no entanto a injeção acidental intravascular, principalmente na artéria vertebral pode causar complicações catastróficas. Uma das hipóteses levantadas como causa do infarto cerebral e da medula, é a infiltração intra-arterial inadvertida de corticóide particulado, o que causaria a formação de um êmbolo levando à isquemia.[8-10] O corticóide com maior partícula é a metilpredinisolona, por isso deve ser evitada para realização do bloqueio transforaminal cervical. A droga de escolha foi a betametasona que apesar de particulada, (o que confere maior meia-vida) apresentou apenas um caso de complicação grave dos 1340 bloqueios avaliados no estudo de Scanlon et al.[11] Outro fator determinante para evitar a injeção intravascular é o uso do contraste antes do uso do corticóide, a manobra de aspiração com a seringa para confirmar a posição extra-vascular tem uma incidencia de 19,4% de falso negativo.[12]

Utilizou-se a lidocaina (media potencia) em vez da bupivacaina de alta potencia, para evitar um bloqueio raquidiano total em casos de perfuração da dura-mater. Além de utilizar o anestésico antes do corticóide para evitar uma dano neurológico irreversível.

Para a grande maioria dos pacientes, analisados, o bloqueio cervical foi benéfico (87,7%), desta parcela, quase a metade (48%) não apresentou sintomas novamente, a outra metade teve remissão dos sintomas por no mínimo dois meses, o que facilitou a espera para o tratamento cirúrgico. Da pequena parcela que apresentou complições, nenhum ficou com sequelas devido ao procedimento.

CONCLUSÃO

O bloqueio transforaminal cervical é um método que pode evitar o tratamento cirurgico nos casos refratários ao tratamento conservador de cervicobraquialgia causada por hernia de disco. Tomando-se alguns cuidados, o risco de complicações, principalmente as graves, pode ser minimizado.

Todos os autores declaram não haver nenhum potencial conflito de interesses referente a este artigo.

CONTRIBUIÇÕES DOS AUTORES: Cada autor contribuiu individual e significativamente para o desenvolvimento do manuscrito. ENV realizou os procedimentos cirúrgicos e coleta de dados. ENV, LRGV e JBCRG confeccionaram e revisam o manuscrito. Todos os autores contribuíram com o conceito intelectual do estudo.

REFERÊNCIAS

1. Radhakrishnan K, Litchy WJ, O'Fallon WM, Kurland LT. Epidemiology of cervical radiculopathy. A population-based study from Rochester, Minnesota, 1976 through 1990. Brain. 1994;117 (Pt 2):325-35.
2. Heckmann JG, Lang CJ, Zöbelein I, Laumer R, Druschky A, Neundörfer B. Herniated cervical intervertebral discs with radiculopathy: an outcome study of conservatively or surgically treated patients. J Spinal Disord. 1999;12(5):396-401.
3. Saal JS, Saal JA, Yurth EF. Nonoperative management of herniated cervical intervertebral disc with radiculopathy. Spine (Phila Pa 1976). 1996;21(16):1877-83.
4. Brouwers PJ, Kottink EJ, Simon MA, Prevo RL. A cervical anterior spinal artery syndrome after diagnostic blockade of the right C6-nerve root. Pain. 2001;91(3):397-9.
5. Ludwig MA, Burns SP. Spinal cord infarction following cervical transforaminal epidural injection: a case report. Spine (Phila Pa 1976). 2005;30(10):E266-8.
6. Rozin L, Rozin R, Koehler SA, Shakir A, Ladham S, Barmada M, et al. Death during transforaminal epidural steroid nerve root block (C7) due to perforation of the left vertebral artery. Am J Forensic Med Pathol. 2003;24(4):351-5.
7. Meyer HJ, Monticelli F, Kiesslich J. Fatal embolism of the anterior spinal artery after local cervical analgetic infiltration. Forensic Sci Int. 2005;149(2-3):115-9.
8. Tiso RL, Cutler T, Catania JA, Whalen K. Adverse central nervous system sequelae after selective transforaminal block: the role of corticosteroids. Spine J. 2004;4(4):468-74.
9. Baker R, Dreyfuss P, Mercer S, Bogduk N. Cervical transforaminal injection of corticosteroids into a radicular artery: a possible mechanism for spinal cord injury. Pain. 2003;103(1-2):211-5.
10. Rathmell JP, Aprill C, Bogduk N. Cervical transforaminal injection of steroids. Anesthesiology. 2004;100(6):1595-600.
11. Scanlon GC, Moeller-Bertram T, Romanowsky SM, Wallace MS. Cervical transforaminal epidural steroid injections: more dangerous than we think? Spine (Phila Pa 1976). 2007 ;32(11):1249-56.
12. Furman MB, Giovanniello MT, O'Brien EM. Incidence of intravascular penetration in transforaminal cervical epidural steroid injections. Spine (Phila Pa 1976). 2003;28(1):21-5.

RESULTADOS DO TRATAMENTO DA HÉRNIA DISCAL LOMBAR AGUDA COM BLOQUEIO ANESTÉSICO TRANSFORAMINAL

RESULTS OF TREATMENT OF ACUTE LUMBAR DISC HERNIATION WITH TRANSFORAMINAL ANESTHETIC BLOCKADE

RESULTADOS DEL TRATAMIENTO DE LA HERNIA DISCAL LUMBAR CON BLOQUEO ANESTÉSICO TRANSFORAMINAL

Emiliano Neves Vialle[1], Wellington Keity Ueda[1], Luiz Roberto Gomes Vialle[1,2]

1. Pontifícia Universidade Católica do Paraná, Hospital Universitário do Cajuru, Grupo de Cirurgia de Coluna, Curitiba, PR, Brasil.
2. Pontifícia Universidade Católica do Paraná, Escola de Medicina, Ortopedia e Traumatologia, Curitiba, Paraná, Brasil.

RESUMO

Objetivo: Determinar a eficácia do bloqueio anestésico transforaminal nos pacientes com ciática secundária à hérnia de disco lombar, por meio de um estudo prospectivo observacional. Métodos: Foram incluídos no estudo 176 pacientes de uma clínica privada submetidos à injeção transforaminal executada por um único cirurgião de coluna. Os pacientes foram reavaliados após duas semanas, três meses e seis meses quanto à melhora da dor irradiada para os membros inferiores. Na persistência dos sintomas, os pacientes poderiam optar por realizar um novo bloqueio e manutenção da fisioterapia ou serem submetidos à microdiscectomia convencional. Resultados: No final do seguimento de seis meses dos 176 pacientes, 116 apresentaram evolução satisfatória (95 após um bloqueio e 21 após dois bloqueios) e apenas 43 necessitaram da cirurgia. Conclusão: Os resultados do nosso estudo sugerem um efeito positivo do bloqueio transforaminal para o tratamento da ciatalgia nos pacientes com hérnia de disco lombar.

Descritores: Ciática; Radiculopatia; Deslocamento do disco intervertebral; Injeções epidurais; Esteroides.

ABSTRACT

Objective: To determine the efficacy of anesthetic transforaminal blockade in patients with sciatica secondary to lumbar disc herniation through a prospective observational study. Methods: The study included 176 patients from a private clinic undergoing transforaminal injection performed by a single spinal surgeon. The patients were assessed after two weeks, three months and six months regarding to the improvement of the pain radiating to the lower limbs. In case of persistent symptoms, patients could choose to perform a new nerve root block and maintenance of physical therapy or be submitted to conventional microdiscectomy. Results: By the end of six-month follow-up of the 176 patients, 116 had a favorable outcome (95 after one block and 21 after two blocks), and only 43 required surgery. Conclusion: The results of our study suggest a positive effect of transforaminal block for the treatment of sciatica in patients with lumbar disc herniation.

Keywords: Sciatica; Radiculopathy; Intervertebral disc displacement; Injections, epidural; Steroids.

RESUMEN

Objetivo: Determinar la eficacia del bloqueo anestésico transforaminal en pacientes con dolor radicular secundario a hernia de disco lumbar, a través de un estudio prospectivo observacional. Métodos: El estudio fue compuesto por 176 pacientes de una clínica privada sometidos al bloqueo anestésico transforaminal realizado por un único cirujano de la columna. Los pacientes fueron re-evaluados al cabo de dos semanas, tres meses y seis meses con respecto a la mejora del dolor que se irradia a las extremidades inferiores. En caso de persistencia de los síntomas los pacientes podrían optar por realizar un nuevo bloqueo anestésico y mantenimiento de fisioterapia o someterse a una microdiscectomía convencional. Resultados: Al final del seguimiento de seis meses de los 176 pacientes, 116 tuvieron resultado favorable (95 luego de sólo un bloqueo y 21 después de dos bloqueos) y en solamente 43 pacientes la cirugía fue necesaria. Conclusión: Los resultados de nuestro estudio sugieren un efecto positivo del bloqueo anestésico transforaminal para el tratamiento de la ciática en los pacientes con hernia de disco lumbar.

Descriptores: Ciática; Radiculopatía; Desplazamiento del disco intervertebral; Inyecciones epidurales; Esteroides.

INTRODUÇÃO

A lombalgia e a lombociatalgia estão entre as causas mais comuns de consultas médicas nas sociedades ocidentais, sendo a hérnia de disco lombar (HDL) o principal fator causal (cerca de 50% dos casos).[1] A herniação do disco intervertebral em direção à raiz nervosa resulta em uma resposta inflamatória autolimitada ao redor desta, que associada à compressão mecânica gera a dor radicular.[2,3] O grande impacto nos custos para a sociedade, devido ao tempo de afastamento do trabalho, medicações, tratamento fisioterápico e cirurgias, tem sido um fator com relevância considerável do ponto de vista econômico. De acordo com algumas estimativas, o custo anual total nos Estados Unidos se aproxima de 100 milhões de dólares.[4] O custo dos pacientes tratados de forma conservadora foi de 55,000 dólares por caso em cinco anos nos Estados Unidos, sendo mais prevalente entre os

Trabalho realizado na Pontifícia Universidade Católica do Paraná, Hospital Universitário do Cajuru, Grupo de Cirurgia de Coluna, Curitiba, PR, Brasil.
Correspondência: Rua Brigadeiro Franco, 979, Curitiba, PR, Brasil. 80430-210. evialle@hotmail.com

Recebido em 05/02/2016, aceito em 13/05/2016.

http://dx.doi.org/10.1590/S1808-185120161503162938

pacientes do sexo masculino em idade produtiva (25-64 anos).[3]

Embora a ciatalgia por hérnia discal seja uma condição benigna, por possuir uma história natural favorável e autolimitada, ela pode ser bastante sintomática, causando dor com limitação funcional devido ao processo inflamatório na raiz nervosa. Por isso o controle da dor é parte importante do manejo conservador da HDL até a resolução espontânea.[5]

Dentre as formas de tratamento conservador podemos citar o uso de medicações analgésicas e anti-inflamatórias, fisioterapia, terapias manuais e os bloqueios epidurais. A injeção de esteroides epidural se mostrou uma alternativa de baixo risco em alguns pacientes para os quais os outros tratamentos não se mostraram eficazes.[6,7]

As injeções esteroides epidurais são realizadas de três formas: caudal, interlaminar, e transforaminal. O método transforaminal é o preferido pelos autores devido a menor quantidade de medicação necessária e à proximidade do local da infiltração com a raiz nervosa,[8] além disso, a difusão do fármaco na parte anterior do saco dural é mais efetiva[9] pela relação com as fibras nociceptivas na região anterior da raiz e gânglio dorsal.[5]

A injeção epidural transforaminal pode ser uma ferramenta eficaz no tratamento da ciatalgia no curto prazo da fase aguda, com potencial de reduzir os custos para a sociedade através da redução no tempo de afastamento e perda de produtividade.

O presente estudo tem por objetivo relatar a experiência dos autores com o bloqueio anestésico foraminal em pacientes com hérnia discal lombar, com ênfase na melhora clínica dos pacientes e na taxa de cirurgia após a sua realização.

MATERIAL E MÉTODOS

Este estudo foi realizado de modo prospectivo, observacional, entre janeiro de 2011 e dezembro de 2014. Todos os pacientes incluídos no estudo foram diagnosticados com hérnia discal lombar aguda demonstrada por exame de ressonância magnética, com até oito semanas de dor ciática. Todos os indivíduos assinaram o termo de consentimento informado para uso de informações com finalidade científica. Os dados obtidos fazem parte de um projeto aprovado pelo Comitê de Ética da instituição sob o número 21350513.1.0000.0020.

O grupo estudado foi composto por 176 pacientes, de um total de 280 pacientes com diagnóstico de hérnia discal lombar, sendo 68 mulheres e 108 homens. A idade variou entre 20 anos e 87 anos com uma média de idade de 49,66 anos. A localização mais comum das hérnias foi no espaço L4-L5 seguido do espaço L5-S1. (Tabela 1)

O critério de inclusão específico foi a dor radicular (abaixo do joelho para hérnias lombares inferiores, e parte anterior da coxa para hérnias lombares superiores) e evidência de irritação nervosa pesquisada através do sinal de tensionamento da raiz nervosa (*straight leg raise test* positivo entre 30° e 70° ou teste de Nachlas positivo) ou a presença de déficit neurológico (diminuição da sensibilidade em uma distribuição dermatomal, ou fraqueza em uma distribuição miotomal). Os demais critérios de inclusão e exclusão do estudo são apresentados na Tabela 2.

Todas as injeções foram realizadas por um único cirurgião especialista em cirurgia da coluna. Durante o período de seguimento os pacientes foram acompanhados pela mesma equipe de fisioterapia e reabilitação.

Tabela 1. Distribuição das hérnias de disco por nível.

Nível	n	%
L1-L2	2	1,13
L2-L3	8	4,54
L3-L4	28	15,90
L4-L5	74	42,04
L5-S1	64	36,36

Para a realização do procedimento os indivíduos foram posicionados em decúbito ventral e o local marcado com auxílio de fluoroscopia. Após assepsia adequada, a pele e subcutâneo eram infiltrados com 2 ml de lidocaína 2%. Uma agulha de raquianestesia 22G (0.70mm) X 3.1/2'' era introduzida até atingir o forame intervertebral, identificado com auxílio da radioscopia, e então injetado contraste não iônico sob visualização contínua da radioscopia acompanhando a distribuição do contraste no espaço epidural evitando a injeção intravascular. (Figura 1) Confirmada a correta localização da agulha, era realizado a infiltração de 1 ml de lidocaína 2% e 4 mg de fosfato dissódico de betametasona. Caso houvesse dor radicular importante durante a aplicação, a agulha era reposicionada e nova aplicação de contraste confirmava a posição extra vascular e extra neural da agulha.

Todos os pacientes foram orientados a manter o tratamento conservador com fisioterapia ativa e exercícios domiciliares além do uso de analgésicos simples se necessário. Eles foram reavaliados após duas semanas, três meses e seis meses, seguindo o mesmo método de avaliação, que consistia na análise da dor ciática por uma escala de zero a dez pontos, representados posteriormente como percentual de melhora da dor.

Tabela 2. Critérios de inclusão e exclusão no estudo, e contraindicações.

Inclusão	Exclusão	Contraindicação para bloqueio
Ciática unilateral como principal sintoma	Ciática bilateral	Síndrome de cauda equina
Hérnia discal em um nível (RM)	Hérnia discal em mais de um nível (RM)	Estenose de canal lombar (RM)
Até 8 semanas de evolução	Mais de 8 semanas de evolução	Alergia a medicamentos
Falha do tratamento conservador	Ausência de tratamento conservador	Diabetes
Seguimento mínimo de 6 meses	Seguimento inferior a 6 meses	Glaucoma
	Cirurgia na coluna lombar	
n=176	n=82	n=22

RM= ressonância magnética; n= número de pacientes.

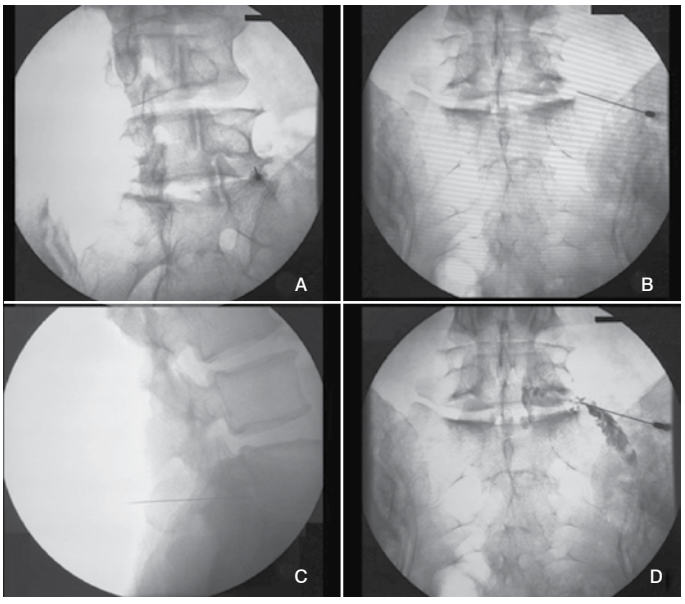

Figura 1. A) localização no plano Oblíquo do ponto de injeção para o bloqueio da raiz L5. B) posicionamento da agulha no forame neural na incidência em AP. C) posicionamento da agulha no forame neural na incidência em perfil. D) após a injeção do contraste iônico, desenho do trajeto da raiz L5 confirmando o correto posicionamento da agulha.

Na avaliação após duas semanas, os pacientes foram divididos em três grupos. O primeiro grupo (G1), era composto por aqueles que apresentaram melhora completa (superior a 90%), o segundo grupo (G2), os que experimentaram uma melhora parcial dos seus sintomas (de 50 a 90%), e por ultimo, o grupo dos que referiram ausência de melhora significativa (inferior a 50%)(G3). (Figura 2)

Os pacientes que se apresentaram sintomáticos nas avaliações subsequentes eram novamente candidatos ao bloqueio.

Aqueles que optaram por realizar novo bloqueio foram novamente encaminhados para fisioterapia após o procedimento e reavaliados conforme o cronograma.

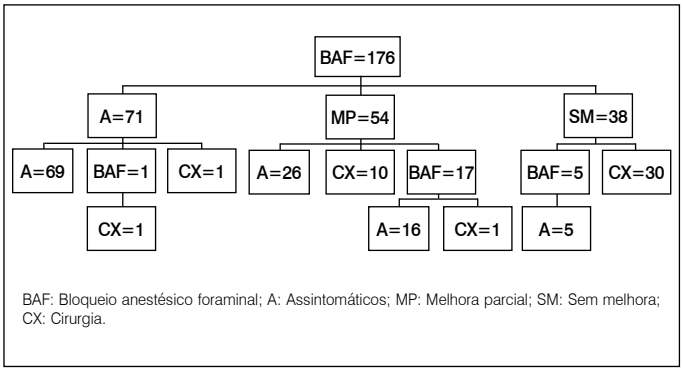

Figura 2. Organograma de estratificação dos resultados do tratamento da hérnia discal. Nos grupos com melhora parcial e sem melhora 04 pacientes optaram por não realizar novo bloqueio ou cirurgia, sendo encaminhados para manejo clínico da dor.

RESULTADOS

O desfecho primário do estudo foi o alívio da dor. Os pacientes foram divididos em três grupos na avaliação após duas semanas do procedimento. O grupo 1 era composto pelos pacientes que apresentaram melhora completa da dor (n= 71), sendo que neste grupo, ao final do estudo apenas um paciente foi encaminhado para cirurgia e um foi submetido a uma nova injeção transforaminal.

No grupo 2, composto pelos pacientes que apresentaram alívio entre 50 – 90% (n=54), 10 pacientes foram submetidos ao tratamento cirúrgico após o primeiro bloqueio, e 17 pacientes optaram por fazer novo bloqueio, sendo que apenas um paciente necessitou de cirurgia após o segundo procedimento. Deste grupo, um paciente não apresentou melhora significativa com o primeiro bloqueio e optou por seguir apenas com tratamento medicamentoso.

O grupo 3, formado pelos pacientes que apresentaram melhora inferior a 50% (n=38), 30 pacientes realizaram cirurgia, cinco pacientes aceitaram fazer novo bloqueio e desta vez com evolução favorável. Três pacientes também foram encaminhados para tratamento clínico da dor.

Nenhum paciente apresentou qualquer complicação decorrente do bloqueio durante ou após o procedimento.

No final do estudo, dos 176 pacientes, 13 não completaram o seguimento mínimo de seis meses sendo excluídos da análise estatística. Restaram assim 163 indivíduos, dos quais 116 (71,16%) apresentaram boa evolução com o tratamento conservador demonstrando um desfecho favorável.

Outro dado importante é que dos 23(14,11%) pacientes submetidos ao segundo bloqueio, 21 apresentaram boa evolução não necessitando de outro procedimento até o final do estudo. Esse fato demonstra a alta efetividade da técnica caso haja nova indicação diante de um indivíduo com sintomatologia persistente.

A microdiscectomia foi realizada em 43 (26,38%) pacientes, e somente quatro (2%) indivíduos que não apresentaram resultado satisfatório com o bloqueio, optaram por seguir apenas com tratamento clínico da dor.

DISCUSSÃO

Desde que Mixter e Barr, em 1934, descreveram pela primeira vez a correlação entre ciática e hérnia de disco,[10] o tratamento para esta patologia evoluiu significativamente tanto na modalidade conservadora quanto cirúrgica. Este estudo demonstra os resultados da utilização do bloqueio foraminal como parte do tratamento conservador da dor ciática secundária à HDL. Sendo que o BAF (bloqueio anestésico foraminal) nesses pacientes teve como objetivo diminuir os índices de cirurgia ao permitir que os pacientes tolerem por um tempo maior a sintomatologia.[11]

A maior parte dos pacientes que apresentam HDL sintomática não são submetidos ao tratamento cirúrgico, já que em geral o curso e prognóstico são favoráveis, sendo os resultados a longo prazo bastante semelhantes independente do tratamento recebido.[12]

A história natural da ciatalgia tem um curto prazo de duração, seguida de uma fase sintomas residuais. A maior parte dos pacientes apresenta melhora sintomática em poucas semanas, sendo que os discos mais extrusos apresentam maior taxa de redução no tamanho.[13] A melhora clínica tende a ocorrer mais cedo que alterações morfológicas do disco.[14]

Os pacientes incluídos no presente estudo foram selecionados dentre aqueles que apresentaram persistência dos sintomas apesar do tratamento conservador, e que já apresentavam critérios para indicação cirúrgica. Após a introdução do BAF como rotina no tratamento dos pacientes com HDL sintomática, a taxa de cirurgia para hérnia discal caiu de modo considerável em comparação à experiência prévia dos autores.[11]

Existem três modalidades de infiltração que possibilitam a disponibilização da medicação no espaço epidural. A abordagem interlaminar, que leva o medicamento próximo ao local presumível da patologia. A abordagem epidural caudal, considerada a mais fácil e segura, com risco mínimo de punção inadvertida, mas que exige maior volume de medicação devido a falta de especificidade para o local da patologia. E por ultimo, a abordagem transforaminal, considerada alvo-específica necessitando de menor volume de medicação para agir a origem da dor.[15]

Quanto a escolha da técnica de infiltração, Manchikanti et al.[15] em uma revisão sistemática recente observaram que tanto as injeções epidurais caudais, interlaminares e transforaminais guiadas por fluoroscopia são eficazes no manejo da dor ciática em termos de alívio da dor e melhora funcional.

O uso de contraste nas infiltrações transforaminais guiadas por radioscopia se justifica por possibilitar uma maior acurácia na localização da raiz nervosa, e permite injeção de menor volume de medicação,[16] além de reduzir o risco de administração intravascular dos fármacos.

A utilização do corticoide em nossa rotina se justifica pelo aumento na taxa de absorção das hérnias extrusas após dois meses,[17] apesar de suas potenciais complicações, como o aumento nos níveis de glicose no sangue em pacientes diabéticos.[18]

Atlas et al.[19] avaliaram os resultados após 10 anos de seguimento dos pacientes submetidos ao tratamento cirúrgico e não cirúrgico por hérnia de disco lombar, e demonstraram melhora similar nos sintomas predominantes e situação trabalhista semelhante independentemente do tratamento recebido, apesar dos pacientes que foram submetidos a cirurgia apresentarem maior índice de satisfação. O grupo de pacientes analisados era de pacientes privados, sem questões trabalhistas associadas e portanto este viés pode ser excluído do estudo.

Riew et al.,[20] observaram que 81% dos pacientes submetidos a BAF não necessitaram de nenhum tipo de intervenção cirúrgica após 5 anos de seguimento, resultados que podem ser comparados com os alcançados pelo nosso estudo, onde 71,16% também evoluíram bem com o tratamento conservador. Outro fator importante a ser considerado é a aplicação do BAF na determinação do prognóstico dos pacientes. Nos pacientes que apresentaram alívio significativo, os autores recomendam a continuidade do tratamento conservador, e nos casos onde a resposta ao BAF foi insatisfatória, principalmente após o segundo procedimento, a opção cirúrgica foi recomendada de maneira mais consistente.

Apesar de o seguimento ser relativamente curto, o desfecho final do tratamento foi definido em todos os pacientes do estudo, à exceção dos que abandonaram o protocolo. Outra limitação deste estudo é não classificar as hérnias pelo seu volume e localização, fato ocorrido pela diversidade de padrões de exames de RM apresentados.

CONCLUSÃO

Os resultados do nosso estudo sugerem um efeito positivo do bloqueio foraminal no tratamento da dor ciática desencadeada por uma hérnia de disco lombar.

Após seis meses de evolução, os pacientes que apresentaram alívio significativo dos sintomas com o bloqueio (71,16%) foram capazes de completar a rotina de tratamento conservador fisioterápico evitando a cirurgia.

Pacientes com alívio parcial ou insuficiente optaram pela cirurgia em 26,38% dos casos.

Todos os autores declaram não haver nenhum potencial conflito de interesses referente a este artigo.

CONTRIBUIÇÕES DOS AUTORES: Cada autor contribuiu individual e significativamente para o desenvolvimento do manuscrito. ENV realizou os procedimentos cirúrgicos, realizou a coleta de dados, confeccionou o manuscrito e o revisou. LRGV e WKU confeccionaram e revisaram revisão do manuscrito. Todos os autores contribuíram com o conceito intelectual do estudo.

REFERÊNCIAS

1. Manchikanti L, Singh V, Falco FJ, Cash KA, Pampati V. Evaluation of the effectiveness of lumbar interlaminar epidural injections in managing chronic pain of lumbar disc herniation or radiculitis: a randomized, double-blind, controlled trial. Pain Physician. 2010;13(4):343-55.
2. Arden NK, Price C, Reading I, Stubbing J, Hazelgrove J, Dunne C, et al. A multicentre randomized controlled trial o epidural corticosteroid injections for sciatica: the WEST study. Rheumatology (Oxford). 2005;44(11):1399-406.
3. Spijker-Huiges A, Vermeulen K, Winters JC, van Wijhe M, van der Meer K. Costs and cost-effectiveness of epidural steroids for acute lumbosacral radicular yndrome in general practice: an economic evaluation alongside a pragmatic randomized control trial. Spine (Phila Pa 1976). 2014;39(24):2007-12.
4. Crow WT, Willis DR. Estimating cost of care for patients with acute low back pain: a retrospective review of patient records. J Am Osteopath Assoc. 2009;109(4):229-33.
5. Vialle E, Vialle LR, Contreras W, Jacob Junior C. Anatomical study on the relationship between the dorsal root ganglion and the intervertebral disc in the lumbar spine. Rev Bras Ortop. 2015;50(4):450-4.
6. Buttermann GR. Treatment of lumbar disc herniation: epidural steroid injection compared with discectomy. A prospective, randomized study. J Bone Joint Surg Am. 2004;86(4):670-9.
7. Johnson BA, Schellhas KP, Pollei SR. Epidurography and therapeutic epidural injections: technical considerations and experience with 5334 cases. AJNR Am J Neuroradiol. 1999;20(4):697-705.
8. Atcheson SG, Dymeck T. Rapid resolution of chronic sciatica with intravenous infliximab after failed epidural steroid injections. Spine (Phila Pa 1976). 2004;29(12):E248-50.
9. Jeong HS, Lee JW, Kim SH, Myung JS, Kim JH, Kang HS. Effectiveness of transforaminal epidural steroid injection by using a preganglionic approach: a prospective randomized controlled study. Radiology. 2007;245(2):584-90.
10. Mixter WJ, Barr JS. Rupture of the intervertebral disc with involvement of the spinal cord. N Engl J Med. 1934;211:210-4.
11. Vialle LR, Vialle EN, Suárez Henao JE, Giraldo G. Lumbar disc herniation. Rev Bras Ortop. 2015;45(1):17-22.
12. Jacobs WC, van Tulder M, Arts M, Rubinstein SM, van Middelkoop M, Ostelo R, et al. Surgery versus conservative management of sciatica due to a lumbar herniated disc: a systematic review. Eur Spine J. 2011;20(4):513-22.
13. Bozzao A, Gallucci M, Masciocchi C, Aprile I, Barile A, Passariello R. Lumbar disk herniation: MR imaging assessment of natural history in patients treated without surgery. Radiology. 1992;185(1):135-41.
14. Komori H, Shinomiya K, Nakai O, Yamaura I, Takeda S, Furuya K. The natural history of herniated nucleus pulposus with radiculopathy. Spine (Phila Pa 1976). 1996;21(2):225-9.
15. Manchikanti L, Benyamin RM, Falco FJ, Kaye AD, Hirsch JA. Do epidural injections provide short- and long-term relief for lumbar disc herniation? A systematic review. Clin Orthop Relat Res. 2015;473(6):1940-56.
16. Thomas E, Cyteval C, Abiad L, Picot MC, Taourel P, Blotman F. Efficacy of transforaminal versus interspinous corticosteroid injectionin discal radiculalgia-a prospective, randomised, double-blind study. Clin Rheumatol. 2003;22(4-5):299-304.
17. Autio RA, Karppinen J, Kurunlahti M, Haapea M, Vanharanta H, Tervonen O. Effect of periradicular methylprednisolone on spontaneous resorption of intervertebral disc herniations. Spine (Phila Pa 1976). 2004;29(15):1601-7.
18. Even JL, Crosby CG, Song Y, McGirt MJ, Devin CJ. Effects of epidural steroid injections on blood glucose levels in patients with diabetes mellitus. Spine (Phila Pa 1976). 2012;37(1):E46-50.
19. Atlas SJ, Keller RB, Chang Y, Deyo RA, Singer DE. Surgical and nonsurgical management of sciatica secondary to a lumbar disc herniation: five-year outcomes from the Maine Lumbar Spine Study. Spine (Phila Pa 1976). 2001;26(10):1179-87.
20. Riew KD, Park JB, Cho YS, Gilula L, Patel A, Lenke LG, et al. Nerve root blocks in the treatment of lumbar radicular pain. A minimum five-year follow-up. J Bone Joint Surg Am. 2006;88(8):1722-5.

IN WHICH PATIENTS IS IT POSSIBLE TO PERFORM STANDALONE LATERAL LUMBAR INTERBODY FUSION WITHOUT CAGE SUBSIDENCE?

EM QUAIS PACIENTES É POSSÍVEL REALIZAR FUSÃO INTERSOMÁTICA LOMBAR POR VIA LATERAL SEM SUBSIDÊNCIA DO CAGE?

CUÁLES SON LOS PACIENTES QUE PUEDEN SER SOMETIDOS A FUSIÓN INTERSOMÁTICA LUMBAR POR VÍA LATERAL SIN SUBSIDENCIA DEL CAGE?

Luis Marchi[1,2], Luiz Pimenta[2,3], Rodrigo Amaral[2], Fernanda Fortti[2], Joes Nogueira-Neto[2], Leonardo Oliveira[2], Rubens Jensen[2], Etevaldo Coutinho[2], Nitamar Abdala[1]

1. Universidade Federal de São Paulo (UNIFESP), Imaging Diagnosis Department, São Paulo, SP, Brazil.
2. Instituto de Patologia da Coluna (IPC), São Paulo, SP, Brazil.
3. Department of Neurosurgery, UCSD, San Diego, USA.

ABSTRACT

Objective: To identify the factors related to the non-occurrence of cage subsidence in standalone lateral lumbar interbody fusion procedures. Methods: Case-control study of single level standalone lateral lumbar interbody fusion (LLIF) including 86 cases. Patients without cage subsidence composed the control group (C), while those in the subsidence group (S) developed cage subsidence. Preoperative data were examined to create a risk score based on correlation factors with S group. The proven risk factors were part of an evaluation score. Results: Of the 86 cases included, 72 were in group C and 14 in group S. The following risk factors were more prevalent in group S compared to C group: spondylolisthesis (93% *vs* 18%; p<0.001); scoliosis (31% *vs* 12%; p=0.033); women (79% *vs* 38%; p=0.007); older patients (average 57.0 *vs* 68.4 years; p=0.001). These risk factors were used in a score (0-4) to evaluate the risk in each case. The patients with higher risk scores had greater subsidence (p<0.001). Scores ≥2 were predictive of subsidence with 92% sensitivity and 72% specificity. Conclusions: It was possible to correlate the degree of subsidence in standalone LLIF procedures using demographic (age and gender) and pathological (spondylolisthesis and scoliosis) data. With a score based on risk factors and considering any score <2, the probability of non-occurrence of subsidence following standalone LLIF (negative predictive value) was 98%.

Keywords: Spine; Lumbar vertebrae; Spinal fusion; Complications; Risk factors; Patient selection.

RESUMO

Objetivo: Identificar os fatores relacionados a não ocorrência de subsidência de cage em procedimentos de fusão lombar intersomática por via lateral em um só nível. Métodos: Estudo de caso controle em fusão intersomática lombar por via lateral (LLIF) em um só nível, incluindo 86 casos. Os pacientes sem subsidência do cage formaram o grupo controle (C), enquanto os do grupo subsidência (S) desenvolveram subsidência do cage. Os dados pré-operatórios foram examinados para criar um escore de risco com base em fatores de correlação com o grupo S. Os fatores de risco comprovados fizeram parte de um escore de avaliação. Resultados: Dos 86 casos incluídos, 72 estavam no grupo C e 14 no grupo S. Os seguintes fatores de risco foram mais prevalentes no grupo S com relação ao grupo C: espondilolistese (93% vs 18%; p < 0,001); escoliose (31% vs 12%; p = 0,033); mulheres (79% vs 38%; p = 0,007); pacientes idosos (média de 57,0 vs 68,4 anos; p = 0,001). Esses fatores de risco foram utilizados em um escore (0-4) para avaliar o risco em cada caso. Os pacientes com escores mais altos de risco tiveram maior subsidência (p < 0,001). Os escores ≥ 2 foram preditivos de subsidência com sensibilidade de 92% e especificidade de 72%. Conclusões: Foi possível correlacionar o grau de subsidência em procedimentos LLIF em um só nível com a utilização de dados demográficos (idade e sexo) e patológicos (espondilolistese e escoliose). Com um escore baseado em fatores de risco e considerando qualquer pontuação <2, a probabilidade de não ocorrência de subsidência depois de LLIF em um só nível (valor preditivo negativo) foi de 98%.

Descritores: Coluna vertebral; Vértebras lombares; Fusão vertebral; Complicações; Fatores de risco; Seleção de pacientes.

RESUMEN

Objetivo: Identificar los factores relacionados con la ausencia de subsidencia de cage en los procedimientos de fusión intersomática lumbar por vía lateral en un solo nivel. Métodos: Estudio de caso–control en la fusión intersomática lumbar por vía lateral (LLIF) en un solo nivel, incluyendo 86 casos. Los pacientes sin subsidencia del cage formaron el grupo control (C), mientras que el grupo de subsidencia (S) desarrolló subsidencia del cage. Los datos preoperatorios fueron examinados para crear una puntuación de riesgo basada en factores de correlación con el grupo S. Los factores de riesgo comprobados formaron parte de una puntuación de evaluación. Resultados: De los 86 casos incluidos, 72 formaron el grupo C y 14 el grupo S. Los siguientes factores de riesgo son más prevalentes en el grupo S con respecto al grupo C: espondilolistesis (93% vs 18%, p <0,001); escoliosis (31% vs 12%, p = 0,033); mujeres (79% vs 38%, p = 0,007); ancianos (media de 57,0 a 68,4 años; p = 0,001). Estos factores de riesgo se utilizaron en una puntuación (0-4) para evaluar el riesgo en cada caso.

Study conducted at the Universidade Federal de São Paulo (UNIFESP), Departamento de Diagnóstico por Imagem, São Paulo, SP, Brazil.
Correspondence: Rua Vergueiro, 1421, sala 305, Vila Mariana, São Paulo, SP, Brazil. 04101-000. luismarchi@gmail.com

Recebido em 27/04/2015, aceito em 29/02/20216.

http://dx.doi.org/10.1590/S1808-185120161503162720

Los pacientes con puntuaciones más altas de riesgo tuvieron mayor subsidencia (p < 0,001). Las puntuaciones ≥ 2 fueron predictivas de la subsidencia con una sensibilidad del 92% y una especificidad del 72%. Conclusiones: Se ha podido relacionar el grado de subsidencia en los procedimientos LLIF en un solo nivel con el uso de los datos demográficos (edad y sexo) y patológicos (espondilolistesis y escoliosis). Con una puntuación basada en factores de riesgo y considerado un puntaje < 2, la probabilidad de no ocurrencia de subsidencia después de LLIF en un solo nivel (valor predictivo negativo) fue del 98%.

Descriptores: Columna vertebral; Vértebras lumbares; Fusión vertebral; Complicaciones; Factores de riesgo; Selección de paciente.

INTRODUCTION

Lateral lumbar interbody fusion (LLIF) has evolved into an effective and less invasive treatment option adopted for different toracolumbar conditions.[1–3] Biomechanical features of LLIF constructions provide better rigidity than other constructions.[4,5] It uses large diameter, hollow spacers that can engage the peripheral margins of the endplate, the design and positioning of which seems to be superior to others.[6] In conventional lumbar fusion techniques, the interbody cage is always supplemented by internal fixation. In LLIF, the anterior and posterior longitudinal ligaments (ALL and PLL, respectively) are preserved. For this reason, a stand-alone construction can provide good stabilization, comparable to a TLIF supplemented with pedicle screws.[4] Good results and complications from non-supplemented LLIF have been reported;[7–11] however, the ideal indication is not clear.

Cage settling and vertebral body fracture are potential and significant complications. When using LLIF standalone constructions, this risk may be even higher. The severity of cage subsidence is correlated with its extension.[12] The consequences may range from a lack of clinical symptoms, to loss of disc height, loss of segmental angulation, acute low back pain, restenosis, or even a fracture of the adjacent vertebral bodies.[12–16] Prevention of cage subsidence is, therefore, an issue of great research interest.

Some study groups have recently discovered that the use of wider LLIF cages results in more stable biomechanical constructions[4] and decreased subsidence rates.[12,14,17] Based on this data, the use of 22mm or even wider cages is now recommended. Even more recent evidence has revealed that impaired bone quality[18] and inadvertent intraoperative endplate damage[19,20] can contribute to a poorer outcome. Despite the lack of research on cage settling issues, the case selection for standalone LLIFs that do not evolve to subsidence needs elucidation; the objective of this work was to identify the factors correlated with lack of cage subsidence in standalone LLIF procedures.

METHODS

A single center retrospective case-control study with a database spanning the years 2008 to 2015. This observational study was reviewed by the research ethics review board of our institution. The informed consent was waived because it was a retrospective research involving medical records. Inclusion criteria: single-level stand-alone lumbar LLIF. Exclusion criteria: cages with 18mm anteroposterior dimension (due to their demonstrated inferiority;[12,14,17] any previous lumbar arthrodesis/arthroplasty surgery; any kind of supplementation (posterior/lateral/anterior). The interbody cages were packed with synthetic bone substitute.

The patients were grouped into Control group (C) and Subsidence group (S), according to the degree of interbody cage settling. Subsidence grading was evaluated in 3-month lateral orthostatic radiographs and classified on a 4-point scale (0-III) described previously[12] (Grade 0, 0%–24%; Grade I, 25%–49%; Grade II, 50%–74%; and Grade III, 75%–100% collapse of the level). The choice of the 3-month time point was based on a previous 12-month follow-up study in which patients who presented subsidence at the 12-month time point already presented a detectable subsidence in the 3-month evaluation. The C group comprised grade 0 and I cases (low-grade), while the S group had the grades II and III cases (high-grade), this division was based on the clinical impairment (pain outcome) that had already been demonstrated[12] in the S group, in comparison with the C group.

The preoperative diagnosis and images were reviewed, to identify the presence of spondylolisthesis and scoliosis. The intraoperative fluoroscopy images and surgical reports were reviewed aiming to identify the occurrence of unintentional anterior longitudinal ligament (ALL) rupture or cortical bone breaks during the preparation of the intervertebral space. These cases were excluded from the analysis. The anteroposterior dimension and height of the cage were measured. The influence of each factor in each subsidence grade subgroup was analyzed. A risk score was established based on preoperative factors with significant correlation with cage subsidence.

Statistical analyses were performed using SPSS software (SPSS, Version 10, SPSS, Chicago, Ill., USA). The Mann-Whitney U test was used for unpaired data, analysis of variance (ANOVA), Fischer's exact test, and the Chi-square test with Pearson's correlation were used with an alpha of 0.05.

RESULTS

Of 719 cases treated with LLIF, 100 stand-alone LLIF cases were identified; 14 were excluded due lack of images, and 86 cases were eligible for analysis (86 levels). Average age of 58.8 years(25-84, range), mean body mass index (BMI) of 27.9 (19-49, range), 38 were females (44%). The surgeries involved L4L5 in 83% (71/86) of the total cases (L1L2, 1 case; L2L3, 5 cases; L3L4, 8 cases; L5VT, 1 case). Twenty-six cases (30%) had spondylolisthesis (grade I), 13 cases (15%) had degenerative scoliosis, and the remainder had either degenerative disc disease (DDD), instability and/or stenosis.

Subsidence analysis in the 3-month follow-up images revealed the following results: grade 0= 62 cases (72%); grade I= 10 cases (12%); grade II= 10 cases (12%); grade III= 4 cases (5%). The C group had 72 cases (84%) and the S group had 14 cases (16%). Surgical revision was necessary in seven cases from the S group (50%) and only 1 case from the C group (1%).

The following preoperative factors were more prevalent in the S group than in the C group: (Table 1) spondylolisthesis (93% *vs* 18%; p<0.001); scoliosis (31% *vs* 12%; p=0.033); female sex (79% *vs* 38%; p=0.007); older patients (average 57 *vs* 68 years; p=0.001). BMI and surgery at L4L5 did not show statistical difference.

Surgical factors were also compared between groups. Non-intentional ALL rupture occurrence was too low in this sample, and no significance was seen (1 *vs* 1 case; p=0.301). Another factor that did not show a statistical trend for either the S or C group was cage AP dimension (p=0.351; 22 *vs* 24 *vs* 26mm; Table 2). The cage height was observed to be higher in the S group than in the C subset (9.8 *vs* 10.9mm; p=0.035), while in the S group 50%, of the cases had 12mm cages and only 22% had 12mm cages in the C group.

To investigate whether there was a cumulative effect of the individual risk factors found above, the cases were scored by adding one unit for each risk factor found. The *SCORE* was comprised of the following criteria: female gender; spondylolisthesis; scoliosis; age > 61 years (confidence interval upper bound value from C group = 60.5 years). Minimum *SCORE* = 0 and maximum *SCORE* = 4. Accordingly, it was demonstrated that higher *SCORES* were correlated with higher severity of subsidence. (Table 3; p<0.001)

Table 4 shows the association between exposure (*SCORE* ≥ 2) and outcome (subsidence). The specificity and sensitivity of a *SCORE* < 2 for predicting which case would not develop high-grade cage subsidence are 75% and 93%, respectively. So, for any particular positive *SCORE* result (≥2) in our sample, the probability that it is true positive was 42% (positive predictive value; PPV). For any particular negative *SCORE* result (<2), the probability that it is true negative was 98% (negative predictive value; NPV).

Table 1. Preoperative risk factors analysis per study subgroup.

	Study subgroup		p value
	Control	Subsidence	
Age (years)	57 ± 13	68 ± 7	0.001*
Gender (female)	38%	79%	0.007*
Spondylolisthesis	18%	93%	<0.001*
Scoliosis	12%	31%	0.033*
L4L5	81%	93%	0.447
BMI (kg/m2)	28 ± 5	28 ± 7	0.467

Values are represented as mean ± standard deviation or absolute incidence within each subgroup. Body mass index (BMI). * statistically significant

Table 2. Intraoperative risk factors analysis per study subgroup.

	Study subgroup		p value
	Control	Subsidence	
Cage AP (mm)	25 ± 3	25 ± 3	0.351
Cage HT (mm)	9.8 ± 2	10.9 ± 1	0.035*

Values are represented as mean ± standard deviation or in absolute incidence within each subsidence grade subgroup. Cage height (Cage HT) and cage anteroposterior dimension (Cage AP). * statistically significant

Table 3. Score results per subsidence grade and study subgroups.

	Subsidence grade				p value	Study subgroup		p value
	0	I	II	III		Control	Subsidence	
SCORE	1.0 ± 0.9	1.7 ± 1.2	2.6 ± 0.8	3.5 ± 1.0	<0.001*	1.1 ± 0.9	2.9 ± 0.9	<0.001*

Values are expressed as mean ± standard deviation for each subsidence grade subgroup. * statistically significant

Table 4. Sensitivity and specificity of the SCORE as a predictor of subsidence.

	Grade 0/I			Grade II/III			Total
	n	%		n	%		
SCORE < 2	54	75%	Specificity	1			
SCORE ≥ 2	18			13	93%	Sensitivity	
Total	72			14			86
Chi-square analysis							$\chi^1 = 23.41$
							p<0.001

DISCUSSION

Standalone LLIF procedures are feasible, but carry the risk of cage subsidence. Cage selection to prevent subsidence is only now beginning to be understood. The present report shows subsidence risk factors in a retrospective case-control study in a LLIF cohort with only single-level standalone cases. Preoperative risk factors were identified: elderly and female patients, and also diagnoses of scoliosis and spondylolisthesis at the index level. A score based on those factors was applied, to determine in which case a standalone indication would evolve without subsidence. The test showed great sensitivity, with extremely low false negative test results (2%).

Lumbar interbody fusion performed with lateral implants has been shown to be biomechanically superior to other constructions,[4,5] as the larger diameter hollow spacers appear to be favorable for engaging the peripheral margins of the endplate.[6] The good stiffness achieved with lateral wide implants enables standalone constructions to be performed in some cases. However, it remains an off label indication to date. The selection of the appropriate instrumentation option is still a topic of debate. Recently, Tohmeh[21] published a video lecture with a preliminary scoring system to guide the choice of internal spinal fixation modality. Based on a literature review and author's opinion, this algorithm attributes scores according to the severity of the spondylolisthesis, degenerative disc, facet disease and adjacent segment disease.

The occurrence of cage settling generates radiological and clinical consequences. In the radiological field, Tohmeh et al.[17] and Marchi et al.[12] demonstrated loss of both disc and foramen height, decreased lordosis gain, but no negative effects on bone fusion. Inadvertent endplate fracture following lateral cage placement is a fracture that can impair the biomechanical stability.[19] Although there is no congruent data regarding the clinical impact of subsidence,[7,9,16] some groups have found poorer clinical outcomes in short,[12,15] medium[8] and long-term[17] follow-up for subsidence in LLIF. The short-term results were attributed to transient painful micromotion, in addition to pain from the fracture itself. Moreover, along with the loss of correction, restenosis may occur in high-grade subsidence, and there is the need of further direct decompression. Including the results from the current work, the rate of re-intervention due to subsidence varies from 0% to 50%, depending on the supplementation option chosen. Vertebral fracture is rare, but possible.[15] Considering the possible consequences of cage settling, the topic must be better understood in order to avoid subsidence.

The first strong evidence of subsidence prevention in LLIF came from retrospective comparative studies[12,14] which demonstrated that cages with a larger anteroposterior diameter (22 x 18mm) could decrease the rate of cage settling. It is now known that other intraoperative features also influence the occurrence of subsidence: endplate damage during preparation and overdistraction of the disc space. Santoni et al.[19] reported the harmful role of intraoperative endplate damage in a cadaveric model. Accordingly, a clinical study[17] demonstrated that the magnitude of subsidence is lower if the cage does not sink into the endplates during surgery. Taller interbody grafts are correlated with higher distractive and compressive forces in vitro.[22] In clinical practice, we observed more cases with 12mm-height cages in subsidence *versus* the control group, as was also seen by other reports on LLIF.[17,20] Other possible issues include insufficient contralateral annular release, and improper cage sizing in the lateral dimension, which may result in failure to cover the apophyseal ring.

A significant trend of increasing subsidence rates has been correlated with LLIF with longer constructions[14] and more instable pathologies.[10,11,23] Another pathology-related criterion has been studied in LLIF subsidence: poor bone quality. Similarly to the present study, Tempel et al.[18] conducted a case-control study to analyze bone mineral density (BMD) in cases that evolved with subsidence following LLIF. They found that a DEXA T score of less than -1.0 predicts subsidence, with sensitivity and specificity of 78.3 and 63.2%, respectively. Female sex and age may be potential confounders of the association between osteoporosis and cage subsidence, as the incidence of osteoporosis and osteoporotic fractures increases markedly with age and female sex.[24] Along with poorer bone quality, spinal muscular atrophy could negatively affect cage stabilization and spinal bone mineral density in the elderly postmenopausal population.[25]

Some limitations of this study must be pointed out. (1) The major limitation is inherent to the study design: a retrospective study. However, it is feasible as a preliminary investigation of a suspected risk factor, and sometimes a case-control study is the only ethical way to investigate an association. (2) The study only analyzed single-level constructions. Readers must, therefore, be cautious when extrapolating the conclusions for multi-level fusion. (3) The DEXA scan results were not available for all patients, so they could not be included in the analysis. (4) The results are based in a single-center experience.

CONCLUSION

The present study correlated cage subsidence in stand-alone LLIF procedures with the following preoperative risk factors: age, gender, spondylolisthesis and scoliosis. With a score based on those risk factors, in our sample, the probability of a particular stand-alone LLIF procedure with a score of <2 evolving without subsidence was 98%. This could be the first step towards the understanding of case selection for LLIF with no internal fixation.

The authors LP, RA and RJ declare that they have conflict of interest with the company NuVasive. The other authors report no conflicts of interest.

CONTRIBUTIONS OF THE AUTHORS: Each author contributed individually and significantly to the development of the manuscript. LM, FF, LO and JNN were the main contributors to the writing of the manuscript. LP, RA, RJ and EC underwent surgery, followed patients and gathered clinical data. LM, FF, LO and RA evaluated the data of the statistical analysis. LM and FF performed the literature search. LM, NA, LP and RA contributed to the intellectual concept of the study. All authors actively participated in the discussion of the results. All authors contributed to the intellectual concept of the study.

REFERENCES

1. Lehmen JA, Gerber EJ. MIS lateral spine surgery: a systematic literature review of complications, outcomes, and economics. Eur Spine J. 2015;24(Suppl 3):287-313.
2. Amaral R, Marchi L, Oliveira L, Coutinho T, Castro C, Coutinho E, et al. Minimally invasive lateral option for thoracic -lumbar intersomatic arthrodesis. Coluna/Columna. 2011;10(3):239-43.
3. Oliveira D de A, Fernandez JS, Falcon RS, Menezes CM. Fusion via transpsoas lateral approach: considerations and initial results. Coluna/Columna. 2014;13(3):214-218.
4. Pimenta L, Turner AWL, Dooley ZA, Parikh RD, Peterson MD. Biomechanics of lateral interbody spacers: going wider for going stiffer. ScientificWorldJournal. 2012;2012:1-6.
5. Cappuccino A, Cornwall GB, Turner AW, Fogel GR, Duong HT, Kim KD, et al. Biomechanical analysis and review of lateral lumbar fusion constructs. Spine (Phila Pa 1976). 2010;35(26 Suppl):S361-7.
6. Lowe TG, Hashim S, Wilson LA, O'Brien MF, Smith DA, Diekmann MJ, et al. A biomechanical study of regional endplate strength and cage morphology as it relates to structural interbody support. Spine (Phila Pa 1976). 2004;29(21):2389-94.
7. Malham GM, Ellis NJ, Parker RM, Blecher CM, White R, Goss B, et al. Maintenance of Segmental Lordosis and Disc Height in Standalone and Instrumented Extreme Lateral Interbody Fusion (XLIF). Clin Spine Surg. 2016 May 26. [Epub ahead of print] PubMed PMID: 24662286.
8. Nemani VM, Aichmair A, Taher F, Lebl DR, Hughes AP, Sama AA, et al. Rate of revision surgery after stand-alone lateral lumbar interbody fusion for lumbar spinal stenosis. Spine (Phila Pa 1976). 2014;39(5):E326-31.
9. Ahmadian A, Bach K, Bolinger B, Malham GM, Okonkwo DO, Kanter AS, et al. Standalone minimally invasive lateral lumbar interbody fusion: multicenter clinical outcomes. J Clin Neurosci. 2015;22(4):740-6.
10. Marchi L, Abdala N, Oliveira L, Amaral R, Coutinho E, Pimenta L. Stand-alone lateral interbody fusion for the treatment of low-grade degenerative spondylolisthesis. ScientificWorldJournal. 2012;2012:456346.
11. Castro C, Oliveira L, Amaral R, Marchi L, Pimenta L. Is the lateral transpsoas approach feasible for the treatment of adult degenerative scoliosis? Clin Orthop Relat Res. 2014;472(6):1776-83.
12. Marchi L, Abdala N, Oliveira L, Amaral R, Coutinho E, Pimenta L. Radiographic and clinical evaluation of cage subsidence after stand-alone lateral interbody fusion. J Neurosurg Spine. 2013;19(1):110-8.
13. Oliveira L, Marchi L, Coutinho E, Pimenta L. A radiographic assessment of the ability of the extreme lateral interbody fusion procedure to indirectly decompress the neural elements. Spine (Phila Pa 1976). 2010;35(26 Suppl):S331-7.
14. Le TV, Baaj AA, Dakwar E, Burkett CJ, Murray G, Smith DA, Uribe JS. Subsidence of polyetheretherketone intervertebral cages in minimally invasive lateral retroperitoneal transpsoas lumbar interbody fusion. Spine (Phila Pa 1976). 2012;37(14):1268-73.
15. Tempel ZJ, Gandhoke GS, Bolinger BD, Okonkwo DO, Kanter AS. Vertebral body fracture following stand-alone lateral lumbar interbody fusion (LLIF): report of two events out of 712 levels. Eur Spine J. 2015;24(Suppl 3):409-13.
16. Dua K, Kepler CK, Huang RC, Marchenko A. Vertebral body fracture after anterolateral instrumentation and interbody fusion in two osteoporotic patients. Spine J. 2010;10(9):e11-5.
17. Tohmeh AG, Khorsand D, Watson B, Zielinski X. Radiographical and clinical evaluation of extreme lateral interbody fusion: effects of cage size and instrumentation type with a minimum of 1-year follow-up. Spine (Phila Pa 1976). 2014;39(26):E1582-91.
18. Tempel ZJ, Gandhoke GS, Okonkwo DO, Kanter AS. Impaired bone mineral density as a predictor of graft subsidence following minimally invasive transpsoas lateral lumbar interbody fusion. Eur Spine J. 2015;24(Suppl 3):414-9.
19. Santoni BG, Alexander GE 3rd, Nayak A, Cabezas A, Marulanda GA, Murtagh R, et al. Effects on inadvertent endplate fracture following lateral cage placement on range of motion and indirect spine decompression in lumbar spine fusion constructs: A cadaveric study. Int J Spine Surg. 2013;7:e101-8.
20. Agarwal V, Bagley J, Knott K, Owens T, Brown C, Isaacs R. Correlation between Intraoperative Endplate Violation and Subsidence of Polyetheretherketone Intervertebral Cages in Extreme Lateral Interbody Fusion. In: The International Society for the Advancement of Spine Surgery, april 30 - may 2, 2014. (Paper #436).
21. Tohmeh AG. The choice of supplemental fixation in lateral interbody fusion: video lecture. Eur Spine J. 2015;24(Suppl 3):447-8.
22. Truumees E, Demetropoulos CK, Yang KH, Herkowitz HN. Effects of disc height and distractive forces on graft compression in an anterior cervical discectomy model. Spine (Phila Pa 1976). 2002;27(22):2441-5.
23. Fogel GR, Turner AW, Dooley ZA, Cornwall GB. Biomechanical stability of lateral interbody implants and supplemental fixation in a cadaveric degenerative spondylolisthesis model. Spine (Phila Pa 1976). 2014;39(19):E1138-46.
24. European Prospective Osteoporosis Study (EPOS) Group, Felsenberg D, Silman AJ, Lunt M, Armbrecht G, Ismail AA,et al. Incidence of vertebral fracture in europe: results from the European Prospective Osteoporosis Study (EPOS). J Bone Miner Res. 2002;17(4):716-24.
25. Ito M, Hayashi K, Uetani M, Yamada M, Ohki M, Nakamura T. Association between anthropometric measures and spinal bone mineral density. Invest Radiol. 1994;29(9):812-6.

PACIENTES COM METÁSTASES NA COLUNA VERTEBRAL SUBMETIDOS À DESCOMPRESSÃO NEUROLÓGICA E ESTABILIZAÇÃO

PATIENTS WITH SPINAL METASTASIS SUBMITTED TO NEUROLOGICAL DECOMPRESSION AND STABILIZATION

PACIENTES CON METÁSTASIS ESPINAL SOMETIDOS A DESCOMPRESIÓN NEUROLÓGICA Y ESTABILIZACIÓN

Jader de Andrade Neto[1], Bruno Pinto Coelho Fontes[1], Rodrigo D'Alessandro Macedo[1], Christiano Esteves Simões[1]

1. Hospital da Baleia, Belo Horizonte, MG, Brasil.

RESUMO

Objetivo: Analisar retrospectivamente os resultados cirúrgicos de um grupo de pacientes com diagnóstico de metástases óssea e mieloma múltiplo na coluna vertebral, submetidos à descompressão neurológica e artrodese com instrumentação, utilizando parafusos pediculares por via posterior isolada, para verificar se os pacientes operados apresentam melhora clínica quanto à dor e ao déficit neurológico com relação ao pré-operatório. Métodos: Trata-se de um estudo retrospectivo, transversal do tipo série de casos, no qual foram analisados os dados dos prontuários dos pacientes portadores de metástase óssea na coluna vertebral, submetidos a tratamento cirúrgico, entre janeiro de 2007 e fevereiro de 2011. Resultados: Dos 42 pacientes da amostra, de acordo com teste de Kolmogorov-Smirnov (p = 0,000), houve melhora do quadro de dor com relação ao pré-operatório, com 33 pacientes (78,6%) relatando melhora e apenas 9 deles (21,4%) mantendo as queixas álgicas iniciais. Dos 25 pacientes disponíveis para avaliação de melhora neurológica (≠Frankel E) 9 pacientes (36%) apresentaram algum tipo de melhora no pós-operatório e nenhum paciente operado apresentou piora neurológica, indicando significância estatística de acordo com teste de Kolmogorov-Smirnov (p = 0,000). Observou-se também correlação estatística (p = 0,042) entre o escore funcional de Frankel no pós-operatório e a melhora da dor, usando o teste do qui-quadrado. Conclusões: O tratamento cirúrgico para os pacientes com metástases da coluna vertebral, por meio de artrodese com instrumentação pedicular e descompressão, pode trazer benefícios clínicos significativos, principalmente no que diz respeito a melhora do quadro álgico e melhora da função neurológica.

Descritores: Coluna vertebral; Metástase neoplásica; Prognóstico; Cirurgia; Mortalidade; Compressão da medula espinhal; Fusão vertebral.

ABSTRACT

Objective: To analyze retrospectively the surgical outcomes of a group of patients with bone metastases and multiple myeloma in the spine, which underwent neurological decompression and arthrodesis using pedicle screws, by isolated posterior approach, to check whether the operated patients present clinical improvement regarding the pain and neurological deficit compared to the preoperative period. Methods: This is a retrospective, cross-sectional study of case series, that analyzed data from medical records of patients with bone metastases in the spine who underwent surgical treatment between January 2007 and February 2011. Results: Of the 42 patients in the sample, according to the Kolmogorov-Smirnov test (p=0.000) there was improvement in pain with respect to the preoperative, with 33 patients (78.6%) reporting improvement and only 9 (21.4%) maintaining the initial pain complaints. Of the 25 patients available for evaluation of neurological improvement (≠ Frankel E) 9 patients (36%) had some kind of improvement postoperatively, and no operated patient presented neurological worsening, indicating statistical significance according to the Kolmogorov-Smirnov test (p = 0.000). It was also observed statistical correlation (p=0.042) between Frankel functional score postoperatively and pain relief, using the chi-square test. Conclusions: Surgical treatment for patients with spinal metastasis through arthrodesis with pedicle instrumentation and decompression may have significant clinical benefits, especially as regards the improvement in pain symptoms and improved neurological function.

Keywords: Spine; Neoplasm metastasis; Prognosis; Surgery; Mortality; Spinal cord compression; Spinal fusion.

RESUMEN

Objetivo: Evaluar retrospectivamente los resultados quirúrgicos de pacientes con metástasis ósea y mieloma múltiple en la columna vertebral, sometidos a descompresión neurológica y artrodesis con instrumentación con tornillos pediculares solamente por acceso posterior, para verificar si los pacientes muestran mejoría clínica con respecto al dolor y el déficit neurológico en relación con el período preoperatorio. Métodos: Se trata de un estudio transversal, retrospectivo, de serie de casos en el que se analizaron los datos de las historias clínicas de los pacientes con metástasis ósea en la columna vertebral, sometidos a cirugía entre enero de 2007 y febrero de 2011. Resultados: De los 42 pacientes de la muestra, de acuerdo con la prueba de Kolmogorov-Smirnov (p = 0,000), hubo una mejoría en el dolor con respecto al preoperatorio, con 33 pacientes (78,6%) reportando mejoría y sólo 9 de ellos (21,4%) manteniendo las quejas iniciales de dolor. De los 25 pacientes disponibles para evaluación de mejoría neurológica (≠ Frankel E) 9 pacientes (36%) tuvieron algún tipo de mejora en el postoperatorio y ningún paciente operado presentó empeoramiento neurológico, lo que indica la significación estadística de acuerdo con la prueba de Kolmogorov-Smirnov (p = 0,000). También se observó correlación estadística (p = 0,042) entre la puntuación funcional de Frankel después de la operación y el alivio del dolor, mediante la prueba de chi-cuadrado. Conclusiones: El tratamiento quirúrgico de los pacientes con metástasis en la columna vertebral por medio de artrodesis con instrumentación pedicular y descompresión puede tener beneficios clínicos significativos, sobre todo en lo que se refiere la mejora de los síntomas de dolor y mejora de la función neurológica.

Descriptores: Columna vertebral; Metástasis de la neoplasia; Pronóstico; Cirugía; Mortalidad; Compresión de la médula espinal; Fusión vertebral.

Trabalho desenvolvido no Hospital da Baleia, Belo Horizonte, MG, Brasil.
Correspondencia: Rua Rio de Janeiro, 1320 apto 1503, Lourdes, Belo Horizonte, MG, Brasil. 30160042. andrade_neto@yahoo.com.br

Recebido em 30/06/2015, aceito em 15/03/2016.

http://dx.doi.org/10.1590/S1808-185120161503147903

INTRODUÇÃO

Os tumores metastáticos são as lesões malignas mais comuns encontradas no osso, presentes 40 vezes mais frequentemente do que todos os outros tumores ósseos malignos primários combinados.[1] Os principais sítios primários incluem mama, pulmão, próstata, rim, sistema gastrintestinal e tireóide. O mieloma múltiplo é uma discrasia plasmocitária cujas lesões ósseas são comuns em locais de medula óssea funcionante, tais como os corpos vertebrais. É a lesão neoplásica maligna mais comum do esqueleto.[1] Avanços recentes em quimioterapia, radioterapia e outras terapias oncológicas resultaram em uma melhora significativa na sobrevida de muitos pacientes que apresentam essas lesões. Com a sobrevida melhorada, metástases espinhais previamente silenciosas estão se tornando clinicamente aparentes e prejudicando significativamente a qualidade de vida desses pacientes. A doença metastática compromete a coluna em 50% a 85% dos pacientes, mais frequentemente afetando os corpos vertebrais da coluna lombar, seguindo-se as regiões torácica, cervical e sacral.[1] Aproximadamente 10% dos pacientes com câncer são diagnosticados com metástase vertebral sintomática durante o curso da doença e até 50% desses pacientes necessitam de tratamento de metástases da coluna vertebral devido a déficits neurológicos ou dor.[2] Estima-se, através de estudos realizados em cadáveres, que a frequência de lesão vertebral em pacientes que morrem devido a neoplasia maligna varia de 30 a 90%.[3]

Atualmente, existem várias formas de se abordar as metástases espinhais, considerando o grau de acometimento vertebral, a presença de déficit neurológico, a imunocompetência e as condições clínicas do paciente, número de metástases em outros órgãos, número de metástases no esqueleto apendicular e o tipo de tumor primário. Existem vários estudos que tentam delinear, através de escores prognósticos, qual o melhor tipo de abordagem terapêutica, incluindo excisão ampla da lesão, excisão marginal ou intralesional, cirurgia paliativa e tratamento não cirúrgico.[4]

Os principais objetivos do tratamento cirúrgico são o controle da dor, a manutenção da estabilidade da coluna e a preservação da função neurológica. Portanto, a cirurgia é reservada para pacientes com comprometimento neurológico, tumores radiorresistentes, instabilidade vertebral e dor mecânica intratável.[1,2]

O objetivo deste estudo é analisar, retrospectivamente, os resultados cirúrgicos de um grupo de pacientes com diagnóstico de metástases ósseas e mieloma múltiplo na coluna vertebral, submetidos, por acesso cirúrgico posterior isolado, à descompressão medular associada a artrodese com instrumentação por parafusos pediculares. Trata-se de um procedimento cirúrgico de complexidade intermediária, que permite reabilitação rápida, esperando-se baixa taxa de complicações, principalmente complicações graves, a curto prazo, mas com risco de recidiva e complicações locais a longo prazo. Será avaliado se os pacientes operados melhoram a dor e as alterações neurológicas em relação ao pré-operatório e serão avaliadas também as complicações cirúrgicas a curto e a longo prazo e o tempo de sobrevida.

MATERIAL E MÉTODO

Foram avaliados, retrospectivamente, todos os 42 pacientes portadores de metásteses ósseas e mieloma múltiplo na coluna vertebral submetidos a tratamento cirúrgico no período de janeiro de 2007 a fevereiro de 2011. O trabalho foi aprovado pelo Comitê de Ética em Pesquisa da instituição.

As variáveis avaliadas no estudo serão: Sexo, Idade, Tipo de tumor primário, Escore de habilidade de Frankel pré e pós-operatório, Complicações cirúrgicas a curto e a longo prazo (presentes ou não e a descrição do tipo), Avaliação da dor no pós-operatório (melhora ou não melhora), Tempo de sobrevida, Satisfação com o procedimento.

Foi feita avaliação dos prontuários, avaliação em consulta ambulatorial de rotina e contato por telefone com os pacientes vivos para responder às duas seguintes interrogações: "você ficou satisfeito com o procedimento cirúrgico realizado?" e se " faria novamente a mesma cirurgia para tratar o mesmo problema?".

Os pacientes foram submetidos à artrodese vertebral, por via posterior, com instrumentação pedicular de um a dois níveis acima e abaixo das vértebras acometidas, associado a laminectomia descompressiva localizada com pouca ou nenhuma abordagem da lesão do corpo vertebral, sendo realizadas, quando necessárias, ressecções parciais por abordagem póstero-lateral de lesões que apresentam efeito de massa significativo. Todos os pacientes portadores de tumores radiossensíveis foram submetidos à radioterapia local adjuvante após 20 a 30 dias pós-operatórios.

Para análise das variáveis coletadas e realização dos testes estatísticos, foi utilizado o nível de significância de 5% e intervalo de confiança de 95%. O software utilizado foi o SPSS, versão 17.0.

Foram utilizados métodos descritivos de frequência e médias para avaliação dos dados demográficos e epidemiológicos.

O teste de Kolmogorov-Smirnov foi utilizado para testar a hipótese nula de que não houve melhora de dor e no escore de habilidade funcional de Frankel no pós-operatório.

Foi utilizado o teste de Qui-quadrado para análise da correlação entre as variáveis: melhora da dor e o escore de habilidade funcional de Frankel; complicações cirúrgicas a curto prazo e a longo prazo e o tipo de tumor; e entre taxa de complicações e nível de satisfação com o procedimento.

O teste exato de Fisher será usado para avaliar a relação entre a escala de Frankel no pós-operatório com complicações pós-cirúrgicas.

O teste de ANOVA avaliará a correlação entre as variáveis tempo de sobrevida e tipo de tumor primário.

RESULTADOS

Dos pacientes analisados, 17 deles (40,5%) eram do sexo masculino e 25 (59,5%) do sexo feminino. Com relação à idade no momento da cirurgia, mais da metade dos pacientes tinham entre 31 e 60 anos, 54,8%. Pacientes acima de 61 anos eram um total de 17 (40,5%). Abaixo dos 30 anos, somente 4,8% da amostra (2 pacientes). O paciente mais novo no momento da cirurgia tinha 11 anos e o mais velho 81, sendo a idade média de 55,33 anos; excluindo o fator *outlier* (paciente com 11 anos de idade), a média de idade é de 56,4 anos. (Tabela 1) Os tumores primários mais frequentes entre os pacientes estudados foram o de mama, ocorrendo em 12 deles (28,6%), o de próstata em sete (16,7%) e o mieloma múltiplo em 6 (14,3%). Dentre os 42 pacientes, quatro (9,5%) não tinham diagnóstico prévio à sua apresentação

O escore de habilidade funcional de Frankel no pré-operatório mais frequente foi o escore E, acontecendo em 17 dos pacientes (40,5%), mas a maior parte dos pacientes submetidos ao tratamento cirúrgico apresentava algum tipo de alteração (59,5%). Nenhum dos pacientes apresentava Frankel A.

Para análise de melhora da escala funcional de Frankel foram excluídos os paciente que apresentavam Frankel E no pré-operatório, uma vez que esses pacientes se encontravam sem déficits motor ou sensitivo, não sendo objetivo da cirurgia nesses casos a melhora do quadro neurológico, mas a melhora da dor e a estabilização da coluna. Dessa forma, ficaram disponíveis 25 pacientes para avaliação de melhora neurológica. Desses pacientes, 36% (9 pacientes) apresentaram algum tipo de melhora no pós-operatório. Nenhum paciente operado apresentou piora neurológica. De acordo com teste de Kolmogorov-Smirnov, deve-se rejeitar a hipótese nula de que não há melhora no escore de habilidade funcional, ou seja, pode-se considerar que houve algum tipo de melhora (p=0,000).

Dos 42 pacientes da amostra analisados, de acordo com teste de Kolmogorov-Smirnov, houve melhora do quadro de dor em relação ao pré-operatório (p=0,000), com 33 pacientes (78,6%) relatando melhora e apenas nove deles (21,4%) mantendo as queixas álgicas iniciais.

Observou-se correlação com significância estatística (p=0,042) entre o escore funcional de Frankel no pós-operatório e a melhora da dor, usando o teste do Qui-quadrado. Pode-se notar na Tabela que os piores resultados em relação a dor ocorrem nos pacientes que não melhoraram o quadro neurológico.

Tabela 1. Descrição dos pacientes.

Sexo	Idade_cirurgia	Tumor_primario	Frankel_pre	Frankel_pos
Feminino	42	Mama	B	D
Feminino	40	Esôfago	D	E
Feminino	68	Mama	E	E
Feminino	42	Colo Uterino	C	C
Masculino	73	Próstata	C	C
Feminino	52	Mama	C	C
Masculino	37	Gástrico	E	E
Masculino	81	Próstata	C	C
Masculino	71	Mieloma Múltiplo	C	C
Masculino	75	Desconhecido	C	C
Masculino	73	Próstata	E	E
Feminino	41	Mama	D	D
Feminino	66	Desconhecido	E	E
Feminino	53	Mama	E	E
Masculino	58	Desconhecido	E	E
Feminino	69	Mieloma Múltiplo	E	E
Masculino	74	Próstata	B	C
Feminino	42	Mieloma Múltiplo	E	E
Masculino	11	Rins	C	E
Feminino	40	Mieloma Múltiplo	C	C
Feminino	51	Desconhecido	E	E
Masculino	52	Rins	E	E
Masculino	72	Próstata	C	C
Feminino	68	Mama	E	E
Feminino	59	Mama	D	D
Feminino	48	Mama	E	E
Feminino	67	Mama	C	C
Feminino	52	Mama	E	E
Masculino	61	Pulmão	E	E
Feminino	45	Pulmão	B	C
Masculino	74	Próstata	C	D
Feminino	44	Útero	C	B
Feminino	60	Mieloma Múltiplo	D	D
Masculino	25	Histiocitoma	E	E
Masculino	64	Laringe	D	D
Feminino	65	Útero	D	D
Feminino	43	Mama	C	D
Feminino	58	Mieloma Múltiplo	B	B
Masculino	45	Condrossarcoma	D	E
Feminino	51	Colo Uterino	E	E
Masculino	69	Próstata	B	B
Feminino	43	Mama	E	E

As complicações cirúrgicas foram divididas entre curto e longo prazo, sendo observado que 11 pacientes apresentaram alguma complicação cirúrgica a curto prazo (26,2%). (Figura 1) Nestes pacientes que apresentaram alguma complicação cirúrgica a curto prazo, aconteceram 17 complicações, dado que alguns apresentaram mais de uma complicação. A complicação mais frequente foi a infecção profunda, ocorrendo cinco vezes (29,4% das complicações em 11,9% dos pacientes). Outra complicação que também ocorreu foi o sangramento peri-operatório (pacientes que necessitaram de hemotransfusão para estabilização hemodinâmica no per e pós-operatório imediato), ocorrendo quatro vezes (23,5% das complicações em 9,5% dos pacientes) e infecção superficial três vezes (17,6% das complicações em 7,1% dos pacientes). Um dos pacientes que apresentaram sangramento (2,3% da amostra) apresentou óbito no pós-operatório precoce por consequência de choque sustentado. Não houve correlação entre a taxa de complicações e o tipo de tumor primário nem a curto prazo (p=0,126) nem a longo prazo (p=0,958).

Em relação às complicações cirúrgicas a longo prazo, dos 42 pacientes, oito tiveram alguma complicação (19,0%). (Figura 2) A mais frequente entre os oito pacientes acometidos foi a dor residual, ocorrendo em 5 deles, em seguida a infecção profunda, que aconteceu quatro vezes e a soltura do material de osteossíntese, três vezes. (Tabela 2) Ocorreu mais de uma complicação por paciente. De acordo com o teste exato de Fisher, não existe relação entre a escala funcional de Frankel no pós-operatório com complicações pós-cirúrgicas (p=1,000).

Metade dos pacientes foi a óbito e metade ainda permanece viva até a data de corte, 31/07/2012. Dos 21 pacientes que foram a óbito, seis tiveram tempo de sobrevida de até seis meses (28,6%), apenas um paciente teve tempo de sobrevida de seis a 12 meses (4,8%) e 14 pacientes (66,7%) tiveram sobrevida maior que 12 meses. (Tabela 3) O paciente que sobreviveu menos tempo foi por dois dias, enquanto que o maior tempo de sobrevida foi

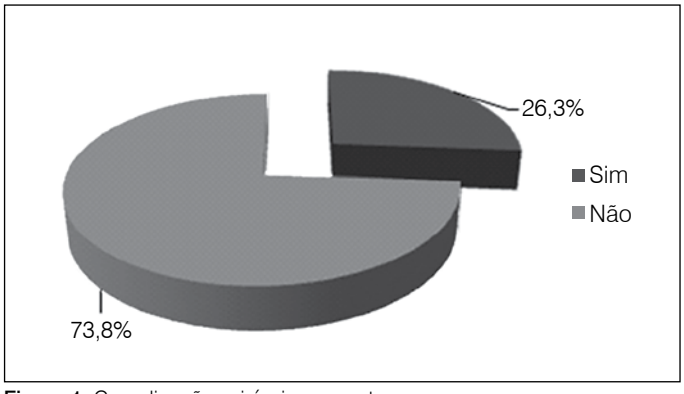

Figura 1. Complicações cirúrgicas a curto prazo.

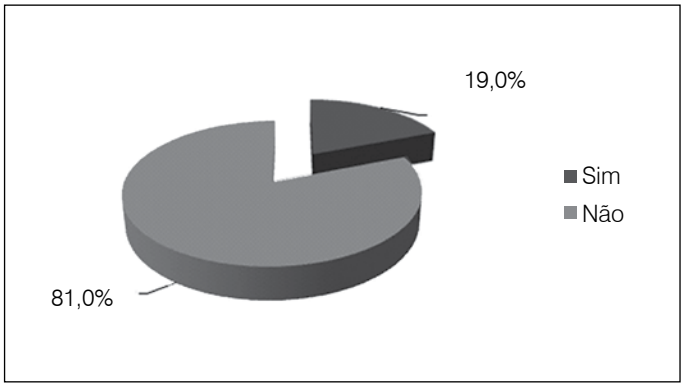

Figura 2. Complicação cirúrgica a longo prazo.

de 48 meses. A média de sobrevida dos falecidos foi de 20,76 meses. Dos pacientes que se encontravam vivos até 31/07/2012, o tempo médio de segmento foi de 35,86 meses. De acordo com o resultado do teste de ANOVA, as variáveis tempo de sobrevida e o tipo de tumor primário são independentes (p=0,954).

O questionário de satisfação com o procedimento cirúrgico foi respondido por 21 pacientes (pacientes vivos), sendo que 19 (90,5%) estão satisfeitos e fariam o procedimento cirúrgico novamente. Não houve correlação entre a ocorrência de complicações e o grau de satisfação com o procedimento, analisado através do teste de Qui-quadrado.

DISCUSSÃO

A escolha do tratamento para pacientes com metástases espinhais geralmente é um desafio para o cirurgião de coluna, uma vez que existem vários fatores que devem ser levados em consideração antes de se pensar numa abordagem cirúrgica, tais como expectativa de vida, os riscos inerentes ao procedimento cirúrgico, possibilidade ou não de alguma melhora funcional, grau de malignidade do tumor primário. Estudos publicados tem mostrado essa dificuldade em se padronizar o tratamento desses pacientes, sendo criados vários escores que visam nortear a decisão clínica do melhor método de tratamento, sendo eles cirúrgicos, radioterapêutico ou mesmo conservador, mas ainda assim permanece a controvérsia sobre qual modalidade de tratamento é a mais adequada para esses pacientes.[2-4]

O objetivo primário deste estudo foi analisar os resultados cirúrgicos dos pacientes com metástase espinhal, com ênfase na melhora da dor e quadro neurológico, utilizando para o tratamento uma técnica de complexidade reduzida em comparação às grandes ressecções tumorais. Vários estudos tem demonstrado melhora da qualidade de vida após tratamento cirúrgico dos pacientes com metástases espinhais, com mais de 80% dos pacientes satisfeitos ou muito satisfeitos.[5,6] Neste trabalho foi observado melhora da dor em 78,6% entre todos os pacientes em estudo e entre aqueles ainda vivos verificou-se que 90,5% estavam satisfeitos com a decisão de operar e fariam o procedimento novamente para tratar do mesmo problema, mostrando concordância com a literatura.

Foi observado que a maioria dos pacientes com lesão metastática para coluna, de acordo com a escala funcional de Frankel, se apresentavam como Frankel E (40,5%). Excluindo-se esses pacientes, houve uma melhora funcional em nove pacientes (36%) dos 25 pacientes com déficit neurológico, mostrando que os pacientes submetidos a cirurgia de descompressão e estabilização cirúrgica apresentam uma melhora significativa em relação à escala funcional de Frankel. Neste trabalho não foi observado piora neurológica em nenhum paciente e observou-se alguma melhora em torno de um terço deles, mostrando concordância com a literatura.[2,4,5,7] Um dado interessante observado no estudo foi a correlação da melhora da dor com a melhora do quadro neurológico, com melhora da dor em todos os pacientes que apresentaram melhora neurológica e falta de melhora do quadro álgico apenas nos pacientes que mantiveram a lesão neurológica inalterada.

Os tumores primários com metástases para coluna mais prevalentes são mama, pulmão, rins, próstata, tireoide, melanoma, mieloma múltiplo, linfoma e câncer colo-retal.[1,5-7] O tipo de tumor primário, de acordo com vários autores, tem grande relevância na escolha do tratamento e sobrevida do paciente.[3-5] Geralmente, os tumores mais agressivos como os de pulmão, fígado, colorretal, pâncreas, apresentam uma menor sobrevida; já os tumores de crescimento mais lentos como mama, próstata, tireoide, tumor carcinoide, mieloma múltiplo tem uma sobrevida maior.[6-11] Os tumores primários mais prevalentes deste estudo são os de mama, próstata e mieloma múltiplo, totalizando 59,6%. Não foi observado significância estatística (p=0,954) entre o tipo de tumor primário e a sobrevida do paciente. Acreditamos que essa falta de correlação se deve a amostra reduzida e a um número maior de pacientes com tumores de crescimento lento.

A taxa de complicação cirúrgica, de acordo com a literatura, é de 20 a 30%, devendo ser considerada na escolha do tratamento.[11-14] As taxas de complicações mais altas e mais graves se aplicam principalmente nas cirurgias de maior porte, que incluem vertebrectomias ou grandes ressecções, sendo que esses procedimentos estão associados ao aumento da morbidade quando comparados a procedimentos mais simples.[4-7,11,12,14] Em nosso estudo observou-se uma taxa de complicação cirúrgica a curto prazo de 26,2%, sendo a maior parte delas, complicações de menor gravidade, observando-se apenas um óbito precoce. A complicação mais frequente da série foi infecção da ferida operatória em 47% dos casos complicados, o que concorda com o observado na literatura.[5,7,15]

O estudo em questão propõe um tratamento de complexidade intermediária, sendo aplicado uniformemente a todos os pacientes, independente do tipo tumoral, com grande taxa de satisfação (90,5%), boa melhora da dor (78,6%) e alguma recuperação neurológica em torno de um terço dos pacientes. Esse fato leva a questionamentos quanto à necessidade de realizar procedimentos mais complexos, uma vez que a redução do tempo de reabilitação pós-operatória é fundamental para pacientes com sobrevida limitada.

Hosono et al.[6] revisaram, retrospectivamente, uma grande série de pacientes com mestástases espinhais e concluiram que "um grande estudo prospectivo com pacientes consecutivos é essencial para rastreamento dos possíveis fatores prognósticos dos pacientes com metástases espinhais". Esse tipo de estudo pode ajudar na tomada de decisão em relação ao porte da cirurgia proposta, de forma mais adequada.

Tabela 2. Complicações cirúrgicas a longo prazo.

	Frequência	%
Dor	5	35,7%
Infecção profunda	4	28,6%
Soltura de síntese	3	21,4%
Fratura T6 e L1	1	7,1%
Fratura patrógica acima 1s artrodese	1	7,1%
Total	14	100,0%

Tabela 3. Taxa de sobrevida.

	Frequência	%
Até 6 meses	6	28,6
De 6 a 12 meses	1	4,8
Acima de 12 meses	14	66,7
Total	21	100,0

CONCLUSÃO

Concluímos com este trabalho que o tratamento cirúrgico para os paciente com metástases espinhais, através de artrodese com instrumentação pedicular e descompressão, pode trazer benefícios clínicos significativos, principalmente no que diz respeito à melhora do quadro álgico e do quadro neurológico.

Todos os autores declaram não haver nenhum potencial conflito de interesses referente a este artigo.

CONTRIBUIÇÕES DOS AUTORES: Cada autor contribuiu individual e significativamente para o desenvolvimento do manuscrito. JAN e BPCF foram os principais contribuintes na redação, realizaram a pesquisa bibliográfica, a revisão do manuscrito e contribuíram com o conceito intelectual do estudo. JAN,BPCF, RDAM e CES realizaram as cirurgias, acompanharam os pacientes, reuniram dados clínicos e avaliaram os dados da análise estatística.

REFERÊNCIAS

1. Canale S. Terry. Cirurgia ortopédica de campbell. 10th ed. Barueri, SP: Manole; 2007.
2. Yang SB, Cho W, Chang UK. Analysis of Prognostic factors relating to posoperative survival in spinal metastases. J Korean Neurosurg Soc. 2012;51(3):127-34.
3. Steinmetz MP, Mekhail A, Benzel EC. Management of metastatic tumors of the spine: strategies and operative indications. Neurosurg Focus. 2001;11(6): e 2.
4. Tomita K, Kawahara N, Kobayashi T, Yoshida A, Murakami H, Akamaru T. Surgical strategy for spinal metastases. Spine (Phila Pa 1976). 2001;26(3):298-306.
5. Weigel B, Maghsudi M, Neumann C, Kretschmer R, Müller FJ, Nerlich M. Surgical management of symptomatic spinal metastases. Postoperative outcome and quality of life. Spine (Phila Pa 1976). 1999;24(21):2240-6.
6. Hosono N, Ueda T, Tamura D, Aoki Y, Yoshikawa H. Prognostic relevance of clinical symptoms in patients with spinal metastases. Clin Orthop Relat Res. 2005;(436):196-201.
7. Tokuhashi Y, Matsuzaki H, Oda H, Oshima M, Ryu J. A revised scoring system for preoperative evaluation of metastatic spine tumor prognosis. Spine (Phila Pa 1976). 2005;30(19):2186-91.
8. Wise JJ, Fischgrund JS, Herkowitz HN, Montgomery D, Kurz LT. Complication, survival rates, and risk factors of surgery for metastatic disease of the spine. Spine (Phila Pa 1976). 1999;24(18):1943-51.
9. Sciubba DM, Petteys RJ, Dekutoski MB, Fisher CG, Fehlings MG, Ondra SL, et al. Diagnosis and management of metastatic spine disease. J Neurosurg Spine. 2010;13(1):94-108.
10. Shimizu K, Shikata J, Iida H, Iwasaki R, Yoshikawa J, Yamamuro T. Posterior decompression and stabilization for multiple metastatic tumors of the spine. Spine (Phila Pa 1976). 1992;17(11):1400-4.
11. Delfino HAL, Rodriguez AE, Vianna LL. Tratamento cirúrgico dos tumores da coluna vertebral. Rev Bras Ortop. 1996;31(2):111-8
12. Ibrahim A, Crockard A, Antonietti P, Boriani S, Bünger C, Gasbarrini A, et al. Does spinal surgery improve the quality of life for those with extradural (spinal) osseous metastases? An international multicenter prospective observational study of 223 patients. Invited submission from the Joint Section Meeting on Disorders of the Spine and Peripheral Nerves, March 2007. J Neurosurg Spine. 2008;8(3):271-8.
13. Sundaresan N, Rothman A, Manhart K, Kelliher K. Surgery for solitary metastases of the spine: rationale and results of treatment. Spine (Phila Pa 1976). 2002;27(16):1802-6.
14. Jansson KA, Bauer HC. Survival, complications and outcome in 282 patients operated for neurological deficit due to thoracic or lumbar spinal metastases. Eur Spine J. 2006;15(2):196-202. E
15. Tanaka M, Nakahara S, Ito Y, Kunisada T, Misawa H, Koshimune K, Ozaki T. Surgical treatment of metastatic vertebral tumors. Acta Med Okayama. 2009;63(3):145-50.

TRUNK MOBILITY AFTER MINIMALLY INVASIVE ONE-LEVEL LUMBAR INSTRUMENTATION

MOBILIDADE DO TRONCO APÓS INSTRUMENTAÇÃO LOMBAR MINIMAMENTE INVASIVA EM UM ÚNICO NÍVEL

MOVILIDAD DEL TRONCO DESPUÉS DE LA INSTRUMENTACIÓN LUMBAR MÍNIMAMENTE INVASIVA EN UN ÚNICO NIVEL

Marcelo Simoni Simões[1], Ernani Vianna de Abreu[1], Marcia Balle Kaiper[1], Alessandro Machado da Silva[2], Thiane Alexandrino[1]

1. Hospital Mãe de Deus, Porto Alegre, RS, Brazil
2. Ernesto Dornelles Hospital, Porto Alegre, RS, Brazil

ABSTRACT

Objective: To evaluate the impact of a minimally invasive lumbar one-level fixation on trunk mobility and quality of life compared with the preoperative condition in 26 consecutive patients. Methods: The following data were collected preoperatively and postoperatively for the statistical analysis: maximal trunk extension and flexion angles, Visual Analog Scale of pain and Oswestry Disability Index scores. Results: There was improvement in all variables. Statistical significance was observed in trunk extension, pain, and Oswestry Disability Index. Although mobility in trunk flexion was higher in average values after surgery, this difference was not statistically demonstrated. Conclusion: Minimally invasive one-level lumbar fixation does not cause reduction of trunk flexibility in comparison to the mobility before surgery.

Keywords: Surgical procedures, minimally invasive/methods; Low back pain; Treatment outcome; Range of motion, articular; Spinal fusion.

RESUMO

Objetivo: Avaliar o impacto da fixação minimamente invasiva de um único nível lombar sobre a mobilidade do tronco e a qualidade de vida em comparação com o estado pré-operatório em 26 pacientes consecutivos. Métodos: Foram coletados os seguintes dados pré e pós-operatórios para a análise estatística: ângulos de flexão e extensão máxima do tronco, escore da Escala Visual Analógica para dor e do Índice de Incapacidade de Oswestry. Resultado: Houve melhora em todas as variáveis. Foi observada significância estatística para extensão do tronco, dor e Índice de Incapacidade de Oswestry. Apesar da mobilidade em flexão do tronco ter sido maior em valores médios no pós-operatório, essa diferença não foi estatisticamente demonstrada. Conclusão: A fixação lombar minimamente invasiva de um único nível lombar não causa redução na flexibilidade do tronco em comparação com a mobilidade antes da cirurgia.

Descritores: Procedimentos cirúrgicos minimamente invasivos/métodos; Dor lombar; Resultado do tratamento; Amplitude de movimento articular; Fusão vertebral.

RESUMEN

Objetivo: Evaluar el impacto de la fijación mínimamente invasiva en uno solo nivel lumbar en la movilidad del tronco y la calidad de vida en comparación con el estado preoperatorio en 26 pacientes consecutivos. Métodos: Se colectaron los siguientes datos pre y postoperatorios para el análisis estadístico: ángulos máximos de la flexión y extensión del tronco, la puntuación en la Escala Visual Analógica para el dolor e Índice de Discapacidad de Oswestry. Resultados: Hubo una mejora en todas las variables. Se observó significación estadística para la extensión del tronco, el dolor y el Índice de Discapacidad de Oswestry. A pesar de la movilidad en la flexión del tronco haber sido mayor en los valores medios en el postoperatorio, esta diferencia no fue demostrada estadísticamente. Conclusiones: La fijación lumbar mínimamente invasiva de un solo nivel lumbar no causa reducción en la flexibilidad del tronco en comparación con la movilidad antes de la cirugía.

Descriptores: Procedimientos quirúrgicos mínimamente invasivos/métodos; Dolor de la región lumbar; Resultado del tratamiento; Rango del movimiento articular; Fusión vertebral.

INTRODUCTION

A frequent question for the spine surgeon when indicating a lumbar fusion is the amount of movement restriction that will be imposed by the fixation, and how much this will impact on the patient's quality of life. Although most of the doctors' attention is focused on neurological status and pain control, the patient's concerns include the degree of limitation that the treatment could cause. There are several papers on spine mobility after fixation, the effects on adjacent levels, lesion of the back muscles, and the impacts on quality of life. In vitro and virtual experiments can measure the impact of some isolated factors on spine mobility, but this information does not necessarily reflect the clinical significance and the impact on activities of daily living. Although the biomechanical manifestation of disc degeneration is segmental hypermobility with widening of the neutral zone,[1,2] the clinical complaint is usually limitation of movement, with consequent pain or neuromuscular stabilization mechanisms. In this context, a study was conducted to evaluate trunk mobility before and after one-segment minimally

Study carried out by Centro de Cirurgia da Coluna at Mãe de Deus Hospital and Ernesto Dornelles Hospital, Porto Alegre, RS, Brazil
Correspondence: Alessandro Machado da Silva Rua Costa, 30, sala 603. Porto Alegre, RS, Brazil. 90110-270. alessandroneurocirurgia@gmail.com

http://dx.doi.org/10.1590/S1808-185120161503147350 Recebido em 18/08/2015, aceito em 06/03/2016.

invasive lumbar fixation, and its relationship with pain and functional performance, using physical evaluation instruments and validated clinical outcome scales.

METHODS

A prospective longitudinal observational study was conducted on a series of 26 consecutive patients who underwent one-segment minimally invasive lumbar spine fixation.

The sample was composed of patients who sought the services of a private practice specialized in spinal surgery, between February 2011 and January 2013. The surgical technique in all cases was Transforaminal Lumbar Interbody Fusion (TLIF) associated with bilateral pedicle screw fixation, through a minimally invasive transmuscular approach, as described in a previous paper.[3,4] Treatment was indicated and conducted by the two main authors. Inclusion criteria were degenerative disease in a single lumbosacral segment, associated with low back pain, with or without associated radicular symptoms, not responsive to at least tree months of conservative treatment, and availability of the patient to attend the follow-up visits. Subjects with a history of previous spine surgery, any major anatomical anomaly, hip problems, or other pathology that could interfere with the data collection were excluded from the study. There were no comparisons between different interventions or groups. The ethical principles highlighted by the Helsinki declaration were strictly observed, and all the participants were asked to sign an informed consent form.

Patients were evaluated for pain, disability and trunk mobility, preoperatively and 4 months after surgery. In the interval between surgery and reevaluation, patients were referred for physical therapy with back strengthening and muscle stretching of the lower limbs, avoiding trunk mobility exercises. The physical therapy was not standardized, and was performed in different clinics, according to availability and the preferences of the individual patients. Pain evaluation was performed with the Visual Analog Scale (VAS), and the degree of disability was determined using the Oswestry Disability Index Questionnaire (ODI) – validated version in Portuguese. Trunk mobility in flexion and extension was measured in degrees, with a Sanny™ flexiometer (*American Medical do Brasil Ltda. São Bernardo do Campo, São Paulo/Brazil)*. The measurements were taken according to the technique described by the manufacturer, by only one physical therapist not involved with the patient's care.

The data were analyzed using the software IBM SPSS Statistics 21.0™. The preoperative and postoperative mean values of VAS, ODI and trunk flexibility were compared by the Student's *t* test. The null hypothesis is that trunk mobility is the same before and after surgery, and the alternative hypothesis is that they are different. A confidence interval of 95% was adopted.

RESULTS

A total of 26 patients were evaluated: 20 (77%) males and 6 (23%) females. The mean age was 41.6 years (range 18 to 58 years). The fused segment was L4-L5 in 13 patients (50%) and L5-S1 in the other 13 (50%). The mean time interval between the initial evaluation and surgery was 18 days (minimum of 0 and maximum of 84 days). The mean interval between surgery and postoperative evaluation was 123 days (minimum of 71 and maximum of 223 days). The mean values for pre- and postoperative VAS were 4.2 and 1.3, respectively. The mean values for ODI were 43.5 on pre and 26.1 in the postoperative evaluations. The differences were statistically significant ($p<0.05$). The mean value for trunk extension before surgery was 20.1 degrees, increasing to 23.8 degrees after surgery. Although small, the difference of 3.7 degrees was statistically significant ($p=0.01$). The mean value for trunk flexion before surgery was 52.5 degrees, increasing to 58.6 degrees after surgery. The difference of 6.1 degrees was not statistically significant ($p=0.138$). The data are summarized in Table 1.

Table 1. Collected data before and after single level lumbar spinal arthrodesis.

	Before	After	Mean Difference	Confidence Interval ($p<0.05$)
	Mean (Std. Deviation)	Mean (Std. Deviation)		
VAS	4.173 (2.7493)	1.342 (2.1358)	- 2.8308	0.00018
ODI	43.462 (14.8761)	26.154 (16.198)	-17.3077	0.00036
Trunk extension	20.115° (9.4205)	23.808° (8.6349)	+ 3.6923°	0.00997
Trunk Flexion	52.5° (16.931)	58.654° (18.631)	+ 6.1538°	0.13757

DISCUSSION

Questions about the consequences of spine fixation have been present since the popularization of the technique in recent decades. The impact of loss of a mobile segment on the patient's functional capabilities, and the biomechanical repercussions on the adjacent spinal segments is a field of extensive discussion, and alternative techniques to avoid fusion have been proposed, aimed at reducing the damage imposed by this surgery. In cases of hip and knee surgery, there is no doubt as to importance of retaining or restoring the mobility of the joint, and no question as to the huge progress represented by the advent of reliable arthroplasty techniques. It is tempting to apply the same principles to the spine; however, the behavior of the functional spinal unit is fundamentally different from that of the other joints, and the question of functional impairment due to the loss of a single mobile segment has not yet been scientifically resolved.[5] Moreover, in cases of low back pain, the association between loss of trunk mobility and quality of life do not seem to hold true. The patient's degree of disability seems to be more closely related to pain and neurological deficit than to trunk mobility.[6] The results show that with good indication criteria and appropriate surgical techniques, one-level minimally invasive lumbar fixation can bring statistically significant benefits in terms of reducing the pain and disability, within a few months after surgery, as evaluated by VAS and ODI. Concerning trunk mobility, fixation of a single segment increased the global range of movement in flexion and extension, with a statistically significant value for extension. Segmental instability, loss of disc height, facet overload, ligament folding, foramina stenosis and other painful degenerative conditions can impose a greater limitation on mobility than that resulting from fusion of a segment, such that fixation of the diseased segment can enable better performance of the other segments. Obviously, the preoperative limitation of mobility has some subjective components, as the patient learns to avoid movements that can cause pain. When the painful condition is resolved, the movement limitation is more objective, related mainly to the mechanical restriction of the fixation. In this context, the minimally invasive approach is very important because it causes less muscular damage and preserves more motor and proprioceptive neuromuscular units.

Trunk flexibility was measured with the pelvis fixed by the physical therapist and a single fleximeter placed over L1. The use of 2 fleximeters, one placed over L1 and one over the sacrum, can better isolate the pelvis and give a more precise indication of trunk mobility. The option for the single fleximeter technique was based on papers demonstrating that mobility restriction in cases of low back pain can be related to functional restriction of hip movement, therefore a the single fleximeter technique can better estimate the overall trunk flexibility in patients' routine activities

Another issue in the methodology is the inclusion of two different segments in the sample, L4-L5 and L5-S1, each of which makes different contributions to the range of motion. For extension movements of the spine, L5S1 fusion limits movement more than L4L5. On the other hand, fusion of L4L5 involves lesser mobility in spinal flexion.[7,8] Although the gain in exten

sion represented a very small portion of the overall mobility, it was statistically significant. The mean post-operative gain in flexion had a higher value, but was not statistically significant, probably due to the effect of sample size. Nevertheless, even though the gain in flexion was not statistically significant, it was possible to demonstrate that minimally invasive fixation of L4-5 or L5-S1 does not cause loss of mobility, compared with the preoperative state, and can bring significant benefits in terms of pain and functionality.

CONCLUSION

Based on the results, it can be concluded that one-level minimally invasive lumbar fixation does not cause a reduction of trunk flexibility, compared to the flexibility measured in the preoperative state.

All the authors declare that there are no potential conflicts of interest regarding this article.

CONTRIBUTIONS OF THE AUTHORS: Each author made significant individual contributions to the development of the manuscript. MSS and AMS were the main contributors in the writing of the manuscript. MSS and EVA performed the surgeries. MBK and TA did the patient follow-up and compiled the clinical data. AMS evaluated the data from the statistical analysis. MSS, EVA, MBK and TA performed the bibliographic review, the revision of the manuscript, and contributed to the intellectual concept of the study.

REFERENCES

1. Tanaka N, An HS, Lim TH, Fujiwara A, Jeon CH, Haughton VM. The relationship between disc degeneration and flexibility of the lumbar spine. Spine J. 2001;1(1):47-56.
2. Haughton VM, Schmidt TA, Keele K, An HS, Lim TH. Flexibility of lumbar spinal motion segments correlated to type of tears in the annulus fibrosus. J Neurosurg. 2000;92(1 Suppl):81-6.
3. Oliveira BA, Simões MS, Abreu EV. Artrodese lombar minimamente invasiva com acesso intermuscular sem material cirúrgico especial: estudo de série de casos. Coluna/Columna 2011;10:188-92.
4. Wiltse LL, Bateman JG, Hutchinson RH, Nelson WE. The paraspinal sacrospinalis-splitting approach to the lumbar spine. J Bone Joint Surg Am. 1968;50(5):919-26.
5. Szpalski M, Gunzburg R, Mayer M. Spine arthroplasty: a historical review. Eur Spine J. 2002;11(Suppl 2):S65-84.
6. Sullivan MS, Shoaf LD, Riddle DL. The relationship of lumbar flexion to disability in patients with low back pain. Phys Ther. 2000;80(3):240-50.
7. Miyasaka K, Ohmori K, Suzuki K, Inoue H. Radiographic analysis of lumbar motion in relation to lumbosacral stability. Investigation of moderate and maximum motion. Spine (Phila Pa 1976). 2000;25(6):732-7.
8. Auerbach JD, Jones KJ, Milby AH, Anakwenze OA, Balderston RA. Segmental contribution toward total lumbar range of motion in disc replacement and fusions: a comparison of operative and adjacent levels. Spine (Phila Pa 1976). 2009;34(23):2510-7.

GUÍA DE TRATAMIENTO DE LA ESPONDILOLISTESIS LUMBAR DEGENERATIVA

DIRETRIZES PARA TRATAMENTO DE ESPONDILOLISTESE LOMBAR DEGENERATIVA

GUIDELINES FOR TREATMENT OF DEGENERATIVE LUMBAR SPONDYLOLISTHESIS

Carmen Yossaleth Briceño-González[1], Adrián García-Suarez[1], Eulalio Elizalde-Martínez[1], Mario Antonio Domínguez-de la Peña[1], Rubén Torres-González[1], José Manuel Pérez-Atanasio[1]

1. Hospital de Ortopedia de la UMAE "Dr. Victorio de la Fuente Narváez", Ciudad de México.

RESUMEN

Objetivos: Conocer el patrón de tratamiento de la espondilolistesis lumbar degenerativa en sus diferentes presentaciones clínicas en la UMAE Dr. Victorio de la Fuente Narváez. Métodos: Se presentaron a 36 médicos expertos en cirugía de columna 6 baseados em basados en la literatura, junto con las posibilidades de tratamiento, para obtener de este modo un patrón de prescripción para el tratamiento de espondilolistesis lumbar degenerativa. Estudio observacional descriptivo transversal analítico. Resultados: Se encontró que el tratamiento de elección para los casos de espondilolistesis lumbar degenerativa con sintomatología axial es conservador. El tratamiento quirúrgico de elección para los casos estables o inestables con radiculopatía y/o claudicación es la descompresión + injerto posterolateral + instrumentación transpedicular + discectomía (injerto). Conclusiones: Se logró definir la guía de tratamiento de espondilolistesis lumbar degenerativa en nuestra unidad, lo que puede servir como fundamento en la elaboración de una guía de práctica clínica.

Descriptores: Espondilolistesis; Columna vertebral; Terapéutica.

RESUMO

Objetivos: Determinar o padrão de tratamento de espondilolistese lombar degenerativa em suas diversas apresentações clínicas em UMAE Dr. Victorio de la Fuente Narváez. Métodos: Seis casos encontrados na literatura foram apresentados a 36 médicos especialistas em cirurgia de coluna, juntamente com opções de tratamento, para assim, obter um padrão de prescrição para o tratamento de espondilolistese degenerativa lombar. Estudo descritivo transversal observacional analítico. Resultados: Verificou-se que o tratamento de escolha para os casos de espondilolistese lombar degenerativa com sintomas axiais são conservadores. O tratamento cirúrgico de escolha para casos estáveis ou instáveis com radiculopatia e/ou claudicação é descompressão + enxerto posterolateral + instrumentação transpedicular + discectomia (enxerto). Conclusões: Foi possível definir as diretrizes de tratamento de espondilolistese lombar degenerativa em nossa unidade, que pode servir de base para o desenvolvimento de um guia de prática clínica.

Descritores: Espondilolistese; Coluna vertebral; Terapêutica.

ABSTRACT

Objectives: To determine the standard of treatment of degenerative lumbar spondylolisthesis in its different clinical presentations in UMAE Dr. Victorio de la Fuente Narváez. Methods: Six cases found in the literature were presented to 36 experts in spine surgery, along with treatment options, to thereby obtain a standard prescription for the treatment of degenerative lumbar spondylolisthesis. Analytical observational cross-sectional descriptive study. Results: It was found that the treatment of choice in cases of degenerative lumbar spondylolisthesis with axial symptoms is conservative. The surgical treatment of choice for both stable and unstable patients with radiculopathy and/or claudication is decompression + posterolateral graft + transpedicular instrumentation + discectomy (graft). Conclusions: We managed to define the degenerative lumbar spondylolisthesis treatment guidelines in our unit, which can serve as a basis for the development of a clinical practice guide.

Keywords: Spondylolisthesis; Spine; Therapeutics.

INTRODUCCIÓN

La espondilolistesis lumbar degenerativa es un desplazamiento anterior adquirido de una vértebra sobre la vértebra subyacente, asociada con cambios degenerativos, sin una alteración o defecto en el anillo vertebral.[1]

La espondilolistesis degenerativa ocurre en pacientes mayores de 40 años y rara vez se identifica antes de ese tiempo.[2]

El segmento que con mayor frecuencia se ve afectado es L4-L5 (en 85% de los casos) seguido de L3-L4 y muy raramente L5-S1, raramente este desplazamiento es superior al 30%.[2]

El tratamiento de la espondilolistesis se centra principalmente en el alivio del dolor, fortalecimiento muscular, y la restauración de los rangos de movilidad lumbar. El logro de estos objetivos permite al paciente volver a actividad normal sin ningún tipo de restricciones.

El tratamiento conservador de espondilolistesis incluye el cese de la actividad, la rehabilitación con el fortalecimiento de la musculatura abdominal y paravertebral, minimización de inclinación de la pelvis, AINES, infiltración con esteroides.[3]

El tratamiento quirúrgico se debe considerar para los pacientes

Trabajo realizado en el Hospital de Ortopedia de la UMAE "Dr. Victorio de la Fuente Narváez", Ciudad de México.
Correspondencia: Hospital de Ortopedia de la UMAE "Dr. Victorio de la Fuente Narváez, IMSS, Ciudad de México. Colector 15 s/n (Av. Fortuna) Esq. Av. Politécnico Nacional, Colonia Magdalena de las Salinas, Delegación Gustavo A. Madero. C.P. 07760. Ext 25689. jose.perezata@imss.gob.mx

Recebido em 17/05/2016, aceito em 29/06/2016.

http://dx.doi.org/10.1590/S1808-185120161503164082

cuyos síntomas son debilitantes y recalcitrantes al tratamiento conservador.[4] Aunque el número de opciones quirúrgicas disponibles para gestionar ha aumentado en la última década, la laminectomía de descompresión con facetectomía medial parcial y fusión instrumentada sigue siendo el patrón contra la cual todas las demás técnicas novedosas deben compararse. A continuación se mencionan las técnicas quirúrgicas recomendadas por la NASS en su última revisión,[3]

Descompresión sin fusión

Aunque la descompresión y la fusión se han convertido en la técnica más común para el tratamiento de la espondilolistesis degenerativa, varios estudios recientes han renovado el interés generado en la utilización de la descompresión sin encontrar diferencia en los resultados funcionales, en aquellos pacientes con estabilidad lumbar.[5]

Descompresión con fusión no instrumentada

Actualmente, la mayoría de los pacientes con espondilolistesis degenerativa son tratados con la fusión lumbar y descompresión neural. La laminectomía y fusión se demostró que era superior a la laminectomía sola, en un estudio aleatorizado de 50 pacientes publicado en 1991 por Herkowitz y Kurz.[6]

Descompresión con fusión posterolateral e instrumentación

El uso de instrumentación posterior en conjunto con la fusión para espondilolistesis degenerativa ha demostrado reducir el riesgo de pseudoartrosis; sin embargo, su efecto sobre los resultados clínicos no son claros. La estabilización dinámica está asociada con clínica satisfactoria y resultados radiográficos después de 4 años en pacientes sometidos a cirugía para la espondilolistesis degenerativa.[7]

Fusión intersomática

La adición de una fusión intersomática en el contexto de espondilolistesis degenerativa ha sido una fuente adicional de debate. Teóricamente, aumenta el área de superficie para la fusión y mejora la estabilidad inicial de una construcción.

En 2009, las guías clínicas de la NASS plantea la cuestión de si la fusión 360 grados mejora las medidas en comparación con la descompresión y la fusión posterolateral, se encontraron pocos estudios de abordar esta cuestión, sin embargo, fueron incapaces de hacer una recomendación.[3]

Actualmente en nuestro país no se cuenta con una guía de práctica clínica para el tratamiento de la espondilolistesis lumbar degenerativa, de manera que este estudio puede servir como pauta para la realizarla.

MÉTODOS

De manera prospectiva se encuestó a médicos expertos en cirugía de columna, presentando 6 casos tipo de espondilolistesis lumbar degenerativa con la finalidad de obtener un patrón de prescripción en el tratamiento de esta patología.

El estudio fue realizado en el periodo de Enero del 2016 a Marzo del 2016, respetando el reglamento de la Ley General de Salud en materia de investigación, siendo un estudio tipo I observacional; registrado ante el sistema de registro electrónico de la coordinación de investigación en salud del Instituto Mexicano del Seguro Social con número de registro R-2016-3401-25.

Se realizó con ayuda de 2 médicos expertos adscritos al servicio de columna y 2 expertos en técnicas educativas un cuestionario con 6 casos característicos de espondilolistesis lumbar degenerativa con presentación clínica e imágenes (radiografías dinámicas y resonancia magnética) junto con las posibles opciones de tratamiento.

Con un poder del 80% y un intervalo de confianza del 95%. Se utilizó la fórmula para identificar una diferencia de proporciones entre el grupo estudiado y el reportado en la literatura, basados en las tablas de Hulley,[8] obteniendo una n total de 36 médicos a encuestar, los cuales incluyen: a) médicos adscritos a los servicios de columna de la UMAE, b) médicos no adscritos a los servicios de columna que cuenten con adiestramiento c) médicos en adiestramiento en cirugía de columna. Los participantes firmaron una carta de consentimiento informado en la cual se especificó el carácter confidencial de los datos obtenidos y que dichos resultados son única y exclusivamente con fines de investigación.

Durante los meses de febrero- marzo 2016 se aplicó el cuestionario mediante medios electrónicos a cada uno de los médicos.

Cada uno de los casos se integró por las siguientes variables: inestabilidad, dolor axial, radiculopatía y claudicación, presentando como posibles respuestas:

1. Tratamiento conservador (analgésicos orales/ terapia física y rehabilitación)
2. Descompresión de columna lumbar
3. Descompresión + injerto posterolateral + instrumentación transpedicular
4. Descompresión + injerto posterolateral + instrumentación transpedicular + dicectomia (taio/ injerto)
5. Vía anterior
6. Fijación de columna lumbar 360°

Y dentro de las variables de confusión se incluyeron, adscripción al servicio de columna, contar con adiestramiento, >10 años de experiencia en cirugía de columna, para fines de este estudio se consideró un cirujano ortopedista con experiencia, a aquel con 10 años o más de ejercicio clínico en cirugía de columna.

RESULTADOS

Se evaluó a 36 médicos, 90% correspondió al género Masculino, y 10% al Femenino. El 47% se encuentra adscrito a los servicios de columna de los hospitales de traumatología y ortopedia de la UMAE Dr. Victorio de la Fuente Narváez. El 83% cuenta con adiestramiento en cirugía de columna. El 40% fueron expertos en cirugía de columna.

Encontrando en el caso 1 el cual se trata de una espondilolistesis lumbar degenerativa estable con lumbalgia, un 47.2 % del total de médicos encuestados optó por un manejo conservador, representando como segunda opción de tratamiento en un 30% el tratamiento quirúrgico a base de descompresión + injerto posterolateral + instrumentación transpedicular + dicectomia (taio/ injerto).

El caso 2 se trató de una espondilolistesis lumbar degenerativa estable con datos de radiculopatía, el 63.8 % de los médicos indicó descompresión + injerto posterolateral + instrumentación transpedicular + dicectomia (taio/ injerto).

En el caso 3 se hizo representación de una espondilolistesis lumbar degenerativa estable con marcha claudicante, encontrando que un 69.4% del total de médicos encuestados optó por el tratamiento quirúrgico que consiste en descompresión + injerto posterolateral + instrumentación transpedicular + dicectomia (taio/ injerto).

El caso número 4 se trata de una espondilolistesis lumbar degenerativa inestable únicamente con lumbalgia, se encontró que el 80.5 % de los médicos encuestados optó por el manejo conservador.

El caso 5 se trata de una espondilolistesis lumbar degenerativa inestable con datos de radiculopatía, encontrando que el 61.1% de los médicos eligió el tratamiento quirúrgico basado en descompresión + injerto posterolateral + instrumentación transpedicular + dicectomia (taio/ injerto).

En el caso número 6 se presentó una espondilolistesis lumbar degenerativa con marcha claudicante, y se encontró que el 58 % indicó descompresión + injerto posterolateral + instrumentación transpedicular + dicectomia (taio/ injerto).

Con base en los resultados, se elaboró el flujograma que representa la guía de tratamiento. (Figura 1)

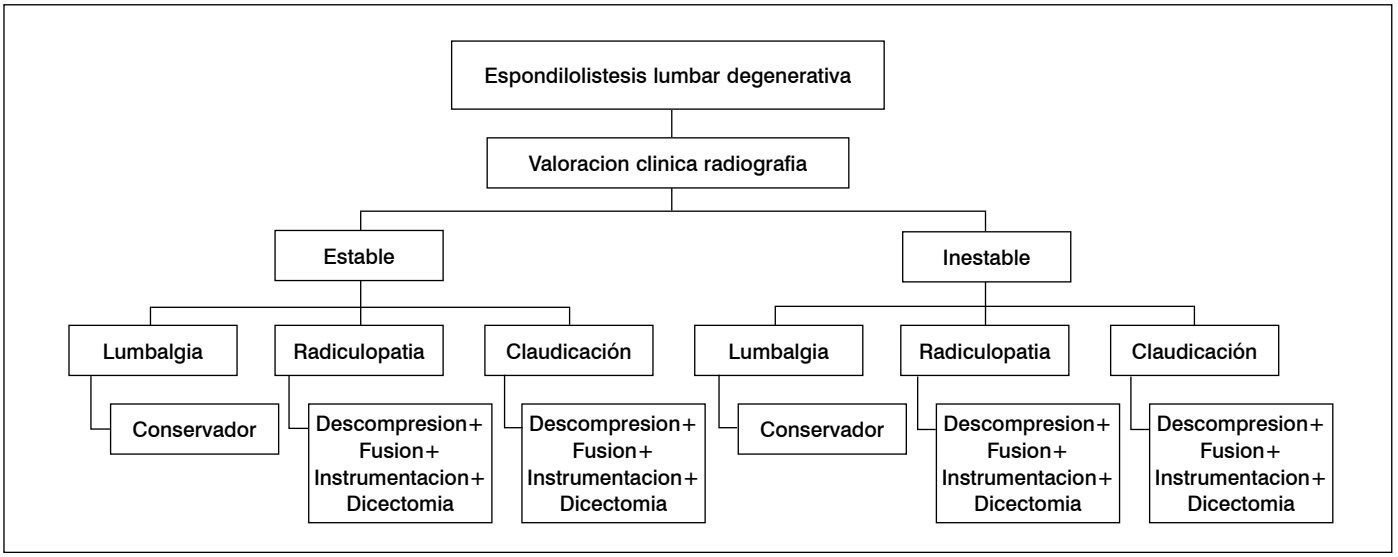

Figura 1. Flujograma de guíatratamiento de espondilolistesis lumbar degenerativa.

DISCUSIÓN

La guía clínica de North American Spine Society (NASS) se utilizó para comparar los tratamientos recomendados en la UMAE Dr Victorio de la Fuente Narváez.

En nuestro estudio observamos que para la definición de manejo conservador no hubo una recomendación uniforme, lo cual coincide con el Spine Patient Outcomes Research Trial.[9]

De acuerdo a la guía clínica de la NASS la descompresión quirúrgica con la fusión es la indicada para el tratamiento de los pacientes con estenosis espinal sintomática y espondilolistesis lumbar degenerativa[10] como se observó en nuestro estudio.

Según la NASS la adición de la instrumentación se sugiere para mejorar las tasas de fusión en pacientes con espondilolistesis lumbar degenerativa sintomática, para mejorar los resultados clínicos, otorgar una mayor estabilidad y disminuir la tasa de futuras complicaciones,[11,12] lo cual concuerda al 100% con lo recomendado por los médicos incluidos en el estudio.

CONCLUSIÓN

El presente trabajo proporciona información útil que puede ser utilizada para la elaboración de una guíade tratamiento de espondilolistesis lumbar degenerativa.

La decisión médica más allá del grado de desplazamiento se basa en la presentación clínica y la estabilidad de la columna lumbar. El tratamiento de elección para la espondilolistesis lumbar degenerativa con sintomatología axial es conservador. El tratamiento quirúrgico de elección para la espondilolistesis sintomática con radiculopatía y/o claudicación es la descompresión + injerto posterolateral + instrumentación transpedicular + dicectomia (taio/ injerto).

Cada paciente debe ser valorado de manera integral para poder establecer el mejor tratamiento y obtener así un resultado satisfactorio.

Todos los autores declaran que no hay ningún potencial conflicto de intereses con referencia a este artículo.

CONTRIBUCIÓN DE LOS AUTORES: Cada autor contribuyó individualmente y significativamente al desarrollo del manuscrito. CYBG y AGS fueron los principales contribuyentes en la concepción, diseño del protocolo de investigación y manuscrito. EEM y JMPA contribuyeron en la redacción del artículo o revisión crítica del contenido del manuscrito. CYBG y MADP contribuyeron en la recolección y análisis estadístico de los datos. RTG y JMPA Contribuyó en la revisión y aprobación final de la versión publicada. Todos los autores contribuyeron al estudio concepto intelectual.

REFERENCIAS

1. North American Spine Society. Evidence-based clinical guidelines for multidisciplinary spine care: diagnosis and treatment of degenerative lumbar spondylolisthesis. 2nd. ed. Burr Ridge, IL: NASS; 2008. Disponível em: https://www.spine.org/Documents/ResearchClinicalCare/Guidelines/Spondylolisthesis.pdf
2. Jacobsen S, Sonne-Holm, Rovsing H, Monrad H,Gebuhr P. Degenerative lumbar spondylolisthesis: an epidemiological perspective: the Copenhagen Osteoarthritis Study Spine 2007; 32:120 -125
3. O'Sullivan PB, Phyty GD, Twomey LT, Allison GT. Evaluation of specific stabilizing exercise in the treatment of chronic low back pain with radiologic diagnosis of spondylolysis or spondylolisthesis. Spine (Phila Pa 1976). 1997;22(24):2959-67.
4. Watters WC 3rd, Bono CM, Gilbert TJ, Kreiner DS, Mazanec DJ, Shaffer WO, et al. An evidence-based clinical guideline for the diagnosis and treatment of degenerative lumbar spondylolisthesis. Spine J. 2009;9(7):609-14.
5. Deyo RA, Mirza SK, Martin BI, Kreuter W, Goodman DC, Jarvik JG. Trends, major medical complications, and charges associated with surgery for lumbar spinal stenosis in older adults. JAMA. 2010;303(13):1259-65.
6. Herkowitz HN, Kurz LT. Degenerative lumbar spondylolisthesis with spinal stenosis. A prospective study comparing decompression with decompression and intertransverse process arthrodesis. J Bone Joint Surg Am. 1991;73(6):802-8.
7. Schaeren S, Broger I, Jeanneret B. Minimum four-year follow-up of spinal stenosis with degenerative spondylolisthesis treated with decompression and, dynamic stabilization. Spine (Phila Pa 1976). 2008;33(18):E636-42.
8. Sthephen BH, Steven RC, Warren SB, Grady DMD, Norman H, Thomas BN. Designing clinical research and epidemiologic approach. 2nd. ed. Philadelphia: Lippincott; 2001.
9. Weinstein JN, Lurie JD, Tosteson TD, Hanscom B, Tosteson AN, Blood EA, et al. Surgical versus nonsurgical treatment for lumbar degenerative spondylolisthesis. N Engl J Med. 2007;356(22):2257-70.
10. Park JH, Hyun SJ, Roh SW, Rhim SC. A comparison of unilaterallaminectomy with bilateral decompression and fusion surgery in the treatment of grade I lumbar degenerative spondylolisthesis. Acta Neurochir. 2012;154(7):1205-12.
11. Bridwell KH, Sedgewick TA, O'Brien MF, Lenke LG, Baldus C. The role of fusion and instrumentation in the treatment of degenerative spondylolisthesis with spinal stenosis. J Spinal Disord. 1993;6(6):461-72.
12. Rousseau MA, Lazennec JY, Bass EC, Saillant G. Predictors of outcomes after posterior decompression and fusion in degenerative spondylolisthesis. Eur Spine J. 2005;14(1):55-60.

RELAÇÃO ENTRE OS MÚSCULOS ISQUIOTIBIAIS E PARAVERTEBRAIS COM A LOMBALGIA

RELATIONSHIP BETWEEN THE ISCHIOTIBIAL AND PARAVERTEBRALMUSCLES AND LOW BACK PAIN

RELACIÓN ENTRE LOS MÚSCULOS ISQUIOTIBIALES Y PARAVERTEBRALES CON LA LUMBALGIA

Haron Silva Dorta[1]

1. Escola Paulista de Medicina, UNIFESP-EPM, São Paulo, SP, Brasil.

RESUMO

A dor lombar ou lombalgia é um quadro álgico que acomete um número cada vez maior de pessoas em todo o mundo e tem inúmeros fatores causais. Entre esses fatores, os que mais se destacam são desequilíbrios musculares, fraqueza dos paravertebrais e encurtamentos de isquiotibiais. O papel desses grupos musculares ainda é controverso e não está totalmente esclarecido na literatura. Desta maneira, foi realizada uma pesquisa nas bases de dados SciELO, LILACS, MEDLINE e PUBMED na última década (2003 a 2013), utilizando-se como descritores: isquiotibiais, lombalgia, dor lombar e paravertebrais. Os trabalhos encontrados confirmam que, de acordo com a metodologia empregada, a fraqueza dos músculos paravertebrais é de grande relevância para o desenvolvimento das dores lombares, assim como os encurtamentos dos isquiotibiais, que estão diretamente relacionados a esse fator.

Descritores: Dor lombar; Músculos do dorso; Músculos paraespinais.

ABSTRACT

Low back pain or lumbago is a painful condition that affects an increasing number of people around the world and has numerous causal factors. Among these factors, the most distinctive are muscle imbalances, weakness of paravertebral muscles and shortening of ischiotibial muscles. The role of these muscle groups is still controversial and not fully explained in the literature. Thus, a survey was conducted in the SciELO, LILACS, MEDLINE, and PubMed databases in the last decade (2003-2013), using as keywords: hamstrings, low back pain, lumbago, and paravertebral. The works found confirm that, according to the methodology, weakness in paravertebral muscles is of great importance to the development of low back pain as well as the shortening of the ischiotibial muscles, which are directly related to this factor.

Keywords: Low back pain; Back muscles; Paraspinal muscles.

RESUMEN

El dolor lumbar o lumbago es una condición dolorosa que afecta a un número creciente de personas en todo el mundo y tiene numerosos factores causales. Entre estos factores, los que se destacan son los desequilibrios musculares, debilidad de los músculos paravertebrales y el acortamiento de los músculos isquiotibiales. El papel de estos grupos musculares aún es controvertido y no se explican completamente en la bibliografía. Por lo tanto, se realizó una encuesta en las bases de datos SciELO, LILACS, MEDLINE y PubMed en la última década (2003-2013), utilizando como descriptores: isquiotibiales, dolor de la región lumbar, lumbago y paravertebrales Los trabajos encontrados confirman que, de acuerdo con la metodología empleada, la debilidad de los músculos paravertebrales es de gran importancia para el desarrollo de dolor lumbar, así como el acortamiento de los isquiotibiales, los cuales están directamente relacionados con este factor.

Descriptores: Dolor de la región lumbar; Músculos de la espalda; Músculos paraespinales.

INTRODUÇÃO

A Lombalgia ou dor lombar é um quadro álgico que acomete predominantemente a região lombosacral[1,2] entre as vértebras L_1 a S_1, seu fator causal é multifatorial estando correlacionado a inúmeros fatores como inatividade física, sobrepeso, fraqueza muscular, alterações posturais, encurtamento muscular e desequilíbrio de cadeias musculares entre outros.[3-7] Dentre as musculaturas que mais se destacam nesses fatores causais estão o grupo muscular dos isquiotibiais e o grupo muscular dos paravertebrais que são músculos posturais antigravitacionais. A atuação destes grupos musculares correlacionando à lombalgia é controversa. Desta maneira o presente trabalho teve como objetivo encontrar a existência desta correlação dos músculos ísquiostibiais e paravertebrais com a lombalgia ou dor lombar, contribuindo para a elucidação dos fatores causais e auxiliando então para um melhor tratamento destes casos.

A lombalgia

A lombalgia crônica pode ser definida como uma dor persistente por um período maior que 12 semanas a altura da região lombar e

Trabalho desenvolvido na Universidade Federal de São Paulo, Escola Paulista de Medicina, UNIFESP-EPM, São Paulo, SP, Brasil.
Correspondência: Rua Pedro de Toledo, 669, 11°andar, L11E - Vila Clementino-São Paulo-SP. Cep 04039-032. haron.dorta@unifesp.br

http://dx.doi.org/10.1590/S1808-185120161503137772 Recebido em 30/07/2015, aceito em 08/03/2016.

sacral da coluna vertebral.[1] A dor lombar por sua característica acomete a região entre o último arco costal e a prega glútea, podendo ou não ser irradiada para os membros inferiores.[2] Sabe-se que a lombalgia pode ser classificada como primária e secundária. Primárias são aquelas existentes com ou sem acometimento neurológico, mecânico-degenerativo, não-mecânica, inflamatória, infecciosa, metabólica, neoplásica, e já a secundária está correlacionada com a associação de doenças sistêmicas.[3] O fator causal da lombalgia é multifatorial, porém a existência dos desequilíbrios musculares da cadeia dos músculos extensores e flexores da coluna são fortes indícios para o desenvolvimento desta lombalgia crônica,[4] e também há existência de uma relação significativa associando os encurtamentos dos músculos isquiotibiais a lombalgia.[5]

As lombalgias estão associadas a pouca flexibilidade do tronco e quadril correlacionando ao grupo muscular dos paravertebrais e isquiotibiais, pois estes estão intimamente relacionados à ausência de flexibilidade.[5] Para preservar uma postura ereta é necessário ter boa flexibilidade e um bom equilíbrio muscular para resistir às forças gravitacionais, as forças externas e intrínsecas existentes. Atualmente vem sendo cada vez mais difícil adotar uma postura equilibrada, sem maior estresse das estruturas de sustentação da coluna vertebral, principalmente em função de nos dias atuais onde o homem se expõe a mudanças bruscas de posições e/ou passa a maior parte do seu tempo em sedestação.[2,6]

Na posição de sedestação (ou sentado) faz com que ocorra o aumento das descargas de peso na região da tuberosidade isquiática e tecidos mole adjacentes, havendo então uma pressão mais elevada em uma determinada área do que em outra. Essa postura erronia favorece ao desenvolvimento do encurtamento dos músculos isquiotibiais e o iliopsoas, elevando as chances de aumento do grau da lordose lombar, e estresse das estruturas estabilizadoras, além da contração intensa dos músculos paravertebrais na tentativa de manter uma postura ereta, a diminuição da flexibilidade e maior sobrecarga em disco intervertebral favorece ao desenvolvimento da lombalgia e patologias sobre o disco vertebral.[2-10]

Os músculos isquiotibiais

Os isquiotibiais são um grupo muscular formado por três músculos: bíceps femoral, semitendineo e semimembranaceo que estão localizados posteriormente a coxa.[10-14] Tem como origem na tuberosidade isquiática e sua inserção na face posterior dos côndilos da tíbia (por isso o nome isquiotibiais). Sua função é a extensão do quadril, flexão do joelho e retroversão da pélvis. Esse grupo desempenha importante influência na inclinação ântero-posterior da pelve, afetando indiretamente a mecânica da região lombar.[11-15] Na posição sentada os tendões dos isquiotibiais estão frouxos e se encurtam para corrigir essa frouxidão aumentando a tensão nos isquiotibiais e diminuindo a flexibilidade. A diminuição da flexibilidade desse grupo muscular pode acarretar desvios posturais como a inclinação posterior da pelve que afeta a marcha e provoca dores nos membros inferiores, de natureza articular e muscular e por consequência seu desalinhamento.[11-16]

Os músculos paravertebrais

Os músculos paravertebrais é um grupo muscular formado pelos músculos semi-espinhais, multifidos, rotadores, interespinhais, intertransversários sua localização é posterior a coluna vertebral tendo a função principal de manter o tronco ereto durante todo o tempo que estamos em pé ou sentados.[17-22]

A relação existente os músculos para vertebrais e a lombalgia é próxima, estudos que avaliaram a força muscular dos pacientes com lombalgia mecânica encontrou em seus resultados uma hipotrofia severa da musculatura paravertebral destes pacientes mostrando uma relação de proximidade entre a lombalgia mecânica com a fraqueza dos paravertebrais.[3,6,23]

Essa relação vai de encontro em estudos que avaliaram a lombalgia em gestantes que durante todo seu período gestacional existe uma alteração postural hiperlodótica e biomecânica acometendo principalmente os músculos isquiotibiais, paravertebrais e abdominais.[24,25]

DISCUSSÃO

Os isquiotibiais é um grupo muscular situado na região posterior da coxa, formado por três músculos, o músculo semitendineo, semimembranoso e bíceps da femural.[15,16] Esses mesmos músculos quando estudados por Santos et al.[26] encontrou que encurtamento dos isquiotibiais estava diretamente relacionado com quadro álgico existentes região lombar. A flexibilidade dos músculos isquiotibiais é importante no equilíbrio postural e na manutenção completa da amplitude de movimento joelho e do quadril.[19,20] Outro fator de grande relevância é a inatividade física, estando direta ou indiretamente relacionada com dores na coluna devido aos encurtamentos musculares e a sobrecargas na coluna, tornando indivíduos mais propensos às dores lombares.[3,20-24]

Indivíduos sedentários que apresentavam dor na região lombar, e com encurtamento nos isquiotibiais foram submetidos a um programa de alongamento seguido de fortalecimento muscular, e no final do tratamento os indivíduos obtiveram uma melhora em sua postura corporal e diminuição da incidência das dores lombar.[3,23-25] O quadro de dor lombar está relacionado aos encurtamentos musculares dos isquiotibiais,[5] esses resultados foram também confirmados com a diminuição da dor lombar em gestantes que após programa de alongamento dos isquiotibiais tiveram diminuição em seu quadro álgico lombar.[26]

Para Glaner[27] que realizou uma revisão bibliográfica, concluiu que exercícios de alongamento são recomendados para pacientes que apresentam lombalgia, pois demonstrou os benefícios para a prevenção de lesões e que atuam beneficamente com diminuição do quadro álgico em pacientes com lombalgia crônica.[24-27]

Já os músculos paravertebrais têm como principal função de criar o torque de força suficiente onde possa sustentar a postura e possibilite o seu movimento, mas tem o papel crítico de assegurar a estabilidade da coluna lombar,[28] esses achados foram determinantes e mostrados que em um estudo realizado em pacientes com quadro de lombalgia crônica onde encontrou que esses mesmo pacientes apresentavam os músculos extensores mais fracos quando comparados com os flexores.[28] Já a fraqueza muscular que está associada ao sedentarismo, à hipotrofia dos músculos para vertebrais[29,30] e alterações do controle neuromotor,[31-33] tais como atrasos nos ajustes antecipatórios dos músculos paravertebrais e do transverso abdominal, além de déficits proprioceptivos e de equilíbrio.[34]

As alterações posturais, redução da mobilidade da coluna, obesidade e encurtamento da cadeia posterior como os isquiotibiais e fraqueza dos músculos paravertebrais estão associados a quadros de lombalgia crônica.[32] O músculo flexor e extensor desempenham um importante papel protetor das estruturas passivas da coluna vertebral. A hipotrofia proveniente do seu desuso e a permanência prolongada em determinadas posições, ou mesmo a fadiga por movimentos repetitivo, causam uma transferência excessiva de cargas de forças, provocam o quadro crônico de lombalgia.[35,36] A relação entre a ação dos flexores e extensores da coluna é de grande importância para os trabalhos de força e resistência muscular para indivíduos com lombalgia crônica.[37]

Estudos realizados mostraram evidências de que exercícios de estabilização muscular dos paravertebrais diminuem a dor lombar.[38,39] Os exercícios de fortalecimento do tronco apresentam efetividade quando comparados ao grupo controle, sem exercícios em pacientes com lombalgia.[40] Ainda, exercícios de fortalecimento e exercícios aeróbicos promovem o retorno ao trabalho mais rapidamente em indivíduos com dor lombar crônica.[27] Indivíduos com disfunções lombares apresentam redução na resistência da musculatura paravertebral, tendo como possíveis causas alterações no padrão de controle motor e sobrecarga prolongada do sistema passivo de suporte.[41]

Também a baixa resistência à fadiga dos músculos paravertebrais é muito comum em pacientes que apresentam a dor lombar crônica,[41,42] estes pacientes evitam os movimentos do seu cotidiano por medo da dor, iniciando ciclo no desuso dessa musculatura, assim sempre evoluindo para hipotrofia muscular e seguida gradativamente com um aumento do seu quadro álgico lombar sendo progressivo.[43]

CONSIDERAÇÕES FINAIS

O achado encontrado nesta revisão mostrou um papel importante nestes dois grupos musculares (isquiotibiais e paravertebrais) os correlacionando à suas disfunções com as dores lombares.

Em relação ao grupo dos músculos dos paravertebrais, na qual a fraqueza destes músculos mostra uma relação de alterações posturais, onde o desequilíbrio das cadeias musculares entre os músculos flexores e extensores do tronco são fatores determinantes no desenvolvimento das dores lombares, mostrando a importância dos fortalecimentos deste grupo muscular como forma de tratamento e prevenção do quadro álgico na região lombar.

Já o grupo muscular dos isquiotibiais mostrou tem um papel relevante com o equilíbrio entre os movimentos do quadril e joelho, onde o encurtamento destes músculos apresenta uma relação intima com a lombalgia e também assim encontrado nesta a revisão que mostrou que o alongamento deste grupo muscular dos isquiotibiais é determinante para uma diminuição do quadro álgico lombar.

O autor declara não haver nenhum potencial conflito de interesses referente a este artigo.

CONTRIBUIÇÕES DOS AUTORES: O autor contribuiu individualmente e significativamente para a elaboração e desenvolvimento do manuscrito. Sendo unicamente o responsável pela pesquisa, preparação e contribuição intelectual do estudo.

REFERÊNCIAS

1. Rozenberg S. Chronic low back pain: definition and treatment. Rev Prat. 2008;58(3):265-72.
2. Meirelles ES. Lombalgia: como diagnosticar e tratar. Rev Bras Med. 2003;60:111-9.
3. Helfenstein Junior M, Goldenfum MA, Siena C. Lombalgia ocupacional. Rev Assoc Med Bras. 2010;56(5):583-9.
4. Kolyniak I, Cavalcanti S, Aoki M. Avaliação isocinética da musculatura envolvida na flexão e extensão do tronco: efeito do método Pilates. Rev Bras Med Esporte. 2004;10(6):487-90.
5. Sole G, Hamrén J, Milosavljevic S, Nicholson H, Sullivan SJ. Test-retest reliability of isokinetic knee extension and flexion. Arch Phys Med Rehabil. 2007;88(5):626-31.
6. Toscano JJO, Egypto EP. A influência do sedentarismo na prevalência de lombalgia. Rev Bras Med Esporte. 2001;7(4):132-7.
7. Vialle LR, Vialle EM, Henao JES, Giraldo G. Hérnia discal lombar. Rev Bras Ortop. 2010;45:17-22.
8. Apeldoorn AT, Ostelo RW, van Helvoirt H, Fritz JM, Knol DL, van Tulder MW, et al. A randomized controlled trial on the effectiveness of a classification-based system for subacute and chronic low back pain. Spine (Phila Pa 1976). 2012;37(16):1347-56.
9. Aydin S, Kucukyuruk B, Yildirim H, Abuzayed B, Bozkus H, Vural M. Acute formation of lumbar discal cyst: what is the mechanism? J Neurosurg Sci. 2010;54(4):149-52.
10. Sato K, Nimura A, Yamaguchi K, Akita K. Anatomical study of the proximal origin of hamstring muscles. J Orthop Sci. 2012;17(5):614-8.
11. Aydin S, Abuzayed B, Yildirim H, Bozkus H, Vural M. Discal cysts of the lumbar spine: report of five cases and review of the literature. Eur Spine J. 2010;19(10):1621-6.
12. Yu PF, Jiang FD, Liu JT, Jiang H. Outcomes of conservative treatment for ruptured lumbar disc herniation. Acta Orthop Belg. 2013;79(6):726-30.
13. Huang SR, Shi YY, Zhan HS. Individual stratification diagnosis of lumbar intervetebral disc herniation. Zhongguo Gu Shang. 2012;25(3):228-32.
14. Wang X, Zeng J, Nie H, Chen G, Li Z, Jiang H, et al. Percutaneous endoscopic interlaminar discectomy for pediatric lumbar disc herniation. Childs Nerv Syst. 2014;30(5):897-902.
15. Wetler E, Barros JF, Rocha Jr VA. O tratamento conservador através da atividade física na hérnia de disco lombar. Revista Digital-Buenos Aires - Año 10 – No.70-Marzo de 2004. Disponível em: http://www.efdeportes.com/efd70/hernia.htm
16. Yahia A, Ghroubi S, Kharrat O, Jribi S, Elleuch M, Elleuch MH. A study of isokinetic trunk and knee muscle strength in patients with chronic sciatica. Ann Phys Rehabil Med. 2010;53(4):239-44.
17. Sato T, Koizumi M, Kim JH, Kim JH, Wang BJ, Murakami G, Cho BH. Fetal development of deep back muscles in the human thoracic region with a focus on transversospinalis muscles and the medial branch of the spinal nerve posterior ramus. J Anat. 2011;219(6):756-65.
18. Suri P, Rainville J, Kalichman L, Katz JN. Does this older adult with lower extremity pain have the clinical syndrome of lumbar spinal stenosis? JAMA. 2010;304(23):2628-36.
19. Mukai Y, Takenaka S, Hosono N, Miwa T, Fuji T. Intramuscular pressure of the multifidus muscle and low-back pain after posterior lumbar interbody fusion: comparison of mini-open and conventional approaches. J Neurosurg Spine. 2013;19(6):651-7.
20. Carneiro JAO, Santos-Pontelli TEG, Colafêmina JF, Carneiro AAO, Ferriolli E. Um estudo piloto na avaliação das estratégias posturais em jovens e idosos usando um sistema eletromagnético tridimensional. Braz J Otorhinolaryngol. 2013;79(2):219-25.
21. Aulisa L, Pitta L, Aulisa AG, Mastantuoni G, Pola E, Leone A. Lumbar nerve root "walled" by a calcified herniated mass in a young patient. Childs Nerv Syst. 2003;19(5-6):384-6.
22. Oestergaard LG, Maribo T, Bünger CE, Christensen FB. The Canadian Occupational Performance Measure's semi-structured interview: its applicability to lumbar spinal fusion patients. A prospective randomized clinical study. Eur Spine J. 2012;21(1):115-21.
23. Clemente-Fuentes RJ, Pickett H, Carney M. Clinical inquiry. How can pregnant women safely relieve low-back pain? J Fam Pract. 2013;62(5):260-8.
24. Melhado S, Solder Z. Lombalgia na gravidez: análise entre as gestantes no último trimestre de gestação. Rev Femina. 2004;32:647-52.
25. Hides JA, Stanton WR, McMahon S, Sims K, Richardson CA. Effect of stabilization training on multifidus muscle cross-sectional area among young elite cricketers with low back pain. J Orthop Sports Phys Ther. 2008;38(3):101-8.
26. Santos C F, Domingues CA. Avaliação pré e pós-mobilização neural para ganho de ADM em flexão do quadril por meio do alongamento dos isquiotibiais. Conscientiae Saúde. 2008;7(4):487-96.
27. Glaner MFA importância da aptidão física relacionada à Saúde. Rev Bras Cineantropom Desempenho Hum. 2003;5(2):75-85.
28. Martins R, Silva JLP. Tratamento da lombalgia e dor pelvica posterior na gestação por um método de exercícios. Rev Bras Ginecol Obstet. 2005;27(5):275-82.
29. Candotti C, Noll M. Cruz M. Prevalência de dor lombar e os desequilíbrios musculares em manicures. Rev Arq Mov. 2010;6:125-40.
30. Neto Junior J, Pastre CM, Monteiro HL. Alterações posturais em atletas brasileiros do sexo masculino que participaram de provas de potência muscular em competições internacionais. Rev Bras Med Esporte. 2004;10(3):195-8.
31. Mann L, Kleipaul JF, Teixeira CS. Konopka CK. Dor lombo-pélvico e exercício físico durante a gestação. Fisioter Mov. 2008;21(2):99-105.
32. Shuback B, Hooper J, Salisbury L. A comparision of a self- -stretch incorporating proprioceptive neuromuscular facilitation components and a therapist-applied PNF-technique on hamstring flexibility. Physiotherapy. 2004;90:151-7.
33. Hettinga DM, Jackson A, Moffett JK, May S, Mercer C, Woby SR. A systematic review and synthesis of higher quality evidence of the effectiveness of exercise interventions for non-specific low back pain of at least 6 weeks' duration. Phys Therap Reviews. 2007;12(3):221-32.
34. Oliveira VC, Bicalho LI, Soares TB, Dornellas RS. Estabilidade articular da coluna vertebral: teorias contemporâneas e novos paradigmas. Fisioter. 2009;10(4):284-9.
35. Barr KP, Griggs M, Cadby T. Lumbar stabilization: a review of core concepts and current literature, part 2. Am J Phys Med Rehabil. 2007;86(1):72-80.
36. Danneels LA, Vanderstraeten GG, Cambier DC, Witvrouw EE, De Cuyper HJ. CT imaging of trunk muscles in chronic low back pain patients and healthy control subjects. Eur Spine J. 2000;9(4):266-72.
37. Longato MW, Catro PR, Keller KCR, Romanovitch DI. Efeito do isostretching no equilíbrio de indivíduos amputados: um estudo de caso. Fisioter Mov. 2011;24(4):689-96.
38. Hodges PW, Moseley GL, Gabrielsson A, Gandevia SC. Experimental muscle pain changes feedforward postural responses of the trunk muscles. Exp Brain Res. 2003;151(2):262-71.
39. Hodges PW, Moseley GL. Pain and motor control of the lumbopelvic region: effect and possible mechanisms. J Electromyogr Kinesiol. 2003;13(4):361-70.
40. Cholewicki J, van Dieën JH, Arsenault AB. Muscle function and dysfunction in the spine. J Electromyogr Kinesiol. 2003;13(4):303-4.
41. Macedo CSG, Debiagi PCA, Marçola F. Efeito do isostretching na resistência muscular de abdominais, glúteo máximo e extensores de tronco, incapacidade e dor em pacientes com lombalgia. Fisioter Mov. 2010;23:113-20.
42. Costa D, Palma A. O efeito do treinamento contra resistência na síndrome da dor lombar. Rev Port Cien Desp. 2005;5(2):224-34.
43. Reiman MP, Weisbach PC, Glynn PE. The hips influence on low back pain: a distal link to a proximal problem. J Sport Rehabil. 2009;18(1):24-32.

EL SÍNDROME DE GUILLAIN-BARRÉ COMO DIAGNÓSTICO DIFERENCIAL DEL SÍNDROME DE DOLOR LUMBAR

SÍNDROME DE GUILLAIN-BARRÉ COMO DIAGNÓSTICO DIFERENCIAL DE SÍNDROME DE DOR LOMBAR

GUILLAIN-BARRE SYNDROME AS A DIFFERENTIAL DIAGNOSIS OF LOW BACK PAIN SYNDROME

José María Jiménez Avila[1], Alberto Aceves Pérez[1], Arelhi Catalina González Cisneros[2], José Luis Guzmán Guzmán[3]

1. Servicio de Ortopedia del Centro Médico Nacional de Occidente, IMSS en Guadalajara, Jalisco, México.
2. Tecnológico de Monterrey. Campus Guadalajara, México.
3. Servicio de Neurología del Centro Médico Nacional de Occidente, IMSS en Guadalajara, Jalisco, México.

RESUMEN

Las neuropatías periféricas son trastornos de las neuronas motoras inferiores de la médula y del tallo encefálico, cuya sintomatología puede semejar muchas veces lesiones asociadas a una radiculopatía de origen compresiva. Se manifiestan por sensación de hormigueo, frialdad, adormecimiento, quemadura, dolor, hipersensibilidad, debilidad, atrofias, hipotensión arterial postural, impotencia, anhidrosis e incontinencia de esfínteres. Por lo tanto, es importante en la estrategia diagnóstica tener presente este tipo de patologías principalmente cuando se trata de pacientes que pasan la 6ª década de la vida.

Descriptores: Polineuropatías; Polirradiculoneuropatía; Síndrome de Guillain-Barré; Dolor de la región lumbar.

RESUMO

As neuropatias periféricas são doenças dos neurônios motores inferiores da medula espinal e do tronco encefálico, cujos sintomas podem mimetizar, muitas vezes, lesões associadas à radiculopatia de origem compressiva. Manifestam-se por formigamento, frigidez, dormência, queimação, dor, hipersensibilidade, fraqueza, atrofias, hipotensão postural, impotência, anidrose e incontinência urinária. Portanto, é importante na estratégia de diagnóstico ter em mente esse tipo de patologia, principalmente quando se trata de doentes já na sexta década de vida.

Descritores: Polineuropatias; Polirradiculoneuropatia; Síndrome de Guillain-Barré; Dor lombar.

ABSTRACT

Peripheral neuropathies are diseases of the lower motor neurons of the spinal cord and brainstem it can often mimic symptoms associated with the injuries of compressive radiculopathy. They are manifested by tingling, coldness, numbness, burning, pain, hypersensitivity, weakness, atrophy, postural hypotension, impotence, anhidrosis, and urinary incontinence. Therefore, it is important in the diagnostic strategy to keep in mind this type of pathology, especially when it comes to patients already in the 6th decade of life.

Keywords: Polyneuropathies; Polyradiculoneuropathy; Guillain-Barre syndrome; Low back pain.

INTRODUCCIÓN

Las neuropatías periféricas son trastornos persistentes de la neuronas motrices inferiores de la médula y del tallo encefálico, de las neuronas sensitivas primarias o de las neuronas autónomas periféricas con manifestaciones clínicas electrográficas y morfológicas,[1] de naturaleza inflamatoria o degenerativa, que se manifiesta clínicamente por sensación de hormigueo, frialdad, adormecimiento, quemadura, dolor, hipersensibilidad, debilidad, atrofias, hipotensión arterial postural, impotencia, anhidrosis e incontinencia de esfínteres.[2-4]

La prevalencia estimada de neuropatías periféricas en la población en general es cerca de un 2% y en los adultos con más de 55 años puede alcanzar el 8%,[1] situándose entre las alteraciones neurológicas más frecuentes y su gravedad varía desde anormalidades sensoriales ligeras hasta trastornos paralíticos fulminantes con peligro para la vida, su diagnóstico diferencial representa un riesgo, porque son muy numerosas las enfermedades que las producen, a pesar del esfuerzo que se realiza para identificarlas, en 24% de los pacientes estudiados en centros especializados no se puede encontrar una explicación adecuada para el trastorno.[2,4-6]

Clasificación

Las neuropatías periféricas pueden ser clasificadas en 5 grandes grupos (Tabla 1):

Por su distribución: Mononeuropatías que comprometen solamente a un tronco nervioso; mononeuropatías múltiples con compromiso sucesivo de varios troncos nerviosos y polineuropatías distales con compromiso difuso y simétrico de los cuatro miembros.

Según las manifestaciones dominantes: Motrices, sensitivas, autonómicas e Mixtas.

Según su duración pueden seragudas (progresan en 3 semanas): Síndrome de Guillain-Barré, polineuropatía diftérica, porfrica, amiotrofia neurálgica, polineuropatías de las colagenosis; ser agudas (progresan en 1 mes); crónicas (progresan en más de un mes): neuropatía diabética, neuropatía amiloidótica, toxico nutricional, hereditarias erecurrente (hay restablecimiento parcial o completo en el intervalo de aparición).

Según los caracteres patológicos pueden ser axonopatías que se caracterizan por anormalidades morfológicas en los segmentos proximales o distales de los axones y mielinopatías que se caracterizan por la pérdida de la mielina, acompañada de mielinofagia por los macrófagos.[7]

Según la etiología y la asociación con enfermedades pueden ser infecciosas: lepra, herpes y virus (Epstein-Bar, citomegalovirus e influenza); isquémicas: diabetes, aterosclerosis, vasculitis, colagenopatías;mecánicas: por compresión, elongación o sección; evarias: amiloidosis, tumores, parálisis de Bell, mucopolisacaridosis, medicamentos (izoniazida,metronidazol, etambutol, nitrofurantoina,colistina, dapsona, vincristina, ciplastina, taxol, vinblastina, doxorrubicina, amiodarona, talidomida, colchicina, sales de oro, penicilamina, cloroquina, ciclosporina, fenitoina, disulfiram, cimetidina).

Trabajo realizado en: Unidad Medica de Alta Especialidad, Centro Médico Nacional de Occidente, Instituto Mexicano del Seguro Social, Servicio de Ortopedia y Traumatologia
Correspondencia: Av. Normalistas No. 442 Colinas de la Normal. Guadalajara, Jalisco, México, código postal: 44270. josemajimeneza@hotmail.com

Recebido em 25/05/2016, aceito em 21/08/2016.

http://dx.doi.org/10.1590/S1808-185120161503152478

Etiología

Tabla 1. En algunas axonopatías y mielinopatías puede ocurrir que las vainas de mielina y axones se encuentren afectadas al mismo tiempo.

Axonopatías	Mielinopatías	Otros tipos
De origen genético • Atrofia del músculo peroné • Neuropatía de axones gigantes. • Ataxia teleangiectásica • Axonopatía de cuerpos poliglucosados • Enfermedad de Fabry • Enfermedad de Tangier • Disautonomía familiar • Ataxia de Friedreich • Distrofia neuroaxónica • Agenesia de cuerpo calloso Adquiridas 1. Toxinas exógenas y medicamentos a) Metales b) Solventes c) Alimentos d) Toxinas de invertebrados e) medicamentos f) Varios 2. Trastornos metabólicos diabetes, insuficiência renal, insuficiência hepática, porfiria, hipotiroidismo. 3. Estados carenciales: Tiamina, hidroxicobalamina, folato, piridoxina, niacina, riboflavina. 4. Oncológicas	De origen genético • Síndrome de Charcot-Marie-Tooth. • Síndrome de Roussy-Levy • Enfermedad de Refsum • Adrenoleucodistrofia • Enfermedad de Krabbe. • Enfermedad de Pelizaeus Merzbacher Adquiridas 1. Idiopáticas e infecciosas • Aguda (síndrome de Guillain-Barré) • Crónica • Recurrente • Branquial • Post vacunación • Infantil 2. Tóxicas • Difteria • Plomo • Hexaclorofeno y cianuro 3. Metabólicas • Diabetes • Disproteinemias	Infecciosas • Lepra • Herpes • Epstein-Barr, • Citomegalovirus • Influenza Isquémicas • Diabetes • Vasculopatías • Aterosclerosis Mecánicas • Compresión • Elongación • Sección. Varias • Amiloidosis • Mucopolisacaridosis • Tumores • Lesiones eléctricas • Peri neuritis.

Clínica

El cuadro clínico puede ser amplio, con rasgos que van desde un paciente asintomático, o levemente sintomáticos, a pacientes con cuadro avanzado típico, el cuadro típico de la poli-neuropatía es el que se observa en los procesos neuróticos tóxicos o metabólicos adquiridos.

Los primeros síntomas suelen ser sensitivos, con sensación de pinchazos, hormigueo, quemazón o disestesias en los talones, en los dedos o en toda la planta de los pies, suele haber afectación simétrica con una progresión distal en intensidad.

A medida que la enfermedad progresa, las disestesias se diseminan hacia la parte inferior de las piernas, acompañándose de debilidad en los dedos de los pies, en los pies y en las piernas. El reflejo Aquileo desaparece y el déficit sensitivo se desplaza progresivamente en dirección centrípeta en forma de "calcetín".[1,4,8,9]

Posteriormente desaparece el reflejo rotuliano y cuando el déficit sensitivo ha alcanzado la parte superior de la espinilla suelen apreciarse disestesias en los dedos de las manos, con pérdida de sensibilidad de distribución en "guante" y "calcetín".

El grado de dolor espontáneo es variable, puede haber compromiso de la marcha por alteración propioceptiva; cuando el trastorno sensitivo alcanza los codos y la parte media del muslo, suele haber una zona de hipostesia en la parte inferior del abdomen que aumenta posteriormente en extensión, para entonces, los pacientes habitualmente no pueden permanecer de pie, ni caminar, ni asir objetos con las manos, en general el déficit motor también es gradual, distal y simétrico.

Las polineuropatías muestran un grado importante de diversidad debido a su extrema variabilidad en cuanto a velocidad de evolución, gravedad, mezcla de alteraciones sensitivas y motoras y presencia o ausencia de determinados síntomas.[8-11]

Caso Clínico

Paciente femenino de 63 años de edad originaria de Ruiz, Nayarit, y residente de Guadalajara, Jalisco, católica, dedicada al hogar, con antecedentes de importancia: padre finado por infarto agudo al miocardio, madre actualmente viva y con hipertensión arterial, desconoce enfermedades propias de la infancia, niega alérgicos, transfusionales, eventos quirúrgicos en 4 ocasiones a los 18 años reducción abierta y fijación interna secundaria a fractura de codo derecho, cirugía de columna hace más de 20 años secundaria a hernia de disco L5-S1, salpingoclasia, cesárea, lumbalgia crónica, intermitente. Inmunización contra tétanos hace 4 semanas, menarca a los 12 años, 4 gestaciones, 3 partos y 1 cesárea.

Inicia padecimiento el día 21 de febrero del 2012 con dolor intermitente en segmento lumbar, el cual ha sido progresivo y de evolución crónica, además presenta hipostesias, paresias y parestesias, disminución de la fuerza muscular de miembros pélvicos, motivos por los que acude a valoración, tratada inicialmente de forma sintomática con analgésicos, sin presentar mejoría de su sintomatología.

Al explorar a la paciente se encuentra consciente, orientada en tiempo, espacio y lugar, edad aparente a la cronológica, con facies de dolor, pares craneales respetados, arcos de movilidad a nivel de columna cervical sin alteraciones, toracolumbares disminuidos por dolor, miembros pélvicos con fuerza muscular de nivel 4 en la escala de Daniels, hipostesia a nivel de S1 y L5 bilateral, reflejos rotulianos y aquileos disminuidos de intensidad, Babinski negativo, Lassegue negativo.

Dos días posteriores a su ingreso se realiza nuevo examen físico encontrando disminución de la fuerza del bíceps derecho 4, izquierdo 4; tríceps derecho 4, izquierdo 4; prensión palmar derecha 3, izquierda 3; miembros inferiores derecho proximal 1, izquierdo 1; distal derecho 1 izquierdo 1 en la escala de Daniels; sin datos de liberación piramidal.

A nivel sensitivo se encuentra hipostesia en miembros inferiores aunque no se define de forma adecuada, signos cerebelosos y marcha no valorable por debilidad muscular.

En los exámenes paraclínicos del 27/02/2012 se reporta citometría hemática con leucocitos de 9.9, hemoglobina de 15.2 g/dl, hematocrito 46.3%, plaquetas 236 000, glucosa sérica de 99 mg/dL, urea de 36, creatinina 0.4 mg/dL.

Proyección AP y lateral de columna lumbosacra, con cambios degenerativos artrósicos, en donde destaca la formación de sindesmofito en la plataforma superior de L5; no se evidencian datos de inestabilidad, desplazamiento o afectación a canal medular. (Figura 1)

Resonancia de columna Toracolumbar – 18 de Febrero del 2012

Deshidratación de discos intervertebrales de L2/L3, L3/L4 y L4/L5 sin protrusiones discales ni signos de radiculopatía compresiva. (Figura 2)

Artrosis facetaria de L3/L4, L4/L5 y L5/S1, la médula espinal llega hasta el nivel de T12/L1, sin datos de lesiones en el interior del saco dural. (Figura 3)

Conclusión: Datos incipientes de discartrosis y artrosis facetaria degenerativas sin estenosis de canal ni lesión medular.

Electromiografía 29 de febrero del 2012

Anormal con datos de radiculopatía lumbar a nivel de L3, L4, L5 y S1,de predominio del lado derecho; datos de polineuropatía sensitivo-motora de predominio axonal moderada a severa.

Citoquímico de LCR 06 de marzo del 2012

Eritrocitos muy escasos, normales 99%, crenados 1%, levaduras negativo, no se observaron leucocitos, glucosa 62 mg/dl, sérica 99 mg/dl, proteínas 399, aspecto ligeramente turbio.

TAC 24 de febrero del 2012

Se observa integridad de los cuerpos vertebrales, sin afección ósea hacia el canal medular, solo con cambios artrósicos en las plataformas superiores e inferiores de los cuerpos lumbares. (Figura 4)

La paciente presentó criterios clínicos, citológicos y electromiográficos de polineuropatía desmielizante inflamatoria aguda, por lo cual se integró el diagnostico de síndrome de Guillain-Barré Hughs IV iniciando tratamiento específico a base de inmunoglobulina, calculada por peso ideal a 65 kg, 2 grs por kg dosis total correspondiendo 26 grs diarios por 5 días.Inmunoglobulina 5gr/100 ml-5.2 frascos diarios-21-6 m./hrs; Inmunoglobulina 6 gr/120 ml-4.3 frascos diarios -21.6 ml/hrs e Inmunoglobulina 6 gr/ 4.3 frascos diarios-36.1 ml/ hr.

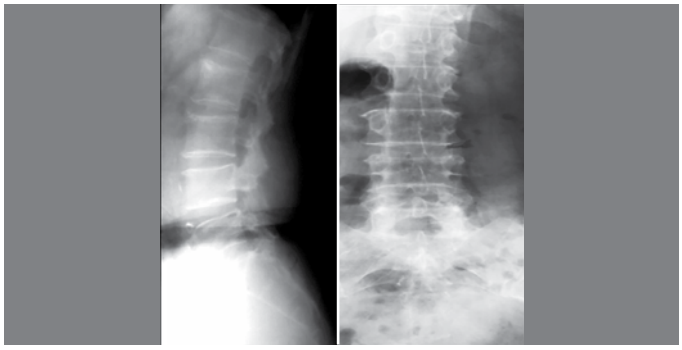

Figura 1. Proyección AP y lateral de columna lumbosacra, con cambios degenerativos astrósicos.



Figura 2. RMN lumbar, en fase T1 y T2, sin compromiso hacia canal medular, con deshidratación de los discos de L2, L3 y L4.

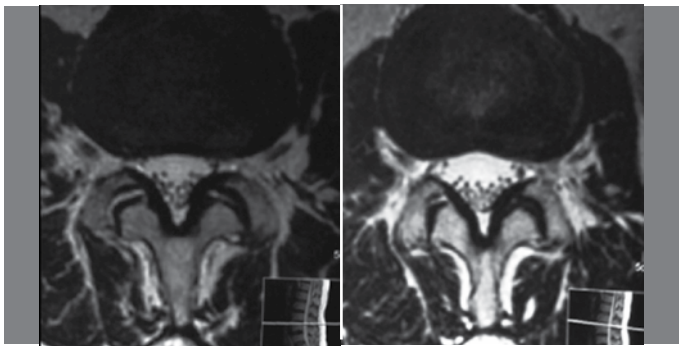

Figura 3. RMN en fase T1 y T2 en donde se evidencia solo hipertrofia facetaria bilateral, sin afección a las raíces nerviosas de L3/L4.

La paciente presentó mejoría de la sintomatología 4 días posteriores al inicio de la administración de la inmunoglobulina, con mejoría de la movilidad de miembros pélvicos y de la sensibilidad; no mostró efectos secundarios a dicho tratamiento.

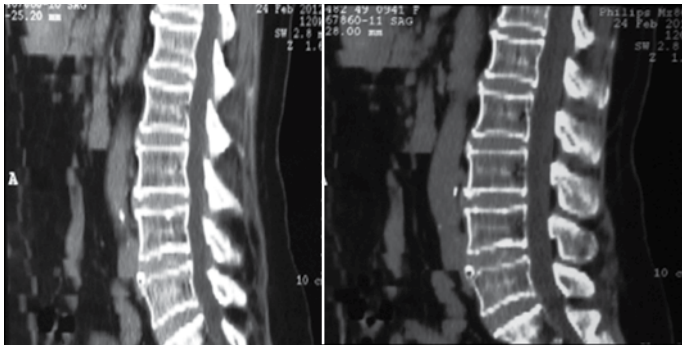

Figura 4. Integridad de cuerpos vertebrales con cambios artrósicos.

CONCLUSIONES

El síndrome doloroso lumbar tiene múltiples diagnósticos diferenciales, entre ellos, de los menos sospechados es el síndrome de Landry-Guillain-Barré-Strohl (SGB), el cual es una polirradiculoneuropatía desmielinizante, caracterizada por debilidad muscular y arreflexia, según su evolución es una neuropatía aguda (hasta 4 semanas) y puede ser recurrente.

El motivo de sospecha de esta patología en esta paciente fue debido a que las manifestaciones clínicas, hallazgos en la exploración física y sintomatología referida, no tenían concordancia con los estudios de gabinete solicitados, se realizó una revisión sistemática de la literatura existente del síndrome doloroso lumbar, y como causas no orgánicas se encontraban neuropatías periféricas del tipo desmielinizante, tal como el SGB.

Epidemiológicamente es un síndrome que se presenta a nivel mundial, afectando alrededor de 1 de cada 100,000 personas, afectando a todas las edades y no es hereditario.

La mayoría de los pacientes informan antecedentes de infecciones respiratorias o gastrointestinales, bacterianas o virales, vacunas antes del comienzo de los síntomas neurológicos.

En esta patología el líquido cefalorraquídeo presenta un aumento de las proteínas, mientras que la celularidad se encuentra normal (disociación albumino-citológica).

Para la recuperación completa del paciente se necesita un manejo especifico el cual puede incluir inmunoterapia a través de inmunoglobulina G endovenosa, inmunoglobulina G IV humana en dosis de 400 mg/kg/día durante 4 días o utilizar plasmaferesis, el cual fue el primer tipo de tratamiento que mostró beneficios en el manejo de paciente con este síndrome.

Con este esquema de tratamiento el número de días de asistencia ventilatoria y el tiempo total de hospitalización tanto en niños como en adultos disminuye, la recomendación implica recambios del 5% del peso corporal o 50 mg/kg/día de plasma durante 7 a 10 días.

La polirradiculoneuropatía desmielinizante es una patología que se debe tener en cuenta en el diagnóstico diferencial del síndrome de dolor lumbar.

Todos os autores declaram não haver nenhum potencial conflito de interesses referente a este artigo.

CONTRIBUCIONES DE LOS AUTORES: Cada autor hizo contribuciones significativas al desarrollo de este manuscrito: ACGC escribió el resumen y las traducciones proporcionadas, JMJA escribió la sección de materiales y métodos, y contribuyó a la discusión. JLGG ha eladorado las tablas estadísticas, escribió los resultados, y contribuyó a la discusión. AAP redactó las conclusiones basadas en los resultados y contribuyó a la discusión.

REFERENCIAS

1. Di Perri C, Bahri MA, Amico E, Thibaut A, Heine L, Antonopoulos G, et al. Neural correlates of consciousness in patients who have emerged from a minimally conscious state: a cross-sectional multimodal imaging study. Lancet Neurol. 2016; pii: S1474-4422(16)00111-3.
2. Castañeda-Fernández JA, del Corral-Garcia J. Neuropatías periféricas. Medisan. 2003;7(4):35-41.
3. Kraychete DC, Sakata RK. Neuropatías periféricas dolorosas. Rev Bras Anestesiol. 2011;61(5):641-58.
4. Oterino A: Neuropatías periféricas. Actualización. JANO. 6-12, 2008, no 1.699. Disponível em: http://www.jano.es/ficheros/sumarios/1/0/1699/20/00200024-LR.pdf
5. Monroy-Guerrero J, Núñez-Orozco L. Síndrome de Landry-Guillain-Barre-Strohl. Una actualización. Rev Mex Neuroci 2005;6(3):271-82.
6. Khan F, Pallant JF, Amatya B, Ng L, Gorelik A, Brand C. Outcomes of high- and low-intensity rehabilitation programme for persons in chronic phase after Guillain-Barré syndrome: a randomized controlled trial. J Rehabil Med. 2011;43(7):638-46.
7. Sejvar JJ, Baughman AL, Wise M, Morgan OW. Population incidence of Guillain-Barré syndrome: a systematic review and meta-analysis. Neuroepidemiology. 2011;36(2):123-33.
8. Soledad-Gamarra GN, Rosciani FD, Sosa F. Síndrome de Guillain Barré. Rev Posgrado de la Vía Catedra Med. 2010;(199):15-8.
9. Barzallo C, Vallejo M. Una nueva definición del dolor neuropático y un nuevo enfoque para guiar su diagnóstico. Rev Iberoamer Dolor. 2008;3(1): 52-6.
10. Alexander M, Prabhakar AT, Aaron S, Thomas M, Mathew V, Patil AK. Utility of neurophysiological criteria in Guillain Barre´ syndrome: subtype spectrum from a tertiary referral hospital in India. Neurol India. 2011;59(5):722-6.
11. Walgaard C, Lingsma HF, Ruts L, van Doorn PA, Steyerberg EW, Jacobs BC. Early recognition of poor prognosis in Guillain-Barre syndrome. Neurology. 2011;76(11):968-75.

Metallink®

Alto padrão em cirurgia de coluna

AACD

EMPRESA PARCEIRA



Conector de rotação segmentar
EXCLUSIVO MEDICREA

RECONHECIDO COMO MELHOR MATERIAL PARA ESCOLIOSE

O MENOR PERFIL DO MERCADO





Adhesion

Composição híbrida e exclusiva, desenvolvida para promover hemostasia ativa à base de polissacarídeos hidrofílicos.



Storz

Sistema GORE para endoscopia espinhal lombar percutânea

Tratamento de hernia de disco Pertcutâneo a laser

DMC



MAIS INFORMAÇÕES:
+55 (11) **4133-2323**
faleconosco@metallink.com.br

ACESSE:
www.metallink.com.br
e assista os vídeos dos produtos

Acesse nosso stand virtual no portal da Sociedade Brasileira de Coluna
www.coluna.com.br

Global Spine Congress 2017

The Global Spine Congress heads to Europe

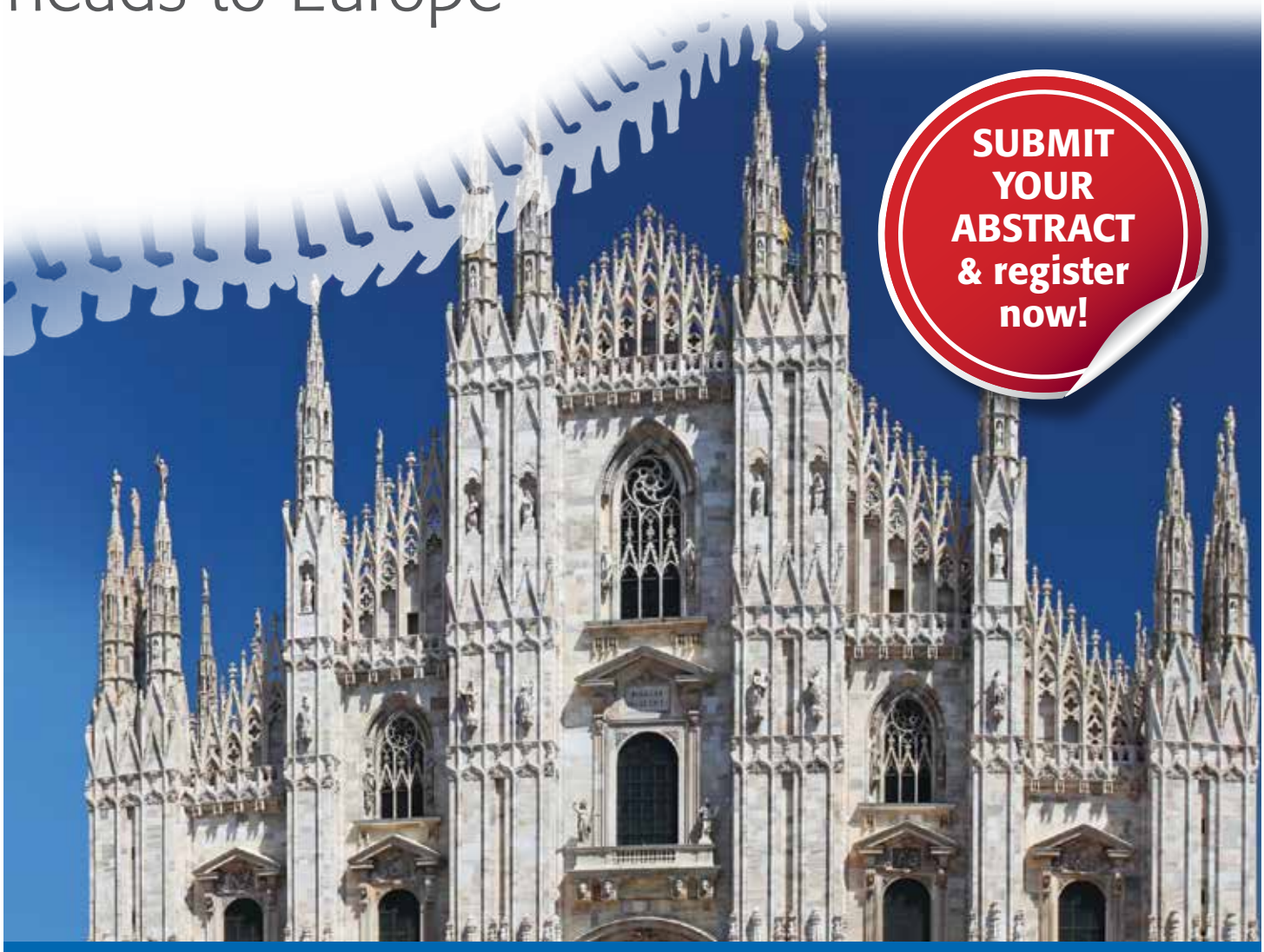

Global Spine Congress

Milan, Italy | May 3–6, 2017

www.gsc2017.org

AOSPINE

© 2016 AOSpine International. All rights reserved. E & OE.







siedi scientific innovation and education development institute





O SIEDI é um instituto independente dedicado à inovação científica e educação médica continuada. Um centro de referências para o ensino em Coluna, Neurocirurgia e Neurocirurgia Pediátrica, Ortopedia em Medicina Esportiva e Artroplastia, Bucomaxilofacial, Cardiologia Intervencionista, Vascular e outras especialidades.

Oferecemos programas teóricos e práticos de aperfeiçoamento nas técnicas cirúrgicas para Cirurgiões Residentes e Especialistas. Em cada curso, a programação é customizada para os diversos niveis de experiência.

Simulado preparatório da prova da SBC 2016. | **05 de novembro**

- Mini conferências ministradas pelos coordenadores científicos e professores convidados do SIEDI.
- Questões simuladas com base no conteúdo programático e bibliografia da CET da SBC.
- Uso de Votação Eletrônica para aferição dos conhecimentos.

Local: Sede do SIEDI

Valor do investimento: R$ 500,00

Para mais informações e programação completa: **Tel.: (11) 5545.4747 | www.siedi.com.br**

SIEDI – Rua George Ohm, 230 | 12° andar, Torre B | Cidade Monções | São Paulo | SP

ESTABILIDADE
SOLIDEZ
EVOLUÇÃO
SOLUÇÃO

Conte com a ORTOCIR.



SISTEMA PASS LP.

Baixo perfil,
alta performance.

Evolução do mundiamente reconhecido sistema Pass Med, o novo **sistema Pass LP de fixação pedicular** com instrumentais simples e precisos, traz diferenciais que tornam sua implantação mais simples, segura e rápida, além de oferecer ao paciente mais conforto e qualidade de vida no tratamento de deformidades complexas.

MEDICREA

Central São Paulo: 11 3674.6786
www.ortocir.com.br

ORTOCIR
EXCELÊNCIA EM SUAS MÃOS

SUA EXPERIÊNCIA NOSSAS SOLUÇÕES
JUNTOS, AVANÇANDO NA ASSISTÊNCIA AO PACIENTE







Medtronic

Instrumental para Cirurgia de Coluna CD Horizon® - Reg. ANVISA 10339190569
Sistema de Diagnóstico por Imagem O-arm® - Reg. ANVISA 10339190302

© Medtronic 2016. Todos os direitos reservados.
Impresso no Brasil. Setembro/2016

MICHELSON TECHNOLOGY AT WORK

Glucoreumin
sulfato de glicosamina

AGORA É MEDA

2014 – Rottapharm é adquirida pela **MEDA**

2016 – **MEDA** assume a distribuição de Glucoreumin no Brasil

Glicosamina com eficácia clínica cientificamente comprovada[1-4]

- Melhora sintomática e estrutural no tratamento da osteoartrite do joelho[2,3]
- Retarda a progressão da osteoartrose do joelho[2,3]
- Efeito modificador da doença osteoartrítica do joelho[2,3]
- Redução do consumo simultâneo de AINEs em pacientes com osteoartrite do joelho[4]



AINEs: anti-inflamatórios não esteroides

Referências: 1. Kucharz EJ, Kovalenko V, Szántó S, Bruyère O, Cooper C, Reginster JY. A review of glucosamine for knee osteoarthritis: why patented crystalline glucosamine sulfate should be differentiated from other glucosamines to maximize clinical outcomes. *Curr Med Res Opin.* 2016;32(6):997-1004. **2.** Reginster JY, Deroisy R, Rovati LC, et al. Long-term effects of glucosamine sulphate on osteoarthritis progression: a randomised, placebo-controlled clinical trial. *Lancet.* 2001;357(9252):251-6. **3.** Palvelká K, Gatterová J, Olerajová M, Machacek S, Giacovelli G, Rovati LC. Glucosamine sulfate use and delay of progression of knee osteoarthritis: a 3-year, randomized, placebo-controlled, double-blind study. *Arch Intern Med.* 2002;162(18):2113-23. **4.** Rovati LC, Girolami F, D'Amato M, Giacovelli G. Effects of glucosamine sulfate on the use of rescue non-steroidal anti-inflammatory drugs in knee osteoarthritis: Results from the Pharmaco-Epidemiology of GonArthroSis (PEGASus) study. *Semin Arthritis Rheum.* 2016;45(Suppl):S34-41.

Glucoreumin®, sulfato de glicosamina. Pó para solução oral 1,5 g. Embalagens com 10 ou 30 sachês com 3,95 g. **Uso oral - Uso adulto: Indicações:** Tratamento da artrose ou osteoartrite primária e secundária e suas manifestações. **Contraindicações:** Hipersensibilidade ao sulfato de glicosamina e/ou demais componentes da formulação. Também não deve ser utilizado em casos de fenilcetonúria. Glucoreumin® não deve ser administrado por pacientes alérgicos à crustáceos, visto que o princípio ativo é sintetizado a partir de crustáceos. Glucoreumin® contém aspartame (fonte de fenilalanina). **Atenção fenilcetonúricos: contém fenilalanina.** Glucoreumin® contém sorbitol. Esta apresentação não deve ser utilizada em pacientes com intolerância hereditária à frutose. Este medicamento não deve ser utilizado por mulheres grávidas sem orientação médica. **Precauções e advertências:** Recomenda-se cautela quanto ao uso de Glucoreumin® em pacientes com sintomas indicativos de distúrbios gastrointestinais, história de úlcera gástrica ou intestinal, diabetes *mellitus*, bem como em portadores de insuficiência renal e hepática.Se ocorrer eventualmente ulceração péptica ou sangramento gastrointestinal em pacientes sob tratamento, a medicação deverá ser suspensa imediatamente pelo médico. Recomenda-se evitar a ingestão de bebidas alcoólicas durante o tratamento com Glucoreumin®. Em pacientes asmáticos Glucoreumin® deve ser administrado com cautela visto que estes pacientes podem ser mais susceptíveis à desenvolver reações alérgicas ao sulfato de glicosamina com possível exacerbação dos sintomas. O sódio contido no Glucoreumin® (151 mg) deve ser levado em consideração em pacientes que adotam dieta controlada em sódio. Recomenda-se cautela no tratamento em pacientes com tolerância a glicose comprometida. Acompanhamento mais próximo dos níveis de açúcar no sangue se faz necessário em pacientes diabéticos no início do tratamento. - *Gravidez e lactação:* **Categoria de risco na gravidez C:** Este medicamento não deve ser utilizado por mulheres grávidas sem orientação médica. Devido à inexistência de dados do uso de Glucoreumin® durante a gravidez, assim há que se considerar o risco/benefício. Não existem informações sobre a passagem do medicamento para o leite materno, sendo desaconselhado o uso nesta condição. Deve ser feita uma avaliação pelo médico quanto à importância do medicamento para a mãe e decidir se a mãe deve parar de amamentar ou suspender o tratamento. Pacientes idosos: Não há advertências e recomendações especiais sobre o uso adequado desse medicamento por pacientes idosos, desde que não se enquadrem nas apresentadas nos itens acima. **Interações medicamentosas:** A administração oral de sulfato de glicosamina pode favorecer a absorção gastrointestinal de tetraciclinas e reduzir a de penicilinas e cloranfenicol. Deve ser usado com cautela em pacientes que tomam diuréticos, pois podem apresentar menor resposta e serem menos tolerantes ao sulfato de glicosamina. Não existe limitação para administração simultânea de analgésicos ou anti-inflamatórios esteroides e não esteroides. Não foram realizados estudos específicos de interações medicamentosas; entretanto, as propriedades físico-químicas e farmacocinéticas do sulfato de glicosamina não indicam potencial para tais interações. Além disso, o sulfato de glicosamina não foi encontrado para inibir nem para induzir qualquer enzima do CYP450. O composto não compete pelos mecanismos de absorção e, após absorção, não se liga a proteínas plasmáticas. É pouco provável que seu metabólito, sendo uma substância endógena incorporada em proteoglicanos ou degradada independentemente do sistema citocromo, leve a interações medicamentosas. Tem sido reportado um aumento no efeito anticoagulante cumarínico durante o tratamento concomitante com sulfato de glicosamina. **Reações adversas:** Reação comum: cefaleia (dor de cabeça), sonolência, cansaço, diarreia, constipação (prisão de ventre), náusea, flatulência (desconforto gástrico), dor abdominal e dispepsia (dificuldade de digestão). Reação incomum: rubor, eritema, edema/edema periférico prurido e "*rash*" cutâneo. As reações com frequência desconhecidas são: reações alérgicas (hipersensibilidade), controle inadequado do diabetes, insônia, arritmia cardíaca (ex. taquicardia), asma ou agravamento da asma, icterícia, angioedema, urticária, vertigem, distúrbios visuais, vômito, elevação das enzimas hepáticas, aumento da glicemia, aumento da pressão sanguínea. Testes laboratoriais: não se observaram diferenças significativas nos valores médios nem nos dados individuais das provas laboratoriais e constantes vitais. **Posologia e administração:** Consumir 1 sachê por dia ou segundo indicação médica. A duração do tratamento fica a critério do médico. **VENDA SOB PRESCRIÇÃO MÉDICA.** Registro MS.: 1.0084.9945 - (GLUV05MBULASET2015)

Glucoreumin® é contraindicado em pacientes com hipersensibilidade à glicosamina e/ou qualquer outro componente da fórmula. A administração oral de sulfato de glicosamina pode favorecer a absorção gastrointestinal de tetraciclinas e reduzir a de penicilinas e cloranfenicol.

SE PERSISTIREM OS SINTOMAS, O MÉDICO DEVERÁ SER CONSULTADO.

MEDA

GLU-004-2016 - JULHO/2016

INOVAÇÃO E TECNOLOGIA

ASPIRADOR ULTRASSÔNICO

- Dissecção e Aspiração Ultrassônica
- Desgaste Ósseo
- Corte e Coagulação Ultrassônica
- Desbridamento de Feridas
- Lavagem Ortopédica



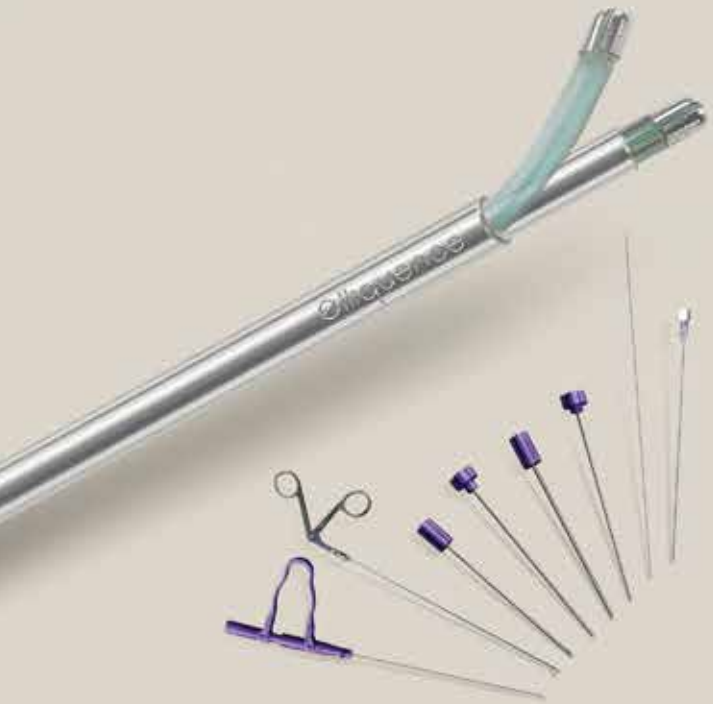

DISC-FX

O Elliquence Disc-FX® é um sistema com segurança, rapidez e eficácia que realiza procedimentos minimamente invasivos de discectomia para contidas hérnias lombares.

Seu design inovador combina a função simples e intuitiva, com resultados cirúrgicos precisos.

youtube.com/nivaabr

nivaa
Produtos Médicos e Hospitalares

11 **4122 1230** I **4122 2971**
vendas@nivaa.com.br
www.nivaa.com.br

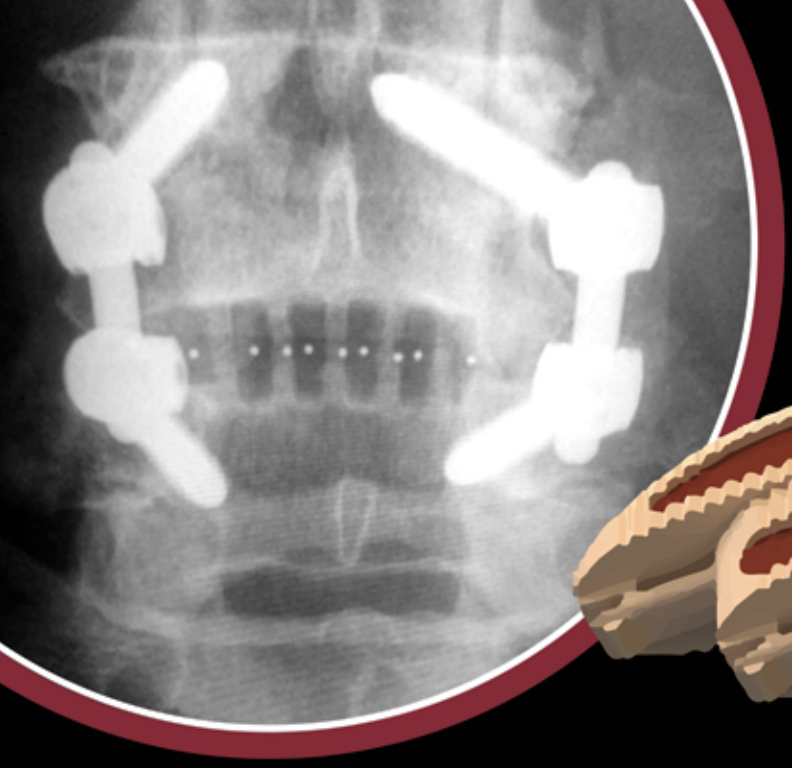

VTI
VERTEBRAL TECHNOLOGIES

Setembro/2016

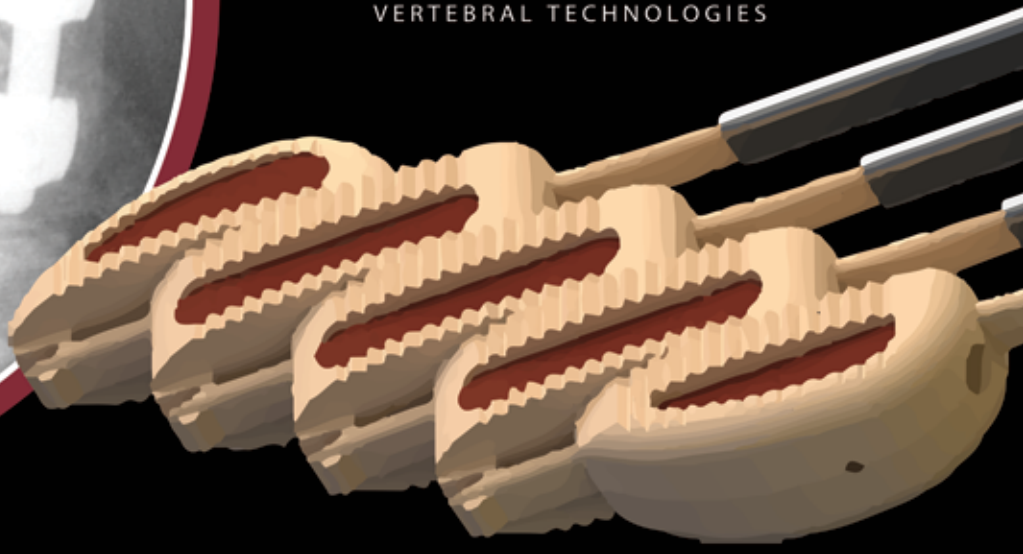

- **Acesso Posterior**
- **Cage Modular**
- **Tamanho ALIF**
- **Menos Invasivo**

O Sistema para Fusão Intervertebral InterFuse® apresenta o procedimento do InterFuse S™

Obter o tamanho de um Cage ALIF utilizando uma abordagem posterior convencional

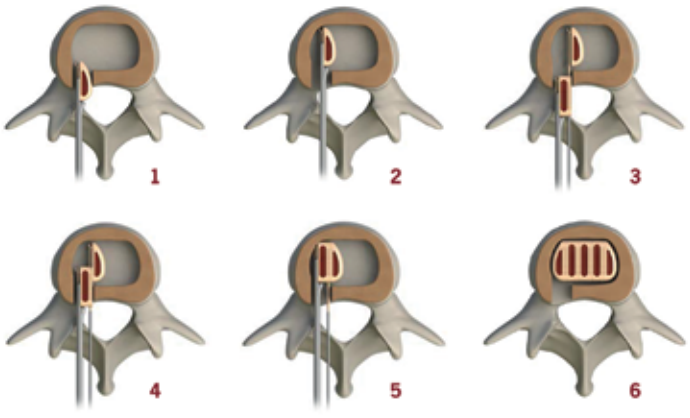

- **Inserir** o módulo pelo trilho guia
- **Mover** os módulos lateralmente
- **Remover** o trilho guia do módulo anterior
- **Repetir** o processo acima

(1-2) Depois de obter acesso à coluna por meio de uma abordagem posterior unilateral menos invasiva, o módulo inicial é colocado no espaço preparado para o disco. (3-5) Módulos adicionais são inseridos através da tecnologia exclusiva de trilho guia e slot do Sistema InterFuse®. (6) A montagem intra-operatória por módulos do InterFuse® provê a customização do tamanho do Cage (3-6 módulos) por paciente.

Fabricado por:

VTI
VERTEBRAL TECHNOLOGIES

Distribuído por:

FUSÃO
Soluções para Medicina

Mais informações, acesse:
www.fusao.com/InterFuseS