ISSN 1808-1851

COLUNA

Periodicidade: trimestral

Volume 15 • Número 4 • Out/Dez 2016

Órgão oficial da

SOCIEDADE BRASILEIRA DE COLUNA

Sociedade Brasileira de Coluna

Sociedade Portuguesa de Patologia da Coluna Vertebral

Asociación Mexicana de Cirujanos de Columna

Capítulo de Columna de la Sociedad Ecuatoriana de Ortopedia y Traumatología

Capítulo de Columna de la Sociedad Colombiana de Ortopedia y Traumatología

Capítulo de Columna de la Sociedad Venezolana de Cirugía Ortopédica y Traumatología

Sociedad Iberolatinoamericana de Columna Vertebral

Sociedade Brasileira de Neurocirurgia

Capítulo de Columna de la Federación Latinoamericana de Sociedades de Neurocirugía

Capítulo de Columna da Sociedad Latinoamericana de Ortopedia y Traumatología

Sociedad Argentina de Patologia de la Columna Vertebral

Federação Mundial de Quiropraxia

Capítulo de Coluna do México – Columna en linea

Associação Paraguaia de Cirurgia de Coluna

- CIRUGÍA DE COLUMNA MÍNIMAMENTE INVASIVA EN EL NUEVO HOSPITAL CIVIL DE GUADALAJARA "DR. JUAN I. MENCHACA"
- ALTERAÇÕES DO EQUILÍBRIO SAGITAL NA CIRURGIA DE CORREÇÃO DE ESCOLIOSE CONGÊNITA
- RELAÇÃO ENTRE A FUNÇÃO E A PRESENÇA E TIPO DE DEFORMIDADE NO PACIENTE COM PARALISIA CEREBRAL
- REPRODUTIBILIDADE E EQUIVALÊNCIA DO APLICATIVO COBBMETER NA AVALIAÇÃO SAGITAL DA COLUNA
- CORRELAÇÃO: IMPEDÂNCIA E TOMOGRAFIA NA INSERÇÃO DE IMPLANTES EM ARTRODESE LOMBAR
- PARÁMETROS DE RESONANCIA MAGNÉTICA EN PACIENTES CON ESTRECHAMIENTO CONGÉNITO DEL CONDUCTO LUMBAR
- RELAÇÃO ENTRE QUALIDADE DE VIDA E OSTEÓLISE EM TORNO DE PARAFUSOS PEDICULARES LOMBARES
- ESTUDIO COMPARATIVO DEL TRATAMIENTO DE LAS HERNIAS DISCALES
- HÉRNIA DE DISCO TORÁCICO: SÉRIE DE CASOS E PROTOCOLO DE VIA DE ACESSO CIRÚRGICO
- COMPLICATIONS OF NON-ENDOSCOPIC DISCECTOMY: A RETROSPECTIVE STUDY OF TWENTY-ONE YEARS
- DISCECTOMIA LOMBAR TOTALMENTE ENDOSCÓPICA
- ANÁLISE RETROSPECTIVA COMPARATIVA DO TRATAMENTO CIRÚRGICO DA FRATURA TORACOLOMBAR DO TIPO EXPLOSÃO: FIXAÇÃO CURTA *VERSUS* LONGA
- ESTUDO DE SOBRECARGA DO DISCO ADJACENTE APÓS ARTRODESE EM FRATURAS TORACOLOMBARES
- GAUCHER DISEASE TYPE I IN THE SKELETON: REVIEW OF LATIN AMERICA
- CORRELAÇÃO CLÍNICO-RADIOLÓGICA DAS ALTERAÇÕES DEGENERATIVAS DA COLUNA – REVISÃO SISTEMÁTICA
- HIPOPLASIA DO PROCESSO ODONTOIDE E ATLAS BIPARTIDO ASSOCIADO A INSTABILIDADE ATLANTO-AXIAL

XVI Congresso Brasileiro
XIV Congresso Ibero-Latino Americano
I BRICS Meeting

COLUNA RIO 2017

19 a 22 de abril de 2017
Hotel Royal Tulip Rio de Janeiro

Não perca o maior congresso de coluna do Brasil

O **XVI Congresso Brasileiro de Coluna** será um evento imperdível, cheio de atrativos para os especialistas do Brasil e do mundo. O evento ocorrerá em conjunto com o **XIV Congresso da Sociedade Iberolatinoamericana de Coluna** (SILACO) e contará também com o **I Encontro do Grupo de Países do BRICS** (Brasil, Rússia, Índia, China e África do Sul). Inscreva-se para um dos mais significativos congressos do ano!



www.cbc2017.com.br

Realização

SBC Sociedade Brasileira de Coluna

SILACO Sociedad Iberolatinoamericana de Columna

BRICS

Apoio

SBN Sociedade Brasileira de Neurocirurgia

SBOT Sociedade Brasileira de Ortopedia e Traumatologia

Não é apenas o que fazemos
É o que tornamos possível.

A LDR agora é Zimmer Biomet



ZIMMER BIOMET

Your progress. Our promise.™

Alphatec Spine®

Improving lives by
delivering advancements
in spinal fusion technologies



Illico®

Sistema de Fixação Posterior MIS

O sistema de parafusos pediculares minimamente invasivo ILLICO é conhecido por sua versatilidade, facilidade de uso e uma força superior.

Alphatec Solus®[1]

Fusão Intervertebral Lombar Anterior Ancorado

Quatro pontos de fixação implantados simultaneamente através de somente um instrumental combinado com grande área de enxertia e inserção de enxerto após a abertura das lâminas.

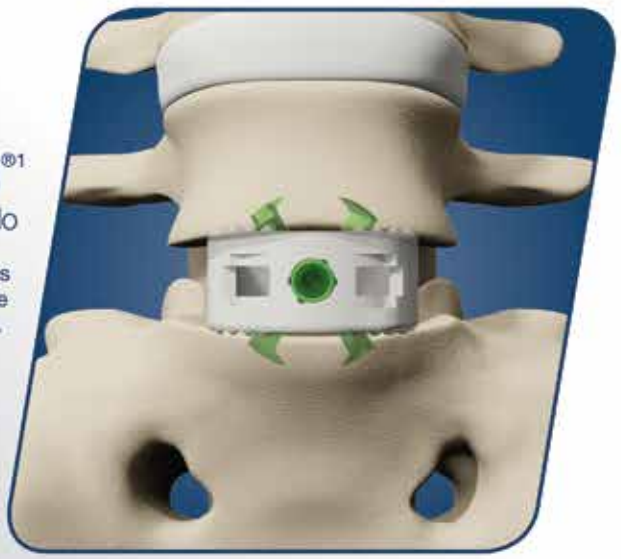

1 - The Alphatec Solus System is not sponsored, endorsed by or in any way affiliated with SOLAS® or the Society of Lateral Access Surgery.

alphatecspine.com

Cibramed – Alphatec Spine do Brasil. Rua Otávio Carneiro, 143 sala 904. Icaraí, Niterói – RJ. | Tel: 21 2714-8054

AOSPINE
LATIN AMERICA

Simpósio Avançado AOSpine Pré-Congresso Brasileiro de Coluna

Coluna Degenerativa: evitando e tratando complicações

17 de Abril, 2017 Rio de Janeiro, Brasil



Participe do **Simpósio Avançado AOSpine–Coluna Degenerativa: evitando e tratando complicações** que acontecerá no dia 17 de Abril de 2017, durante o Pré-Congresso do XVI Congresso da Sociedade Brasileira de Coluna.

TEMAS EM DESTAQUE

- Degeneração discal: Influência dos parâmetros radiográficos na tomada de decisões
- Prevenindo complicações na cirurgia de degeneração discal
- Estratégias para cirurgia de revisão nas patologias degenerativas



Asdrubal Falavigna	**Claudio Lamartina**	**Jean-Charles Le Huec**	**Luiz Vialle**	**Virginie Lafarge**
Brasil	Italia	França	Brasil	França

INFORMAÇÕES
Luana Torres
T/F +55 24 3384-7519
ltorres@aospine.org

AOSPINE LATIN AMERICA
Av. Silva Jardim, 2042 Cj 1505
80250-200 Curitiba Brasil
www.aospine.org

AOSpine Latin America

@AOSpine_Latam

Associe-se e aproveite as vantagens de ser um membro AOSpine!

- ✓ Descontos nas inscrições de eventos
- ✓ Descontos em livros
- ✓ Oportunidades de Fellowships e Mentorships
- ✓ Webinars e Atividades E-Learning
- ✓ Acesso online a Journals e Revistas de grande relevância na área de coluna
- ✓ Receba em casa o Global Spine Journal e o Evidence Based Spine-Care Journal



Associe-se agora: **www.aospine.org** **50% de desconto para estudantes e residentes!**

Sistema Inovador de Fixação Sublaminar

Jazz™ Band



Benefícios

- Preservação do pedículo
- Redução da força distribuída sobre a estrutura óssea
- Translação e derrotação
- Sem distorção de MRI
- Redução expressiva do tempo cirúrgico
- Diminuição da perda sanguínea
- Menor exposição à radiação

Por quê

- Implante único
- Não faz concorrência aos parafusos existentes
- Instrumental de simples manuseio, novo recurso para o cirurgião
- Resultados clínicos sólidos
- Histórico de mais de 10 anos
- Fácil revisão

Características

- Fixação sublaminar
- Menos invasivo
- Maior área de contato com o osso novo recurso para o cirurgião
- Instrumental preciso e eficiente
- Ausência de metal no canal medular
- Quantidade menor de implantes

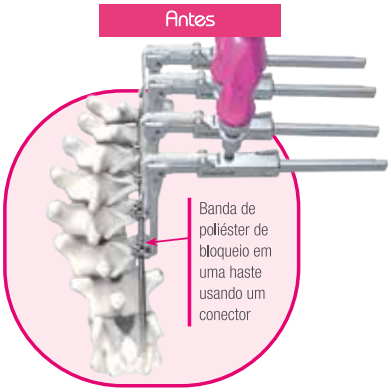

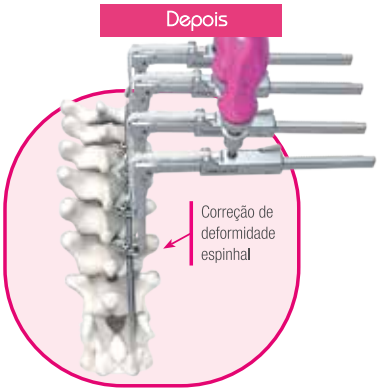

Indicações

- Deformidades
- Degenerativas
- Trauma
- Revisão
- Pull Out
- Cifose Juncional

Sistema de Fixação Posterior



ISS
Implanet Spine System

Indicações

- Trauma
- Tumores
- Doença degenerativa
- Deformidades (escoliose, cifose e lordose)
- Estenose
- Pseudoartrose (Fusão má-sucedida)

Concepção

- Implantes estéreis.
- Parafuso pedicular monoaxial e poliaxial, auto-rosqueante em titânio.
- Ganchos pediculares, laminar e torácico.
- Design de baixo perfil que se encaixa em hastes de 5,5mm e 6,0mm de diâmetro.
- Hastes retas e pré moldadas em liga de titânio e cromo-cobalto.
- Conectores transversais.
- Parafuso e conector sacral.
- Instrumental simples e eficaz.

implanet



Haka-Plif
CAGES

medvie

Alameda Terracota, 185 - 13º andar - Conjunto 1305 - Cerâmica
São Caetano do Sul - SP - Telefone: +55 11 4330-5212
www.medvie.com.br - /medvieimplantes

LINHA CERVICAL E LOMBAR

Novembro/2016

INSTRUMENTAIS IMPORTADOS



Sistema Occipitocervical



Sistema TLS



Placa Cervical



Cilindro Expansivo



Cilindro Fixo

ÓSSEA
MEDICAL TECHNOLOGY

www.ossea.com.br

COLUNA/COLUMNA

Coluna/Columna v15, n3 Abr/Jun 2016

ISSN 1808-1851

Indexada nas Bases de Dados SCIELO, SCOPUS e Lilacs (Literatura Latino-Americana e do Caribe em Ciências da Saúde)

ISSN 1808-1851

Editor Científico

Helton L.A. Defino, Faculdade de Medicina de Ribeirão Preto, Universidade de São Paulo (Ribeirão Preto, SP, Brasil)

Editor Executivo

Sérgio Daher, Hospital das Clínicas da Faculdade de Medicina da UFG (Goiânia, GO, Brasil).

Editores Associados

Eduardo Barros Puertas, Universidade Federal de São Paulo (São Paulo, SP, Brasil)
Ivan Ferrareto, Universidade Federal de São Paulo (Ribeirão Preto, SP, Brasil)
José María Jiménez Avila, Centro Médico Nacional de Occidente. IMSS. TEC de Monterrey campus Guadalajara. Facultad de Medicina (Guadalajara, Jalisco, México)
Mauro dos Santos Volpi, Universidade Estadual Paulista Júlio de Mesquita Filho (Botucatu, SP, Brasil)
Osmar Avanzi, Faculdade de Ciências Médicas da Santa Casa de São Paulo (São Paulo, SP, Brasil)
Sérgio Zylbersztejn, Universidade Federal de Ciências da Saúde de Porto Alegre (Porto Alegre, RS, Brasil)
Tarcisio Eloy Pessoa de Barros Filho, Instituto de Ortopedia e Traumatologia do HC/FMUSP (São Paulo, SP, Brasil)

Conselho Editorial

Adolfredo Damas, Hosp. San Juan de Dios de Caracas (Caracas, Venezuela)
Albert Vincent Berthier Brasil, Santa Casa Porto Alegre (Porto Alegre, RS,Brasil)
Andres Edgar Rodriguez Fuentes, Univ. de São Paulo (Ribeirão Preto, SP, Brasil)
Andres Rodriguez Munera, Fundacion Sta Fé de Bogotá (Bogotá, Colombia)
Asdrubal Falavigna, Universidade de Caxias do Sul, (Caxias do Sul, RS, Brasil).
Asdrúbal Silveri, Centro de Deformidades de Columna (Montevidéo, Uruguai)
Bartolomé Marré, Hosp. Trabajador Santiago (Santiago, Chile)
Carlos Eduardo Algaves Soares de Oliveira, Hospital do Servidor (São Paulo, SP, Brasil)
Carlos Henrique Maçaneiro, Univ. da Região Joinville (Joinville, SC, Brasil)
Carlos Henrique Ribeiro, Hospital Quinta D'or (Rio de Janeiro, RJ, Brasil)
Carlos Umberto Pereira, Univ. Federal de Sergipe (Aracaju, SE, Brasil)
Carlos Tello, Sociedad Ibero Latinoamericana de Columna (Buenos Aires, Argentina)
Carlos Villanueva Leal, Vall D'Hebron Hosp. Traumatologia Rehabilitación (Barcelona, Espanha)
Carolina Kolberg, Federación Latino Americana de Quiropráctica (Brasilia, DF, Brasil)
Claudio Coutinho Villela Pedras, Univ. Federal do Rio de Janeiro (Rio de Janeiro, RJ, Brasil)
Délio Eulálio Martins, Univ. Federal de São Paulo (São Paulo, SP, Brasil)
Elcio Landim, Univ. Estadual de Campinas (Campinas, SP, Brasil)
Enguer Beraldo Garcia, Santa Casa de Belo Horizonte (Belo Horizonte, MG, Brasil)
Enrique Izquierdo Nuñez, Univ. Complutense de Madrid (Madri, Espanha)
Enrique Jimenez Hakim, Fundacion Santa Fé de Bogotá (Bogotá, Colombia)
Enrique Osorio Fonseca, Univ. El Bosque Bogotá (Bogotá, Colômbia)
Ernesto Bersusky, Hosp. Nacional de Pediatria Juan P. Garrahan (Buenos Aires, Argentina)
Erasmo de Abreu Zardo, Pontifícia Univ. Católica (Porto Alegre, RS, Brasil)
Fernando Antonio Mendes Façanha Filho, Univ. Federal do Ceará (Fortaleza, CE, Brasil)
Fernando Helo Yamhure, Clínica Reina Sofia (Bogota, Colombia)
Francisco Limeira dos Santos Neto, Univ. Federal de Pernambuco (Recife, PE, Brasil)
Francisco Javier Sánchez Pérez-Grueso, Hosp. La Paz (Madri, Espanha)
Gabriel Virgilio Ortiz García, Centro Médico Puerta de Hierro (Zapopan, Jalisco, México)
Geraldo de Sá Carneiro Filho, Hosp. da Restauração (Recife, PE, Brasil)
Germán Ochoa, Hospital Univ. Bogotá (Bogota, Colombia)
Guy Broch Haro, Issste Hospital Lopez Mateos (México, Distrito Federal)
Herman Michael Dittmar Johnson, Centro Médico Puerta de Hierro (Zapopan, Jalisco, México)
Ignácio Dockendorff, Clínica Alemana de Santiago (Santiago, Chile)
Jayme Moiano A., Univ. de Quito (Quito, Equador)
João Cannas, Hosp. Cuf Descobertas (Lisboa, Portugal)
João Luiz Mendes Carneiro Pinheiro Franco, Hospital Samaritano, (São Paulo, SP, Brasil)
João Pedro Melancia, Fac. de Medicina Lisboa (Lisboa, Portugal)
Jorge Bachler Muñoz, Hosp. San Borja Arriarán (Santiago, Chile)
Jorge Felipe Ramirez, Clínica Reina Sofia (Bogotá-Colombia)
Jorge Manuel A. Draper Mineiro, Hosp. Cuf Descobertas (Lisboa, Portugal)
Jorge Shilton, Hospital Cosme Argerich (Buenos Aires, Argentina)
Jorge Okama, Hosp. Italiano de Buenos Aires (Buenos Aires, Argentina)
José Castillo Ramirez, Instituto de Ortopedía y Traumatología de la Clínica Ricardo Palma (San Isidro, Peru)
José Castro Guimarães Consciência, Hosp. de Egas Moniz (Lisboa, Portugal)
José Gabriel Rugeles Ortiz, Cecimin Organizacion Sanitas (Bogota, Colombia)
Juan Silva, Univ. Nacional de Asuncion (Assunção, Paraguai)
Luis Arango, El Hospital de Base (Medelin-Colombia)
Luis Carlos Morales Sáenz, La Fundación Santa Fe de Bogotá (Bogotá, Colombia)
Luciano Miller Reis Rodrigues, Faculdade de Medicina do ABC (Santo André, SP, Brasil)
Luis Carlos Ramíres, Instituto de Seguros Sociales (Bogotá,Colombia)
Luis Eduardo Munhoz da Rocha, Hosp. Pequeno Príncipe (Curitiba, PR, Brasil)
Luiz Roberto Gomes Vialle, Pontifícia Univ. Católica (Curitiba, PR, Brasil)
Marcelo Gruenberg, Hosp. Italiano de Buenos Aires (Buenos Aires, Argentina)
Marcelo Wajchenberg, Univ. Federal de São Paulo (São Paulo-SP-Brasil)
Marcello H. Nogueira-Barbosa, Univ. de São Paulo (Ribeirão Preto, SP, Brasil)
Marcos Masini, Univ. Planalto Central (Brasília, DF, Brasil)
Mario Augusto Taricco, Univ. de São Paulo (São Paulo, SP, Brasil)
Mario Herrera (Bogotá-Colombia)
Martha Hernandez, Hosp. Infantil Baca Ortiz (Quito, Equador)
Martín Tejeda Barreras, Hosp. General de Zona No 14. IMSS (Hermosillo, Sonora, México)
Maurício Gonzaga de Castro, Univ. Estado Rio de Janeiro (Rio de Janeiro, RJ, Brasil)
Mauricio Pagy de Calais Oliveira, Centro Mineiro de Cirurgia da Coluna (Belo Horizonte, Brasil)
Michael Dittmar, Univ. de Guadalajara (Guadalajara, México)
Murilo Tavares Daher, Departamento de Ortopedia da Universidade Federal de Goiás (Goiânia, GO, Brasil)
Néstor Fiore, Hosp. de La Plata (Buenos Aires, Argentina)
Nicolás J. Macchiavello Cornejo, Hospital Clínico de la Universidad de Chile (Santiago, Chile)
Raimundo Nonato do Rego Medeiros, Univ. Federal do Piaui (Teresina, PI, Brasil)
Renato Tavares Daher, Centro de Reabilitação e Readptação Dr. Henrique Santillo (Goiânia, Goiás)
Roberto Chapa Sosa, Hosp. de Alta Especialidad Christus Muguerza (Monterrey, Nuevo Leon, México)
Roberto Sakamoto Falcon, Hospital Ortopédico-Lifecenter (Belo Horizonte, MG, Brasil)
Rodolfo Ortiz Soto, Centro Médico Puerta de Hierro (Zapopan, Jalisco, México)
Ruy Vaz, Hosp. de São João (Porto, Portugal)
Sérgio Afonso Hennemann, Hosp. Mãe de Deus (Porto Alegre, RS, Brasil)
Sérgio Afonso Hennemann, Hosp. Mãe de Deus (Porto Alegre, RS, Brasil)
Salvador Mattar Díaz, Universidad Libre – Clínica Portoazul (Barranquila, Colômbia)
Victor Davila, Hosp. Univ. Dr. Manuel Nuñez Tovaz (Caracas, Venezuela)
Victor Paul Miramontes, CNR/O-Centro Nacional de Rehabilitación (Cidade do México, México)
Washington Bermúdez Santos, Montevideo Spine Center (Montevideo, Uruguai)
Wilson Munoz, Instituto Ecuatoriano de Seguridad Social (Cuenca, Equador)
Xavier Soler I Graells, Univ. Federal do Paraná (Curitiba, PR, Brasil)

Correspondentes Estrangeiros

Jack Zigler, Texas Back Institute (Dallas, Texas, USA)
Marek Szpalski, Hôpitaux Iris Sud (Bruxelles, Belgica)
Robert Gunzburg, Belgium and Eeuwfeest Kliniek (Antwerpen, Belgica)
Steven R. Garfin (San Diego, CA, Estados Unidos)

Editor Consultivo

Arthur Tadeu de Assis - São Paulo - SP - Brasil

Editora Gerente

Flávia M. S. Pires - São Paulo - SP - Brasil

Coluna/Columna é uma Publicação Oficial Sociedade Brasileira de Coluna e das Sociedades afiliadas: Asociación Mexicana de Cirujanos de Columna – AMCICO; Associação Paraguaia de Cirurgia de Coluna; Capítulo de Columna de la Federación Latinoamericana de Sociedades de Neurocirugía – FLANC; Capítulo de Columna de la Sociedad Ecuatoriana de Ortopedia y Traumatologia - SEOT; Capítulo de Columna de la Sociedad Colombiana de Ortopedia y Traumatología – SCCOT; Capítulo de Columna da Sociedad Latinoamericana de Ortopedia y Traumatología – SLAOT; Capítulo de Columna de la Sociedad Venezolana de Cirugía Ortopédica y Traumatologia – SVCOT; Capítulo de Coluna do México- Columna en linea; Federação Mundial de Quiropraxia (WFC); Sociedad Argentina de Patologia de la Columna Vertebral – SAPCV; Sociedad Iberolatinoamericana de Columna Vertebral – SILACO; Sociedade Brasileira de Neurocirurgia – SBN; Sociedade Portuguesa de Patologia da Coluna Vertebral – SPPCV.

Atha Comunicação e Editora: Coordenação editorial, criação, diagramação e produção gráfica
Rua Machado Bittencourt, 190 - 4° andar - conj. 410 - CEP: 04044-903 - São Paulo - SP
Tel/Fax: (11) 5087-9502/5579-5308 - 1atha@uol.com.br

Órgão oficial da Sociedade Brasileira de Coluna

Al. Lorena, 1304, 14°, cj. 1406/07
Jd. Paulista - São Paulo - SP - Brasil
Cep: 01424-001 - Tel.: 11 3088-6615

Secretária Administrativa: Ana Maria Cella - revistacoluna@uol.com.br

Assinatura anual - 4 edições. Valor R$ 80,00. Enviar nome, endereço, CEP para: revistacoluna@uol.com.br

Foreign annual subscription - 4 issues. U$ 40. Send your order to: revistacoluna@uol.com.br

- Periodicidade: Trimestral

Visite o site da Sociedade Brasileira de Coluna
www.coluna.com.br
Revista disponível eletronicamente
www.coluna.com.br/revistacoluna

COLUNA/COLUMNA

VOLUME 15 - Nº 4 - 2016 - Sumário/Contents/Contenido

Artigos Originais/Original Articles/Artículos Originales

CIRURGIA MINIMAMENTE INVASIVA/MINIMALLY INVASIVE SURGERY/CIRUGÍA MÍNIMAMENTE INVASIVA

CIRUGÍA DE COLUMNA MÍNIMAMENTE INVASIVA EN EL NUEVO HOSPITAL CIVIL DE GUADALAJARA "DR. JUAN I. MENCHACA" 267
CIRURGIA DE COLUNA MINIMAMENTE INVASIVA NO NUEVO HOSPITAL CIVIL DE GUADALAJARA "DR. JUAN I. MENCHACA"
MINIMALLY INVASIVE SPINE SURGERY IN THE NUEVO HOSPITAL CIVIL DE GUADALAJARA "DR. JUAN I. MENCHACA"
Miguel Ángel Andrade-Ramos, Yazmín Lemus-Rodríguez, Edgar Fernando Acosta-Gómez, Sergio Valente Esparza-Gutiérrez, Francisco Guerrero-Jazo, Héctor Velázquez-Santana

DEFORMIDADES/DEFORMITIES/DEFORMIDADES

ALTERAÇÕES DO EQUILÍBRIO SAGITAL NA CIRURGIA DE CORREÇÃO DE ESCOLIOSE CONGÊNITA 272
CHANGES IN THE SAGITTAL BALANCE IN CONGENITAL SCOLIOSIS CORRECTION SURGERY
CAMBIOS EN EL EQUILIBRIO SAGITAL EN LA CIRUGÍA DE CORRECCIÓN DE LA ESCOLIOSIS CONGÉNITA
José Antonio Mancuso Filho, Paulo Alvim Borges, Eduardo Hideo Tsuchiya, Olavo Biraghi Letaif, Raphael Martus Marcon, Alexandre Fogaça Cristante

RELAÇÃO ENTRE A FUNÇÃO E A PRESENÇA E TIPO DE DEFORMIDADE NO PACIENTE COM PARALISIA CEREBRAL 275
RELATIONSHIP BETWEEN FUNCTION AND PRESENCE AND TYPE OF DEFORMITY IN PATIENTS WITH CEREBRAL PALSY
RELACIÓN ENTRE LA FUNCIÓN Y LA PRESENCIA Y TIPO DE DEFORMIDAD EN PACIENTES CON PARÁLISIS CEREBRAL
Murilo Tavares Daher, Paulo Leandro Souza Martins, Adriano Passáglia Esperidião, Pedro Felisbino Júnior, Vinício Nunes Nascimento, José Humberto Pereira Júnior, André Luiz Passos Cardoso, Brenda Cristina Ribeiro Araújo, Sérgio Daher

REPRODUTIBILIDADE E EQUIVALÊNCIA DO APLICATIVO COBBMETER NA AVALIAÇÃO SAGITAL DA COLUNA 279
REPRODUCIBILITY AND EQUIVALENCE OF COBBMETER APPLICATION IN THE SAGITTAL EVALUATION OF THE SPINE
REPRODUCIBILIDAD Y EQUIVALENCIA DE LA APLICACIÓN COBBMETER EN LA EVALUACIÓN SAGITAL DE LA COLUMNA VERTEBRAL
Luis Marchi, Fernanda Fortti, Rodrigo Amaral, Leonardo Oliveira, Joes Nogueira-Neto, Rubens Jensen, Luiz Pimenta

DIAGNÓSTICO POR IMAGENS/DIAGNOSTIC IMAGING/DIAGNÓSTICO POR IMÁGENES

CORRELAÇÃO: IMPEDÂNCIA E TOMOGRAFIA NA INSERÇÃO DE IMPLANTES EM ARTRODESE LOMBAR 283
CORRELATION: IMPEDANCE AND TOMOGRAPHY IN IMPLANTS INSERTION IN LUMBAR ARTHRODESIS
CORRELACIÓN: IMPEDANCIA Y TOMOGRAFÍA EN LA INSERCIÓN DE IMPLANTES EN ARTRODESIS LUMBAR
Ériko Gonçalves Filgueira, Luciano de Almeida Ferrer, Itamar Alves Barbosa Neto, Leonardo Morais Paiva, Ricardo Sugai, Luciana Feitosa Ferrer

PARÁMETROS DE RESONANCIA MAGNÉTICA EN PACIENTES CON ESTRECHAMIENTO CONGÉNITO DEL CONDUCTO LUMBAR 287
PARÂMETROS DE RESSONÂNCIA MAGNÉTICA EM PACIENTES COM ESTREITAMENTO CONGÊNITO DO CANAL VERTEBRAL LOMBAR
PARAMETERS OF NUCLEAR MAGNETIC RESONANCE IN PATIENTS WITH CONGENITAL NARROWING OF THE LUMBAR SPINAL CANAL
Eliu Hazael Morales-Rangel, Fernando Espinoza-Choque, Alfredo Javier Moheno-Gallardo, Luis Antonio Saavedra-Badillo, Eulalio Elizalde-Martínez, Juan Carlos De la Fuente-Zuno, José Manuel Pérez-Atanasio

RELAÇÃO ENTRE QUALIDADE DE VIDA E OSTEÓLISE EM TORNO DE PARAFUSOS PEDICULARES LOMBARES 290
CORRELATION BETWEEN QUALITY OF LIFE AND OSTEOLYSIS AROUND LUMBAR PEDICLE SCREWS
CORRELACIÓN ENTRE CALIDAD DE VIDA Y OSTEÓLISIS ALREDEDOR DE TORNILLOS PEDICULARES LUMBARES
Marcelo Italo Risso Neto, Sylvio Mistro Neto, Roberto Rossanez, Guilherme Rebechi Zuiani, Ivan Guidolin Veiga, Wagner Pasqualini, Marcos Antônio Tebet, Augusto Celso Scarparo Amato Filho, Elcio Landim, Paulo Tadeu Maia Cavali

DOENÇAS DEGENERATIVA INTERVERTEBRAL/DEGENERATIVE DISC DISEASE/ENFERMEDAD DEGENERATIVA

ESTUDIO COMPARATIVO DEL TRATAMIENTO DE LAS HERNIAS DISCALES 295
ESTUDO COMPARATIVO DE TRATAMENTO DE HÉRNIAS DE DISCO
COMPARATIVE STUDY ON THE TREATMENT OF DISC HERNIATIONS
María Luz Suárez-Huerta, Elena Iglesia-Diez, Alfredo Álvarez Castro, Jesús Betegón Nicolás, Sonia Sánchez Campos, Antonio Luis Mostaza Saavedra, Manuel Fernández-González

OSTEOPOROSE E DOENÇAS OSTEOMETABÓLICAS /OSTEOPOROSIS AND BONE METABOLIC DISEASES/ENFERMEDADES METABÓLICAS ÓSEAS Y OSTEOPOROSIS

HÉRNIA DE DISCO TORÁCICO: SÉRIE DE CASOS E PROTOCOLO DE VIA DE ACESSO CIRÚRGICO 299
THORACIC DISC HERNIATION: CASE SERIES AND PROTOCOL FOR SURGICAL APPROACHES
HERNIA DE DISCO TORÁCICO: SERIE DE CASOS Y PROTOCOLO DE ACCESO QUIRÚRGICO
Eduardo Augusto Iunes, Franz Jooji Onishi, Vinicius de Meldau Benites, Rodrigo Miziara Yunes, Alexandre José Reis Elias, Sérgio Cavalheiro

TÉCNICA CIRÚRGICA/SURGICAL TECHNIQUE/ TÉCNICA QUIRÚRGICA

COMPLICATIONS OF NON-ENDOSCOPIC DISCECTOMY: A RETROSPECTIVE STUDY OF TWENTY-ONE YEARS 303
COMPLICAÇÕES DA DISCOTOMIA NÃO ENDOSCÓPICA: ESTUDO RETROSPECTIVO DE VINTE E UM ANOS
COMPLICACIONES DE LA DISCECTOMÍA NO ENDOSCÓPICA: ESTUDIO RETROSPECTIVO DE VEINTIÚN AÑOS
Jorge Felipe Ramírez León, José Gabriel Rugeles Ortiz, Enrique Osorio Fonseca, Carolina Ramírez Martínez, Nicolás Prada Ramírez, Gabriel Oswaldo Alonso Cuéllar

DISCECTOMIA LOMBAR TOTALMENTE ENDOSCÓPICA.....306
FULL-ENDOSCOPIC LUMBAR DISCECTOMY
DISCECTOMÍA LUMBAR TOTALMENTE ENDOSCÓPICA
Daniel Ferreira Ghedini, André Moreira Castilho, Rogério Lúcio Chaves de Resende, Jefferson Soares Leal, Túlio Vinícius de Oliveira Campos, Marco Antônio Percope de Andrade

TRAUMA/TRAUMA/TRAUMA

ANÁLISE RETROSPECTIVA COMPARATIVA DO TRATAMENTO CIRÚRGICO DA FRATURA TORACOLOMBAR DO TIPO EXPLOSÃO: FIXAÇÃO CURTA *VERSUS* LONGA.....310
RETROSPECTIVE COMPARATIVE ANALYSIS OF SURGICAL TREATMENT OF THORACOLUMBAR BURST FRACTURE: SHORT VERSUS LONG FIXATION
ANÁLISIS RETROSPECTIVO COMPARATIVO DEL TRATAMIENTO QUIRÚRGICO DE FRACTURA TORACOLUMBAR POR EXPLOSIÓN: FIJACIÓN CORTA VERSUS LARGA
Carlos Alberto de Almeida de Assunção Filho, Nelson Astur Neto, João Paulo Bergamaschi, Luciano Antonio Nassar Pellegrino, Ricardo Shigueaki, Galhego Umeta, Maria Fernanda Silber Caffaro, Osmar Avanzi, Robert Meves

TRAUMA VERTEBRAL E FRATURAS/SPINAL TRAUMA AND FRACTURES/TRAUMA VERTEBRAL Y FRACTURAS

ESTUDO DE SOBRECARGA DO DISCO ADJACENTE APÓS ARTRODESE EM FRATURAS TORACOLOMBARES 314
OVERLOAD STUDY ON ADJACENT DISC AFTER ARTHRODESIS IN THORACOLUMBAR FRACTURES
ESTUDIO DE SOBRECARGA EN EL DISCO ADYACENTE DESPUÉS DE LA ARTRODESIS EN FRACTURAS TORACOLUMBARES
Gustavo Serra Reinas, Fernando Zani Garcia, Régis Silveira Teixeira, Emilio Cezar Mamede Murad, Ruy Yoshiaki Okaji, Anderson Balesteiro Fukoshima, Roberto Ryuiti Mizobuchi, José Marcondes da Silveira Junior

Artigo de Revisão/Review Article/Artículo de Revisión

DOENÇA DEGENERATIVA DISCO INTERVERTEBRAL/DEGENERATIVE INTERVERTEBRAL DISC DISEASE/DISCO INTERVERTEBRAL DEGENERATIVA

GAUCHER DISEASE TYPE 1 IN THE SKELETON: REVIEW OF LATIN AMERICA 317
DOENÇA DE GAUCHER TIPO 1 NO ESQUELETO: REVISÃO DA AMÉRICA LATINA
ENFERMEDAD DE GAUCHER TIPO 1 EN EL ESQUELETO: REVISIÓN DE AMÉRICA LATINA
José Simon Camelo Júnior, Marta Dragosky, Guillermo Drelichman

DOENÇAS DEGENERATIVA INTERVERTEBRAL/DEGENERATIVE DISC DISEASE/ENFERMEDAD DEGENERATIVA

CORRELAÇÃO CLÍNICO-RADIOLÓGICA DAS ALTERAÇÕES DEGENERATIVAS DA COLUNA – REVISÃO SISTEMÁTICA.....325
CLINICAL-RADIOGRAPHIC CORRELATION OF DEGENERATIVE CHANGES OF THE SPINE – SYSTEMATIC REVIEW
CORRELACIÓN CLÍNICO-RADIOLÓGICA DE LOS CAMBIOS DEGENERATIVOS DE LA COLUMNA – REVISIÓN SISTEMÁTICA
Emiliano Neves Vialle, Luiz Roberto Gomes Vialle, Christiano Esteves Simões, Phelipe de Souza Menegaz

Relato de Caso/Case Report/Reporte de Caso

COLUNA CERVICAL/CERVICAL SPINE/COLUMNA CERVICAL

HIPOPLASIA DO PROCESSO ODONTOIDE E ATLAS BIPARTIDO ASSOCIADO A INSTABILIDADE ATLANTO-AXIAL.....330
ODONTOID PROCESS HYPOPLASIA AND BIPARTITE ATLAS ASSOCIATED WITH ATLANTO-AXIAL INSTABILITY
HIPOPLASIA DE LA APÓFISIS ODONTOIDE Y ATLAS BIPARTITO ASOCIADO CON INESTABILIDAD ATLANTOAXIAL
Luis Miguel Sousa Marques, Clara Romero, José Gabriel Monteiro de Barros Cabral

Temas Livres/Free Themes/Temas Libres

16º CONGRESSO BRASILEIRO DE CIRURGIA ESPINHAL.....334

ISSN 1808-1851

INSTRUÇÕES AOS AUTORES/NORMAS PARA PUBLICAÇÃO

Revisado em janeiro de 2016

COLUNA/COLUMNA – ISSN 1808-1851 (versão impressa) e ISSN 2177-014X (versão *on-line*) – é o órgão de publicação científica oficial da Sociedade Brasileira de Coluna – SBC e de associações afiliadas: Asociación Mexicana de Cirujanos de Columna – AMCICO; Asociación Paraguaya de Cirugía de Columna; Capítulo de Columna de la Federación Latinoamericana de Sociedades de Neurocirugía – FLANC; Capítulo de Columna de la Sociedad Ecuatoriana de Ortopedia y Traumatología – SEOT; Capítulo de Columna de la Sociedad Colombiana de Ortopedia y Traumatología – SCCOT; Capítulo de Columna de la Sociedad Latinoamericana de Ortopedia y Traumatología – SLAOT; Capítulo de Columna de la Sociedad Venezolana de Cirugía Ortopédica y Traumatología – SVCOT; Capítulo de Coluna do México – Columna en línea; Federação Mundial de Quiropraxia – WFC; Sociedad Argentina de Patología de la Columna Vertebral – SAPCV; Sociedad Iberolatinoamericana de Columna Vertebral – SILACO; Sociedade Brasileira de Neurocirurgia – SBN; Sociedade Portuguesa de Patologia da Coluna Vertebral – SPPCV. É publicada em duas versões, trimestralmente, em quatro edições ao ano. Sua proposta é divulgar artigos que contribuam para o aperfeiçoamento e o desenvolvimento da prática, da pesquisa e do ensino dos temas relacionados a coluna vertebral no Brasil e na América Latina.

PREPARAÇÃO DO MANUSCRITO

Peer Review

O *peer review*, ou revisão por pares, é um dos fatores que sustentam a qualidade de um veículo científico. O corpo editorial da Coluna/Columna é formado, em sua maioria, por professores universitários, o que permite um *peer review* criterioso e rigoroso. Todos os manuscritos, após a aprovação dos editores, serão analisados por dois ou mais revisores, sendo o anonimato garantido em todo o processo de julgamento (duplo cego). Os artigos que não apresentarem mérito e não se enquadrarem na política editorial da revista serão rejeitados, não cabendo recurso. Os comentários dos revisores serão devolvidos aos autores para modificações no texto ou justificativa de sua conservação. Após a aprovação dos revisores, os artigos serão encaminhados para os editores associados para aprovação final. Somente após as aprovações finais dos revisores e editores os manuscritos serão encaminhados para publicação.

Copyright

As declarações publicadas nos artigos são de inteira responsabilidade dos autores. Entretanto, todo material publicado se torna propriedade da Revista Coluna/Columna, que passa a reservar os direitos autorais. Os autores devem anexar como documentos suplementares no sistema Scielo de publicação e submissão *on-line*: a) declaração de conflito de interesses; b) certificado de aprovação do trabalho pela Comissão de Ética em Pesquisa da instituição quando a investigação envolver experimentação em seres humanos ou animais; c) documentação referente às eventuais fontes de financiamento do trabalho; d) declaração de que os participantes assinaram documento de consentimento livre informado, quando se tratar de pesquisa clínica com seres humanos; e) carta de transferência dos direitos autorais assinada por todos os autores e declaração de que o texto é inédito, não tendo sido submetido a publicação em outro periódico ou livro.

APRESENTAÇÃO E SUBMISSÃO DO MANUSCRITO

A Revista Coluna/Columna é uma publicação trimestral que circula nos meses de janeiro/fevereiro/março, abril/maio/junho, julho/agosto/setembro e outubro/novembro/dezembro, em duas versões: uma com os textos em seu idioma original (português, inglês ou espanhol) e outra versão em inglês, com a finalidade de publicar trabalhos originais da especialidade. Os artigos publicados na revista seguem os requisitos uniformes propostos pelo Comitê Internacional de Editores de Revistas Médicas, disponíveis no endereço eletrônico www.icmje.org.

A Revista Coluna/Columna, em apoio às políticas para registro de ensaios clínicos da Organização Mundial de Saúde (OMS) e do International Committee of Medical Journal Editors (ICMJE), reconhecendo a importância dessas iniciativas para o registro e a divulgação internacional de informação sobre estudos clínicos, em acesso aberto, somente aceitará para publicação, a partir de agosto de 2009, os artigos de pesquisas clínicas que tenham recebido um número de identificação em um dos registros de ensaios clínicos validados pelos critérios estabelecidos pela OMS e pelo ICMJE, disponível no endereço: http://clinicaltrials.gov ou no site do Pubmed.

Ao relatar experimentos sobre temas humanos e animais, indicar se os procedimentos seguiram as normas do Comitê Ético sobre Experiências Humanas da instituição na qual a pesquisa foi realizada ou se estão de acordo com a Declaração de Helsinque de 1995 e a Animal Experimentation Ethics, respectivamente. Os autores devem incluir uma declaração indicando que o protocolo foi aprovado pelo Comitê de Ética da instituição (instituição de afiliação de pelo menos um dos autores), com o respectivo número de identificação. Também devem declarar que o Termo de Consentimento Livre e Esclarecido foi assinado por todos os participantes. Essas informações devem ser citadas na seção Material e Métodos do manuscrito.

A revista recebe para publicação artigos para as seguintes seções: Artigos Originais, Artigo de Revisão, Artigo de Atualização e Relato de Caso. Os artigos poderão ser escritos em português, espanhol ou inglês.

Os trabalhos deverão ser digitados em espaço duplo, usando, de preferência, o processador de texto *Microsoft Word*®, com 3 cm de margens e a fonte Times New Roman, tamanho 12, não devendo ultrapassar 20 páginas, incluindo folha de rosto, resumos, texto, agradecimentos, referências e tabelas.

O artigo enviado deverá ser submetido acompanhado de:

Folha de rosto: título do trabalho (conciso e informativo) em português, espanhol e inglês; nome completo de cada autor (sem abreviações) e da instituição (As unidades hierárquicas devem ser apresentadas em ordem decrescente. Por exemplo: universidade, faculdade e departamento a que pertence cada um deles. Os nomes das instituições e programas deverão ser apresentados preferencialmente por extenso e na língua original da instituição ou na versão em inglês quando a escrita não for latina. Por exemplo: árabe, mandarim, grega), com indicação numérica e sequencial, utilizando números arábicos sobrescritos. Se houver mais de uma afiliação institucional, indicar apenas a mais relevante; local de realização do trabalho e/ou da pesquisa; nome do autor correspondente com endereço completo, telefone e e-mail. O número ORCID de cada um dos autores deve ser informado na folha de rosto. http://orcid.org/

Resumo e Descritores: resumo, em português, inglês e espanhol, com, no máximo, 250 palavras. Os Artigos Originais deverão ser estruturados (Objetivo, Métodos, Resultados, Conclusões) ressaltando os dados mais significativos do trabalho. Para Artigos de Revisão, Atualização ou Relato de Caso, o resumo não deverá ser estruturado. Abaixo do resumo, especificar no mínimo três e no máximo dez descritores que definam o assunto do trabalho. Os descritores deverão ser baseados no DECS – Descritores em Ciências da Saúde –, disponível no endereço eletrônico http://decs.bvs.br/, ou MeSH (Medical Subject Headings) – www.nlm.nih.gov/mesh/MBrowser.html, com as versões em português, inglês e espanhol para cada um dos descritores.

APRESENTAÇÃO DO TEXTO

Introdução: deverá conter o objetivo do trabalho e resumir seus fundamentos lógicos. Apresentar somente as citações estritamente pertinentes e não incluir dados ou conclusões do trabalho que está sendo relatado.

Métodos: deve-se descrever claramente a seleção dos indivíduos que intervieram na pesquisa (pacientes ou animais de laboratório, incluindo os controles). Identificar idade, sexo e outras importantes características do indivíduo. A definição e a relevância da raça ou etnia são ambíguas. Os autores devem ser particularmente cuidadosos quando usarem essas categorias. Identificar os métodos, os equipamentos (apresentar o nome e o endereço do fabricante entre parênteses) e os procedimentos em detalhes suficientes para permitir a reprodução dos resultados por outros pesquisadores. Citar se o estudo foi aprovado pelo Comitê de Ética da instituição (instituição de afiliação de pelo menos um dos autores) e informar o respectivo número de identificação. Também se deve informar se o Termo de Consentimento Livre e Esclarecido foi assinado por todos os participantes.

Resultados: deverão ser apresentados em uma sequência lógica no texto, nas tabelas e figuras. Não deverão ser repetidos no texto todos os dados das tabelas ou ilustrações, devendo ser enfatizadas ou resumidas somente as observações importantes.

Discussão: deverá enfatizar os novos e mais importantes aspectos do estudo e as conclusões que se seguem. Não deverão ser repetidos os dados apresentados na introdução ou nos resultados. Deverão ser estabelecidas novas hipóteses apenas quando elas estiverem claramente justificadas.

Conclusões: deverão ser vinculadas aos objetivos do estudo, evitando-se afirmações não qualificadas e não completamente comprovadas pelos dados. Deverão apresentar argumento conclusivo detalhado dos dados comprobatórios.

Agradecimentos: quando necessário, agradecer brevemente as pessoas que tenham colaborado intelectualmente, mas cuja contribuição não justifica coautoria, ou aquelas que tenham provido apoio material, técnico, assessoria. O autor deve garantir que as pessoas concordem em ser assim chamadas. O apoio financeiro para a pesquisa e bolsas de estudo deve ser reconhecido nesta seção (agência e número de concessão).

Conflitos de interesse: devem ser reproduzidos objetivamente quando houver. Quando não houver, apresentar a declaração: "Os autores declaram inexistência de conflito de interesses na realização deste trabalho".

Declaração da contribuição de autores: deve ser expressa no final do artigo, com a utilização de dois critérios mínimos de autoria: a) participação ativa na discussão dos resultados; b) revisão e aprovação da versão final do trabalho.

Referências: devem estar rigorosamente de acordo com as instruções *Uniform Requirements for Manuscripts Submitted to Biomedical Journals*, do International Committee of Medical Journal Editors, atualizadas em outubro de 2007. Todos os autores e trabalhos citados no texto devem constar nas referências e vice-versa. A numeração das referências deverá ser de acordo com a ordem em que forem mencionadas pela primeira vez no texto, utilizando-se números arábicos para o texto e para as referências. Citar todos os autores até no máximo seis; se existirem mais, citar os seis primeiros seguidos de *et al.* Os títulos dos periódicos deverão ser abreviados de acordo com a lista de periódicos do *Index Medicus*.

Exemplos:

Artigos de periódicos: Caetano MBF, Albertoni WM, Caetano EB. Estudo anatômico das inserções distais do tendão extensor longo do polegar. Acta Ortop Bras. 2004;12(2):118-24.

Hong-Wan N, Ee-Chon T, Qing-Hang Z. Biomechanical effects of C2-C7 intersegmental stability due to laminectomy with unilateral and bilateral facetectomy. Spine. 2004;29(16):1737-45.

Livros: Defino, HLA. Lesões traumáticas da coluna vertebral. São Paulo: Bevilacqua; 2006.

Capítulos de livros: Tencer AF. Biomechanics of spinal trauma. In: Cotler JM, Simpson JM, An HS, Silveri CP, editors. Surgery of spinal trauma. Philadelphia: Lippincott Williams & Wilkins; 2000. p. 61-112.

Dissertações e teses: Giglio CA. Caracterização funcional e histológica de modelos experimentais de estudo do trauma raquimedular [tese]. Ribeirão Preto: Universidade de São Paulo; 2000.

Material eletrônico: Autor(es). Título do artigo. Título do periódico abreviado [suporte]. Data de publicação [data de acesso com a expressão "acesso em:"]; volume(número):páginas inicial-final [ou número de páginas aproximado]. Endereço eletrônico com a expressão "Disponível em:".

Pavezi N, Flores D, Perez CB. Proposição de um conjunto de metadados para descrição de arquivos fotográficos considerando a Nobrade e a Sepiades. Transinf. [Internet]. 2009 [acesso em 2010 nov 8];21(3):197-205. Disponível em: http://revistas.puc-campinas.edu.br/transinfo/search.php?op=search&query=metadados&limit

Figuras: as ilustrações (fotografias, desenhos, gráficos, etc.) deverão ser citadas como figuras e numeradas em algarismos arábicos, consecutivamente, de acordo com a ordem em que foram citadas pela primeira vez no texto. As figuras deverão ser enviadas em RGB, formato *tif* ou *jpg* com 300 DPI de resolução, em formato grande, juntamente com os originais. As fotos serão publicadas em preto e branco. Para publicações coloridas, o custo adicional será de responsabilidade dos autores.

Por favor, note que é de responsabilidade dos autores obter permissão do detentor dos direitos autorais para reproduzir figuras (ou tabelas) que tenham sido previamente publicadas em outros lugares. Para todos os valores de acesso aberto, os autores devem ter permissão do detentor dos direitos caso desejem incluir imagens que tenham sido publicadas em outros lugares, em periódicos de acesso não aberto. A permissão deve ser indicada na legenda da figura, e a fonte original deve ser incluída na lista de referências.

Tabelas: as tabelas devem ser numeradas por ordem de aparecimento no texto, com números arábicos. Cada tabela deve ter um título e, se necessário, uma legenda explicativa. Os quadros e tabelas deverão ser enviados através dos arquivos originais (p. ex.: Excel) e não como imagem. Tabelas e quadros que ocupem mais de uma página devem ser evitados. Não usar elementos de imagem, caixas de texto ou tabulações.

Abreviaturas e siglas: devem ser precedidas do nome completo quando citadas pela primeira vez no texto. Nas figuras e tabelas, devem conter seu significado abaixo da figura ou tabela.

ENVIO DO MANUSCRITO (SUBMISSÕES)

As submissões dos artigos devem ser feitas *on-line*. Os originais do texto, tabelas, figuras e documentos deverão ser submetidos pelo *link*: http://submission.scielo.br/index.php/coluna/index.

• A responsabilidade por conceitos emitidos nos artigos é da inteira responsabilidade de seus autores. • Permitida a reprodução total ou parcial dos artigos, desde que mencionado a fonte. • Todo o conteúdo do periódico, exceto onde identificado, está licenciado sob uma Licença Creative Commons Atribuição-tipo BY-NC.

CIRUGÍA DE COLUMNA MÍNIMAMENTE INVASIVA EN EL NUEVO HOSPITAL CIVIL DE GUADALAJARA "DR. JUAN I. MENCHACA"

CIRURGIA DE COLUNA MINIMAMENTE INVASIVA NO NUEVO HOSPITAL CIVIL DE GUADALAJARA "DR. JUAN I. MENCHACA"

MINIMALLY INVASIVE SPINE SURGERY IN THE NUEVO HOSPITAL CIVIL DE GUADALAJARA "DR. JUAN I. MENCHACA"

Miguel Ángel Andrade-Ramos[1,2], Yazmín Lemus-Rodríguez[1], Edgar Fernando Acosta-Gómez[1], Sergio Valente Esparza-Gutiérrez[1], Francisco Guerrero-Jazo[1], Héctor Velázquez-Santana[1]

1. Nuevo Hospital Civil de Guadalajara "Dr. Juan I. Menchaca", Departamento de Neurociencias, Servicio de Neurocirugía, Guadalajara, Jalisco, México.
2. Universidad de Guadalajara, Centro Universitario de Ciencias de la Salud (CUCS), División de Disciplinas Clínicas, Departamento de Clínicas Médicas, Guadalajara, Jalisco, México.

RESUMEN

Objetivo: Describir nuestra experiencia en una serie de casos tratados mediante técnicas mínimamente invasivas en cirugía de columna, su seguimiento a corto plazo e identificar las complicaciones. Métodos: Se realizó un análisis prospectivo en 116 pacientes intervenidos por el mismo equipo desde septiembre de 2015 a junio de 2016. Evaluando el seguimiento a corto plazo, se registró tiempo quirúrgico, sangrado, complicaciones, estancia hospitalaria, estado neurológico pre y post operatorio además de escalas de discapacidad y calidad de vida. Los datos demográficos y del procedimiento quirúrgico fueron analizados con el programa SPSS versión 20. Resultados: Un total de 116 pacientes con edad promedio de 49,7 + 15,7 (21 a 85 años), fueron intervenidos siendo 76 (65%) patologías lumbares y 37 (32%) cervicales. Los procedimientos más comunes fueron discectomías tubulares (31), descompresión bilateral tubular (17), MI-TLIF (7) lumbares; discectomía y artrodesis anterior (35). El promedio de sangrado fue 50,6 cc, estancia hospitalaria 1,7 día, escala EVA prequirúrgica 7,4 y posquirúrgica 2,3, Oswestry (ODI) prequirúrgico 64,6% y posquirúrgico 13,1%, SF-36 prequirúrgico 37,8% y posquirúrgico 90,3%. No hubo complicaciones mayores, excepto una infección de herida quirúrgica en paciente diabética y 3 durotomías incidentales, una de estas con fístula contenida, de manejo conservador. Conclusiones: La tendencia actual de la cirugía mínimamente invasiva se ha justificado en múltiples estudios en patología tumoral y degenerativa, con la conservación de estructuras para biomecánica de la columna. Los beneficios no deben reemplazar los objetivos primarios y su utilidad depende de las habilidades del cirujano, la patología, y el uso selectivo de las técnicas. Encontramos que el acceso tubular permite desarrollar la técnica de discectomía, fusión y corpectomía sin limitar la exposición, evitando manipulación de estructuras adyacentes, disminuyendo complicaciones y siendo factible en un hospital público.

Descriptores: Columna vertebral/cirugía; Procedimientos quirúrgicos mínimamente invasivos; Resultado del tratamiento; Estudios prospectivos.

RESUMO

Objetivo: Descrever nossa experiência em uma série de casos tratados por técnicas minimamente invasivas de cirurgia da coluna, o acompanhamento a curto prazo e identificar complicações. Métodos: Realizou-se análise prospectiva de 116 pacientes operados pela mesma equipe, de setembro de 2015 até junho de 2016. Avaliando o acompanhamento a curto prazo, foram registrados tempo cirúrgico, hemorragia, complicações, estadia hospitalar, estado neurológico pré e pós-operatório, além de escalas de incapacidade e qualidade de vida. Os dados demográficos e sobre o procedimento cirúrgico foram analisados com o programa SPSS versão 20. Resultados: Um total de 116 pacientes com média de idade de 49,7 + 15,7 (21 a 85 anos) foram operados, sendo 76 (65%) com afecção lombar e 37 (32%) com afecção cervical. Os procedimentos mais comuns foram discotomias tubulares (31), descompressão bilateral tubular (17), MI-TLIF (7) lombares; discotomia e artrodese anterior (35). O sangramento médio foi de 50,6 cm^3, o tempo de hospitalização foi 1,7 dia, a escala EVA pré-cirúrgica foi 7,4 e a pós-cirúrgica 2,3, Oswestry (ODI) pré-cirúrgico de 64,6% e pós-cirúrgico de 13,1%, SF-36 pré-cirúrgico de 37,8% e pós-cirúrgico de 90,3%. Não houve grandes complicações, exceto uma infecção da ferida cirúrgica em paciente diabética e três durotomias incidentais um dos pacientes com fístula, uma delas contida, tratada de modo conservador. Conclusões: A tendência atual da cirurgia minimamente invasiva tem sido justificada em vários estudos sobre neoplasia e doenças degenerativas, preservando as estruturas da biomecânica da coluna vertebral. Os benefícios não devem substituir os objetivos primários e sua utilidade depende das habilidades do cirurgião, da patologia e do uso seletivo das técnicas. Constatamos que o acesso tubular permite desenvolver a técnica de discotomia, fusão e corpectomia sem limite de exposição, evitando manipulação de estruturas adjacentes, reduzindo as complicações e sendo viável em hospitais públicos.

Descritores: Coluna vertebral/cirurgia; Procedimentos cirúrgicos minimamente invasivos; Resultado do tratamento; Estudos prospectivos.

ABSTRACT

Objective: To describe our experience on a case series treated with minimal invasive techniques in spine surgery, with short-term follow-up and identify complications. Methods: A prospective analysis was performed on 116 patients operated on by the same team from September 2015 to June 2016. Evaluating the short-term follow-up we registered the surgical time, bleeding, complications,

Trabajo realizado en el Nuevo Hospital Civil de Guadalajara "Dr. Juan I. Menchaca", Departamento de Neurociencias, Servicio de Neurocirugía, Guadalajara, Jalisco, México.
Correspondencia: Servicio de Neurocirugía. Nuevo Hospital Civil de Guadalajara "Dr. Juan I. Menchaca". Salvador Quevedo y Zubieta No. 750, Piso 2, Edificio anexo. Guadalajara, Jalisco, CP 44340, México. miguelandrade11@hotmail.com

http://dx.doi.org/10.1590/S1808-185120161504169358 Recebido em 16/09/2016, aceito em 28/10/2016 .

hospital stay, pre- and postoperatively neurological status, as well as scales of disability and quality of life. Demographic and surgical procedure data were analyzed with SPSS version 20 program. Results: A total of 116 patients with a mean age of 49.7 + 15.7 (21-85 years) underwent surgery being 76 (65%) with lumbar conditions and 37 (32%) with cervical conditions. The most common procedures were tubular discectomies (31), tubular bilateral decompression (17), lumbar MI-TLIFs (7), and anterior cervical discectomy and fusion (35). The mean blood loss was 50.6 cc, the hospital stay was 1.7 day, pre- and postoperative pain VAS were 7.4 % and 2.3%, respectively, pre- and postoperative Oswestry (ODI) were 64.6% and 13.1%, respectively, pre- and postoperative SF-36 of 37.8% and 90.3%. There were no major complications, except for a surgical wound infection in diabetic patient and three incidental durotomies, one of these being a contained fistula, treated conservatively. Conclusions: The current tendency towards minimally invasive surgery has been justified on multiple studies in neoplastic and degenerative diseases, with the preservation of the structures that support the spine biomechanics. The benefits should not replace the primary objectives of surgery and its usefulness depends on the skills of the surgeon, pathology and the adequate selection of the techniques. We found that the tubular access allows developing techniques such as discectomy, corpectomy and fusion without limiting exposure, avoiding manipulation of adjacent structures, reducing complications and being feasible in a public hospital.

Keywords: Spine/surgery; Minimally invasive surgical procedures; Treatment outcome; Prospective studies.

INTRODUCCIÓN

La cirugía de columna mínimamente invasiva ocasiona la menor agresión posible a los tejidos del paciente, lo cual conlleva menor índice de complicaciones con lo que se logra una estancia hospitalaria más corta y una pronta integración del paciente a sus actividades cotidianas.[1-11]

Las características especiales de la cirugía de columna hacen que los avances se produzcan con prudencia y buscando más seguridad que en cirugías de otras regiones del cuerpo humano. A pesar de las dificultades existentes, la posibilidad de utilizar técnicas denominadas "mínimamente invasivas" en la columna vertebral es quizás más importante y sostenible que en otras partes del organismo.[1,2] Es por eso que las técnicas mínimamente invasivas en cirugía de la columna vertebral han avanzando en los ultimos años.[2]

Los abordajes de la parte posterior de la columna vertebral lesionan severamente la musculatura posterior con denervaciones irrecuperables de la misma y son causa importante de fracaso de la cirugía.[1,3-11] Los abordajes de la parte anterior de la columna vertebral precisan de toracotomías, laparotomías, lumbotomías, etc., todo lo cual confiere una exposición amplia pero tambien una lesión severa a los tejidos adyacentes con efectos secundarios poco deseables y en algunas ocasiones definitivos.[12-15] Es importante conseguir resultados similares a la cirugía convencional sin la mayor parte de sus inconvenientes por lesión de tejidos adyacentes de forma innecesaria. Es por eso que el beneficio que se obtiene con técnicas mínimamente invasivas no se limita solo al tamaño de una incisión, sino que también existe un postoperatorio con menor dolor y la posibilidad de que el paciente se integre a su vida cotidiana más rápido.[2-11]

MÉTODOS

Presentamos una serie de 116 casos de pacientes con diversas patologías comunes de columna vertebral que se resolvieron mediante técnicas de cirugía de columna mínimamente invasivas, con el objetivo de evaluar el seguimiento clínico a corto plazo. Se incluyeron pacientes tratados en el período de septiembre de 2015 a junio de 2016 en el Nuevo Hospital Civil de Guadalajara "Dr. Juan I. Menchaca". Se intervinieron a los pacientes que firmaron consentimiento informado, mediante estas técnicas por el mismo equipo quirúrgico. En cada paciente fueron registrados tiempo quirúrgico, pérdidas sanguíneas, complicaciones, tiempo de hospitalización, estado neurológico pre y post operatorio. Además, se aplicaron escalas de discapacidad y calidad de vida, se analizaron los datos demográficos y propios del procedimiento quirúrgico con el programa SPSS versión 20. Cada paciente firmó consentimiento informado al ingreso hospitalario para fines de investigación clínica y el estudio se llevó a cabo autorizado por el Comité de Bioética del Hospital Civil "Dr. Juan I Menchaca", con el número 035/16HCJIM/2016.

RESULTADOS

De los 116 pacientes intervenidos con técnicas mínimamente invasivas de columna vertebral, 60 (51%) fueron mujeres. La edad promedio de los pacientes fue de 49.7 + 15.7 (21-85). De los 116 procedimientos, 76 (65%) de ellos fueron en columna lumbar; discectomia por acceso tubular (31 casos), descompresión bilateral de raquiestenosis lumbar por acceso tubular (17 casos), descompresión interlaminar de canal estrecho mediante técnica de Hatta (3 casos), reforzamiento de cuerpos vertebrales con cemento óseo mediante cifoplastia por acceso percutáneo unilateral extrapedicular (3 casos) y bipedicular (2 casos), Vertebroplastias con acceso unilateral (6 casos), Fusión Intercorporea Lumbar Transforaminal MI-TLIF (7 casos), disectomía lumbar mini-open (1 caso), fusión posterolateral mini-open (4 casos), laminotomía y exeresis de teratoma (1 caso), MI-LECA L1 (1 caso).

Además se intervinieron 37 (32%) pacientes en columna cervical; realizando ACDF (discectomia y artrodesis anterior) (35 casos), laminoforaminotomía posterior con exéresis de hernia discal por acceso tubular (1 caso) y laminoforaminotomía posterior tubular (1 caso). El promedio de sangrado fue de 50.6cc y la estancia hospitalaria de 1.7 días. (Tabla 1)

El promedio de la escala visual análoga (EVA) prequirúrgico fue de 7.4 y el EVA postquirúrgico 2.3, el promedio de la escala de incapacidad por dolor lumbar de Oswestry (ODI) prequirúrgica fue de 64.6% y el ODI postquirúrgico fue de 13.1%. El promedio del cuestionario de salud SF-36 prequirúrgico fue de 37.8% SF-36 postquirúrgico 90.3%. Respecto a las complicaciones en esta serie de casos no hubo complicaciones mayores, hubo un caso con infección de sitio quirúrgico superficial con cierre de herida por segunda intención en una paciente diabética, 3 durotomías incidentales de las cuales un caso tuvo fístula contenida que cedió con reposo.

DISCUSIÓN

Los objetivos de la cirugía de columna vertebral en general son recuperar la calidad de vida y aliviar el dolor que aqueja al paciente mediante la neurodescompresión, conservar la función segmentaria, reconstituir el balance segmentario mediante restauración de espacios y del balance multiplanar, corregir deformidad y estabilizar.[1-11,16-18]

Estos objetivos se logran mediante abordajes convencionales a la columna vertebral que implican desinserción de la musculatura paraespinal, su denervación y su devascularización, además de lesiones de estructuras ligamentarias que en contraste con técnicas mínimamente invasivas se intenta reducir al máximo la lesión de estas estructuras, con esto se consigue limitar la exposición a lo mínimo posible, reducir la retracción de las estructuras, lo que conlleva a un menor daño colateral de los tejidos, mesurable disminución en la morbilidad y sobre todo, recuperación funcional más

Tabla 1. Procedimientos mínimamente invasivos de columna vertebral en el Nuevo Hospital Civil de Guadalajara "Dr. Juan I. Menchaca" (Sep 2015 a Jun 2016).

Cirugía	Número de cirugías	Complicaciones	Sangrado/Promedio	Estancia Hospitalaria (días)
	Cervical			
*ACDF tubular un nivel	16	-	19.52 cc	2.25
*ACDF tubular multiples niveles	19		23.21 cc	2
Laminoforaminotomía posterior tubular	1	1 durotomía incidental	40 cc	2
Laminoforaminotomía Discectomía tubular	1	-	120 cc	2
	Lumbar			
Discectomia tubular un nivel	27	1 durotomía incidental	18.51 cc	1.22
Discectomia tubular multiples niveles	4	-	18.75 cc	1.5
Descompresion tubular un nivel	6	1 infección de herida quirúrgica	20.83 cc	1
Descompresión tubular multiples niveles	11	-	25 cc	1.3
Discectomia Mini-open un nivel	1	1 durotomía incidental	25 cc	1
Descompresión Mini-open multiples niveles	3	-	53.33 cc	2
Cifoplastía (uniportal)	3	-	3 cc	1
Cifoplastía (biportal)	2	-	1 cc	1
**MI TLIF	7	-	85.71 cc	2.5
Vertebroplastia	6	-	6 cc	0.42
***PLIF	4	-	100 cc	2
****MI LECA	1	-	725 cc	5
Resección tumoral por mini-open abordaje interlaminar	1	-	100 cc	2
Total	116	4	50.6 cc (Promedio solo de accesos tubulares)	1.7 días

* Disectomía cervical anterior y fusión; ** Fusión intersomática transforaminal lumbar mínimamente invasiva; *** Fusión lumbar posterolateral miniabierto; **** Corpectomía lateral extracavitaria

rápida sin apartarse del objetivo primario establecido de la cirugía de columna vertebral.[2-11]

La tendencia actual de la neurocirugía en patologías de la columna vertebral es implementar la cirugía de mínima invasión incluyendo técnicas "mínimamente" invasivas. Múltiples estudios previos han establecido una justificación válida para este tipo de procedimientos en cuanto a los resultados similares concernientes a los resultados neurológicos y conservación de estructuras indispensables para la biomecánica de la columna vertebral.[1-11,16-18]

Abordajes mínimamente invasivos se han desarrollado en patología degenerativa, traumática, neoplásica entre otras.[2-11] Este desarrollo se ha estado asociando a los avances tecnológicos para las técnicas mínimamente invasivas, incluyendo estudios de neuroimagen, retractores especializados, neuronavegación, etc.[1] (Figura 1)

En nuestra serie de casos, se realizó en su mayoría accesos tubulares a la columna tanto vía anterior, lateral y posterior, principalmente a región cervical y lumbar para tratar desde extrusiones discales, hasta resección tumoral y corpectomía, encontrando resultados similares en relación a lo reportado en la literatura, primeramente logrando el objetivo planteado en cirugía de columna, disminuyendo la tasa de complicaciones, con una menor estancia hospitalaria, lo cual, para un hospital público es favorable por los tiempos de espera para programación de cirugías electivas. (Figuras 2, 3 y 4)

Dentro de nuestra serie de casos, además de patologías degenerativas como fueron procedimientos MI-TLIF, (Figura 5) fue posible también la resección de un teratoma lumbar por abordaje miniabierto, sin desarrollo de complicaciones, con una adecuada exposición, una reducción de sangrado y una menor estancia hospitalaria. (Figura 6)

El procedimiento más común en nuestra serie fue la discectomía tubular lumbar que recientemente en un estudio doble ciego se reportan resultados similares comparándola contra la microdiscectomía convencional y se concluye que no hay superioridad de una técnica con respecto a otra.[19,20]

En nuestras complicaciones, la durotomía incidental ocurrió en 2.5%, la cual se reporta como rara en estos procedimientos.

En una serie de casos grande se reportó en 1.6%,[21] siendo su cierre primario difícil por la manipulación del instrumental a través de los accesos tubulares.[22] El manejo que usamos fue con esponja hemostática, pegamento de fibrina y cierre adecuado de fascia y piel, con reposo durante dos días, ya que por la naturaleza mínimamente invasiva, el cierre de los tejidos blandos sobre el defecto sin espacio muerto es suficiente para no permitir el desarrollo de una fístula de líquido cefalorraquídeo externa como ya ha reportado Shibayama.[23]

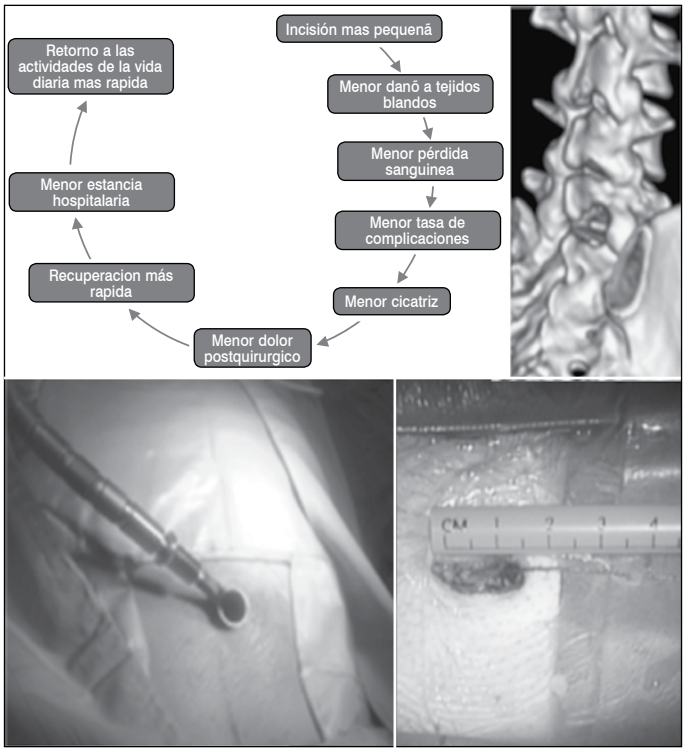

Figura 1. Ventajas de la cirugía de columna mínimamente invasiva.

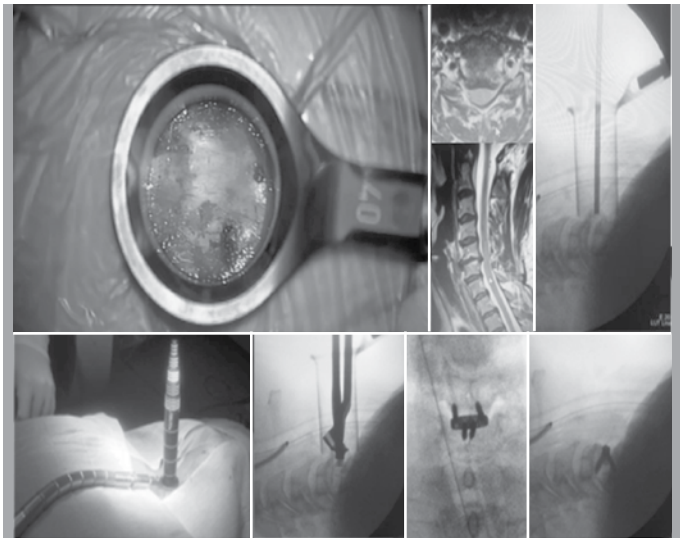

Figura 2. Discetomía cervical anterior y fusión tubular C5-C6.

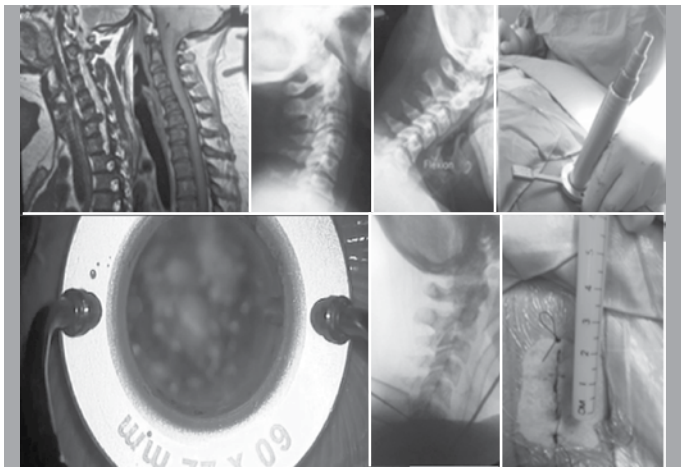

Figura 3. Discectomía y laminoforaminotomía tubular cervical posterior C6-C7.

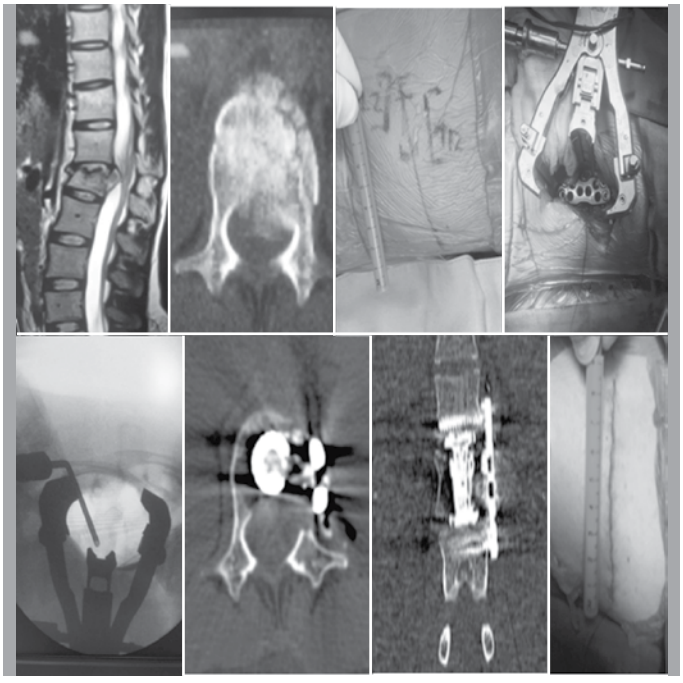

Figura 4. MI-LECA, Corpectomía lateral extracavitaria L1.

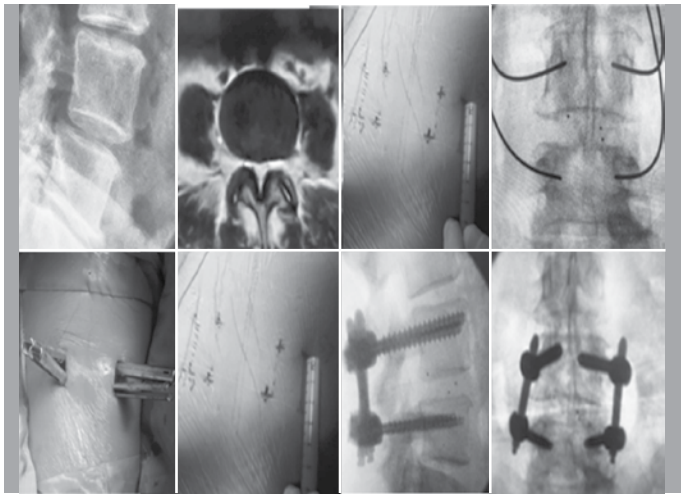

Figura 5. MI-TLIF, Fusión intersomática transforaminal lumbar mínimamente invasiva.

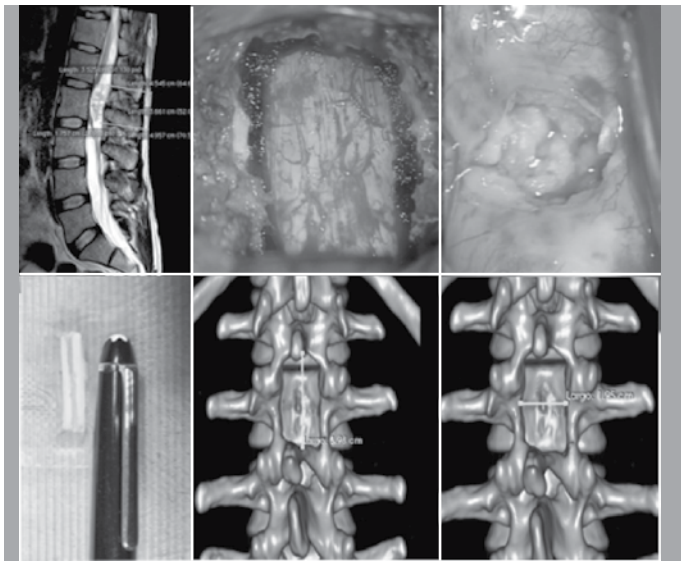

Figura 6. Mini-abierto lumbar interlaminar L1-L2 y exéresis tumoral de teratoma.

CONCLUSIONES

Los beneficios de la cirugía de columna mínimamente invasiva nunca deben de reemplazar los objetivos primarios de la cirugía y su utilidad dependerá de las habilidades del cirujano y la patología del paciente. El uso selectivo de la tecnología afín disponible puede ofrecer mejores resultados.

El acceso tubular a la columna vertebral anterior, posterior y lateral permite desarrollar la técnica de discectomía, fusión y corpectomía sin limitar la exposición y evitando la manipulación de estructuras adyacentes, con lo que disminuyen drásticamente las complicaciones inmediatas propias de accesos convencionales, siendo factible la realización de estas técnicas en un hospital público.

AGRADECIMIENTOS

Agradecemos a los directivos del OPD Hospital Civil de Guadalajara por propiciar entre el personal médico del Departamento de Neurocirugía el desarrollo de nuevos avances quirúrgicos para beneficio de los pacientes.

Todos los autores declaran ningún conflicto de intereses potencial con respecto a este artículo.

CONTRIBUCION DE LOS AUTORES: Cada autor individual y contribuyó significativamente al desarrollo de manusctrito. MAAR y HVS fueron los principales contribuyentes en la redacción del manuscrito. SVEG, los conocimiento común, YLR, EFAG y MAAR, fueron sometidos a cirugía, seguimiento de los pacientes y se reunieron los datos clínicos. FGJ evaluar los datos del análisis estadístico. MAAR y HVS realiza la búsqueda en la literatura, la revisión del manuscrito y ha contribuido al concepto intelectual del estudio.

REFERENCIAS

1. Lian X, Navarro-Ramirez R, Berlin C, Jada A, Moriguchi Y, Zhang Q, et al. Total 3D Airo® Navigation for Minimally Invasive Transforaminal Lumbar Interbody Fusion. Biomed Res Int. 2016;2016:5027340.
2. Brodano GB, Martikos K, Lolli F, Gasbarrini A, Cioni A, Bandiera S, et al. Transforaminal lumbar interbody fusion in degenerative disk disease and spondylolisthesis grade I: minimally invasive versus open surgery. J Spinal Disord Tech. 2015;28(10):E559-64.
3. Dhall SS, Wang MY, Mummaneni PV. Clinical and radiographic comparison of mini-open transforaminal lumbar interbody fusion with open transforaminal lumbar interbody fusion in 42 patients with long-term follow-up. J Neurosurg Spine. 2008;9(6):560-5.
4. Shunwu F, Xing Z, Fengdong Z, Xiangqian F. Minimally invasive transforaminal lumbar interbody fusion for the treatment of degenerative lumbar diseases. Spine (Phila Pa 1976). 2010;35(17):1615-20.
5. Foley KT, Holly LT, Schwender JD. Minimally invasive lumbar fusion. Spine (Phila Pa 1976). 2003;28(15 Suppl):S26-35.
6. German JW, Foley KT. Minimal access surgical techniques in the management of the painful lumbar motion segment. Spine (Phila Pa 1976). 2005;30(16 Suppl):S52-9.
7. Scheufler KM, Dohmen H, Vougioukas VI. Percutaneous transforaminal lumbar interbody fusion for the treatment of degenerative lumbar instability. Neurosurgery. 2007;60(4 Suppl 2):203-12; discussion 212-3.
8. Guiot BH, Khoo LT, Fessler RG. A minimally invasive technique for decompression of the lumbar spine. Spine (Phila Pa 1976). 2002;27(4):432-8.
9. Khoo LT, Palmer S, Laich DT, Fessler RG. Minimally invasive percutaneous posterior lumbar interbody fusion. Neurosurgery. 2002;51(5 Suppl):S166-81.
10. Lee DY, Jung TG, Lee SH. Single-level instrumented mini-open transforaminal lumbar interbody fusion in elderly patients. J Neurosurg Spine. 2008;9(2):137-44.
11. Mummaneni PV, Rodts GE Jr. The mini-open transforaminal lumbar interbody fusion. Neurosurgery. 2005;57(4 Suppl):256-61; discussion 256-61.
12. Rankin D, Mathew PS, Kurnutala LN, Soghomonyan S, Bergese SD. Tension pneumothorax during surgery for thoracic spine stabilization in prone position: a case report and review of literature. J Investig Med High Impact Case Rep. 2014;2(2):2324709614537233.
13. Latalski M, Fatyga M, Gregosiewicz A. Problems and complications in VEPTR-based treatment. Ortop Traumatol Rehabil. 2011;13(5):449-55.
14. Aichmair A, Fantini GA, Garvin S, Beckman J, Girardi FP. Aortic perforation during lateral lumbar interbody fusion. J Spinal Disord Tech. 2015;28(2):71-5.
15. Flouzat-Lachaniette CH, Delblond W, Poignard A, Allain J. Analysis of intraoperative difficulties and management of operative complications in revision anterior exposure of the lumbar spine: a report of 25 consecutive cases. Eur Spine J. 2013;22(4):766-74.
16. Venkatesh R, Tandon V, Patel N, Chhabra HS. Solitary plasmacytoma of L3 vertebral body treated by minimal access surgery: Common problem different solution! J Clin Orthop Trauma. 2015;6(4):259-64.
17. Afathi M, Peltier E, Adetchessi T, Graillon T, Dufour H, Fuentes S. Minimally invasive transmuscular approach for the treatment of benign intradural extramedullary spinal cord tumours: Technical note and results. Neurochirurgie. 2015;61(5):333-8.
18. Wong AP, Lall RR, Dahdaleh NS, Lawton CD, Smith ZA, Wong RH, et al. Comparison of open and minimally invasive surgery for intradural-extramedullary spine tumors. Neurosurg Focus. 2015;39(2):E11.
19. Arts MP, Brand R, van den Akker ME, Koes BW, Bartels RH, Peul WC. Tubular diskectomy vs conventional microdiskectomy for sciatica: a randomized controlled trial. JAMA. 2009;302(2):149-58.
20. Arts MP, Brand R, van den Akker ME, Koes BW, Bartels RH, Tan WF, et al. Tubular diskectomy vs conventional microdiskectomy for the treatment of lumbar disk herniation: 2-year results of a double-blind randomized controlled trial. Neurosurgery. 2011;69(1):135-44.
21. Wu X, Zhuang S, Mao Z, Chen H. Microendoscopic discectomy for lumbar disc herniation: surgical technique and outcome in 873 consecutive cases. Spine (Phila Pa 1976). 2006;31(23):2689-94.
22. Chou D, Wang VY, Khan AS. Primary dural repair during minimally invasive microdiscectomy using standard operating room instruments. Neurosurgery. 2009;64(5 Suppl 2):356-8.
23. Shibayama M, Mizutani J, Takahashi I, Nagao S, Ohta H, Otsuka T. Patch technique for repair of a dural tear in microendoscopic spinal surgery. J Bone Joint Surg Br. 2008;90(8):1066-7.

ALTERAÇÕES DO EQUILÍBRIO SAGITAL NA CIRURGIA DE CORREÇÃO DE ESCOLIOSE CONGÊNITA

CHANGES IN THE SAGITTAL BALANCE IN CONGENITAL SCOLIOSIS CORRECTION SURGERY

CAMBIOS EN EL EQUILIBRIO SAGITAL EN LA CIRUGÍA DE CORRECCIÓN DE LA ESCOLIOSIS CONGÉNITA

José Antonio Mancuso Filho[1], Paulo Alvim Borges[1], Eduardo Hideo Tsuchiya[1], Olavo Biraghi Letaif[1], Raphael Martus Marcon[1], Alexandre Fogaça Cristante[2]

1. Universidade de São Paulo, Faculdade de Medicina, Hospital das Clinicas, Instituto de Ortopedia e Traumatologia, São Paulo, SP, Brasil.
2. Universidade de São Paulo, Faculdade de Medicina, Departamento de Ortopedia e Traumatologia, São Paulo, SP, Brasil.

RESUMO

Objetivos: Este estudo tem como objetivo esclarecer se existe alteração do equilíbrio sagital provocada pela intervenção cirúrgica nos pacientes com escoliose congênita. Métodos: Foram analisados retrospectivamente todos os casos de escoliose operados em um hospital terciário entre janeiro de 2009 e janeiro de 2013. Em todos os casos foram mensuradas a deformidade no plano coronal e sagital, a cifose e lordose, utilizando-se o método de Cobb, e também os parâmetros espinopélvicos: incidência pélvica (PI), inclinação sacral (SS), inclinação pélvica (PT). Resultados: Foram analisados 111 prontuários, porém a amostra resultou em 10 pacientes, dos quais seis eram do sexo feminino (60%). A média de idade foi de 13,4 anos. Na análise comparativa entre pré e pós-operatório, apenas a deformidade coronal (12,37; IC 95% [7,88-16,86]; p<0,001), a deformidade sagital (12,71; IC 95% [4,21-21,22]; p = 0,011) e a lordose lombar (9,9; IC 95% [0,38-19,42]; p = 0,043) apresentaram alteração significativa. Conclusão: Não foi encontrada alteração nos parâmetros espinopélvicos dos pacientes com escoliose congênita submetidos à intervenção cirúrgica no IOT-FMUSP entre 2009 e 2013, contudo, foi observada diminuição da lordose lombar, do ângulo da deformidade no plano sagital e no plano coronal.

Descritores: Escoliose; Coluna vertebral; Anormalidades congênitas; Fusão vertebral; Equilíbrio postural.

ABSTRACT

Objective: This study aimed to determine whether surgery leads to changes in sagittal balance in patients with congenital scoliosis. Methods: We retrospectively reviewed all cases of scoliosis operated in a tertiary hospital between January 2009 and January 2013. In all cases the deformity in the coronal and sagittal planes, kyphosis, and lordosis were measured, using the Cobb method, and spinopelvic parameters: pelvic incidence (PI), sacral slope (SS), and pelvic tilt (PT). Results: A hundred and eleven medical records were analyzed, but the sample resulted in 10 patients, six of whom were females (60%). The average age was 13.4 years. In the comparative analysis between pre and postoperative, only the coronal deformity (12.37; CI 95% [7.88-16.86]; p<0.001), the sagittal deformity (12.71; CI 95% [4.21-21.22]; p=0.011), and the lumbar lordosis (9.9; CI 95% [0.38-19.42]; p=0.043) showed significant change. Conclusion: There was no change in the spinopelvic parameters of patients with congenital scoliosis undergoing surgery at IOF-FMUSP between 2009 and 2013; however, it was observed decrease in lumbar lordosis, and deformity angle in the sagittal and coronal planes.

Keywords: Scoliosis; Spine; Congenital abnormalities; Spinal fusion; Postural balance.

RESUMEN

Objetivo: Este estudio tiene por objetivo aclarar si hay cambio de equilibrio sagital causado por la cirugía en pacientes con escoliosis congénita. Métodos: Se revisaron retrospectivamente todos los casos de cirugía de escoliosis en un hospital terciario entre enero de 2009 y enero de 2013. En todos los casos se midieron la deformidad en el plan coronal y sagital, la cifosis y lordosis, utilizando el método de Cobb, y también los parámetros espinopélvicos: incidencia pélvica (IP), pendiente sacra (PS), inclinación pélvica (IP). Resultados: Se analizaron 111 registros médicos, pero la muestra resultó en 10 pacientes, de los cuales 6 eran del sexo femenino (60%). La edad promedio fue de 13,4 años. En el análisis comparativo entre el pre y postoperatorio, solamente la deformidad coronal (12,37; IC 95% [7,88-16,86]; p<0,001), la deformidad sagital (12,71; IC 95% [4,21-21,22]; p = 0,011) y la lordosis lumbar (9,9; IC 95% [0,38-19,42]; p = 0,043) mostraron cambios significativos. Conclusión: No hubo cambios en los parámetros espinopélvicos de los pacientes con escoliosis congénita sometidos a cirugía en IOT-FMUSP entre 2009 y 2013, sin embargo se observó disminución de la lordosis lumbar y del ángulo de deformidad en el plano sagital y plano coronal.

Descriptores: Escoliosis; Columna vertebral; Anomalías congénitas; Fusión vertebral; Balance postural.

INTRODUÇÃO

O equilíbrio sagital tem sido tema de diversos estudos nos últimos anos. Sua importância abrange não apenas a manutenção do equilíbrio biomecânico da coluna, diminuindo gastos energéticos desnecessários, mas também a ocorrência de um desfecho positivo pós-operatório, como a diminuição da dor e menor incidência de falha do material de síntese.[1-3]

As escolioses, assim como as doenças degenerativas, são

Pesquisa realizada na Universidade de São Paulo, Faculdade de Medicina, Hospital das Clinicas, Instituto de Ortopedia e Traumatologia, São Paulo SP, Brasil.
Correspondência: Rua Ovídio Pires de Campos, 333, 2º. andar, Cerqueira César, São Paulo, SP, Brasil. 05403-010. jamancusofilho@gmail.com

Recebido em 24/03/2015, aceito em 29/06/2016.

http://dx.doi.org/10.1590/S1808-185120161504147573

frequentemente alvos de investigação sobre a importância do equilíbrio sagital. Observou-se que pacientes com grandes alterações nas medidas dos ângulos sagitais pós-operatórios, apresentavam maior chance de necessitarem de intervenções cirúrgicas de revisão e terem maior lombalgia.[4,5]

As escolioses congênitas são deformidades da coluna decorrentes de defeitos na formação ou segmentação vertebral, ou ainda da combinação desses defeitos. Têm uma incidência estimada de 0,13 a 0,5/1000 nascimentos.[6] Frequentemente geram curvas de grande angulação, graves e progressivas, contudo dada a menor ocorrência deste tipo de deformidade em relação a outras, existe uma menor quantidade de informações disponíveis na literatura sobre seu comportamento.[7,8] Outro fator que dificulta seu estudo é a grande heterogeneidade entre cada caso, prejudicando o agrupamento entre eles. Uma significativa parcela dos pacientes com essa patologia necessitará de intervenção cirúrgica na coluna.

Até o momento não existem estudos que mostrem o impacto que a intervenção cirúrgica tem na alteração do equilíbrio sagital e de seus parâmetros radiográficos nos pacientes com escoliose congênita.

Este estudo tem como objetivo esclarecer se existe alteração no equilíbrio sagital provocada pela intervenção cirúrgica nos pacientes com escoliose congênita.

MATERIAIS E MÉTODOS

Foram analisados retrospectivamente todos os casos de escoliose operados no Instituto de Ortopedia do Hospital das Clínicas de São Paulo (IOT-HCFMUSP) entre janeiro de 2009 e janeiro de 2013, escolhidos por conveniência contínua.

Foram excluídos pacientes que não eram portadores de escoliose congênita e pacientes que apresentavam registro radiográfico inadequado, pré ou pós-operatório. A posição adotada pelos pacientes na realização das radiografias panorâmicas seguiu o protocolo convencional de posicionamento para realização de teleradiografias digitais.[9,10]

Considerou-se registro radiográfico adequado radiografias panorâmicas na incidência de perfil da coluna que incluíam os limites da vértebra C7 e a cabeça femoral.

Em todos os casos foram mensuradas a deformidade no plano coronal e sagital, a cifose e lordose, utilizando o método de Cobb,[11] bem como os parâmetros espino-pélvicos,[1,12,13] definidos da seguinte maneira: (Figura 1)

Incidência Pélvica (*Pelvic Incidence* - PI), medida do ângulo formado pelas linhas traçadas do ponto médio entre os centros das cabeças femorais e o ponto central do platô superior de S1 e uma perpendicular ao platô superior de S1 traçada desde seu ponto central.

Inclinação sacral (*Sacral slope* - SS), medida do ângulo formado pela linha do plano horizontal e a linha traçada tangente ao platô superior de S1.

Inclinação pélvica (*Pelvic Tilt* - PT), medida do ângulo formado pelas linhas traçadas do ponto médio entre os centros das cabeças femorais e o ponto central do platô superior de S1 e a linha de prumo vertical a esse ponto.

Lordose Lombar – medida do ângulo formado pelas linhas tangentes ao platô inferior de L5 e superior de L1.

Cifose torácica – medida do ângulo formado pelas linhas tangentes ao platô inferior de T12 e superior de T2.

Os três primeiros ângulos descritos são ditos parâmetros espino-pélvicos, sendo a Incidência pélvica uma medida constante e intrínseca de cada indivíduo que é calculada pela somatória das inclinações sacral e pélvica, segundo a fórmula (PI = SS + PT). Todas as medidas foram calculadas em graus.

Todas as mensurações foram realizadas por um único pesquisador, uniformemente, utilizando o sistema de visualização digital iSite-Philips(TM) para as radiografias digitais e goniômetro simples para radiografias não digitais.[11,14] Foram selecionadas radiografias datadas imediatamente antes e imediatamente após o procedimento cirúrgico. (Figura 2)

A análise dos dados foi feita através do cálculo das medidas de distribuição mediana e média, e comparação entre amostras pré e pós- operatórias pelo teste *t* das variáveis medidas acima. Todas as variáveis tiveram suas normalidades avaliadas pelo teste de Kolgomorov-Smirnov. As análises foram feitas por um estatístico que não participou da coleta dos dados. Esta pesquisa foi aprovada pela comissão de ética CAPPesq do Hospital das Clinicas da FMUSP com o parecer 1.378.110; registro protocolo IOT número 1047.

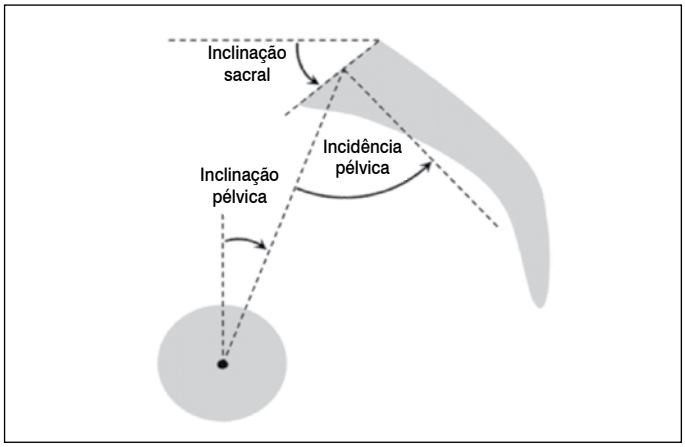

Figura 1. Parâmetros Epino-pélvicos.

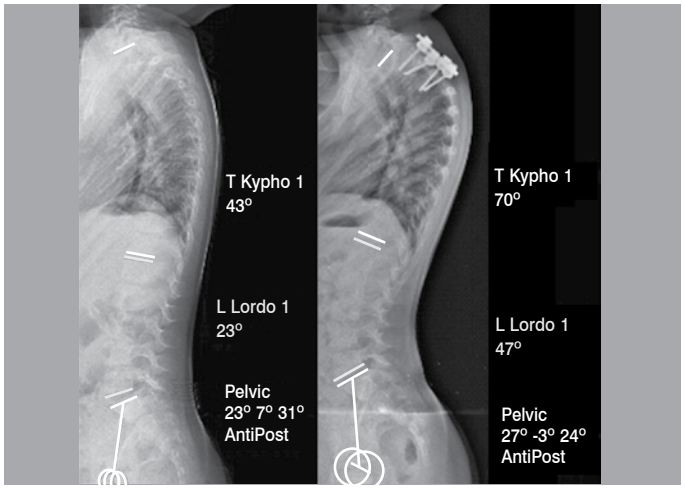

Figura 2. Exemplo de mensuração.

RESULTADOS

Foram analisados 111 prontuários, dos quais apenas 12 correspondiam a pacientes com escoliose congênita. Dois casos foram excluídos antes da análise dos dados por ausência de imagens que possibilitassem mensuração.

A amostra resultou em 10 pacientes, dos quais quatro eram do sexo masculino (40%) e seis do sexo feminino (60%). Em cinco pacientes a deformidade era causada pela presença de hemivértebra (50%), sendo um caso entre T1-T2, um entre T9-T10, um entre T7-T8 e dois entre T12-L1, e em cinco pela presença de barra intervertebral (50%) com dois casos entre T7-T8, dois entre T12-L1 e um entre L1-L2. A idade média foi de 13,4 anos (5-21 anos; IC 95% 13,44 [10,2-16,6]) com a mediana de 13,50. Todos os pacientes foram operados por uma única via, em sua maioria por via posterior (90%). (Tabela 1)

Em todos os casos foi realizada fixação com instrumentação posterior e fixadas as vertebras do ápice da deformidade e pelo menos suas vertebras adjacentes, superior e inferior.

Os dados pré-operatórios e pós-operatórios obtidos e que foram utilizados para comparação, estão discriminados na Tabela 2.

Na análise comparativa entre pré e pós-operatórios, apenas a deformidade coronal ($p<0,001$), a deformidade sagital ($p = 0,011$) e a lordose lombar ($p = 0,043$) apresentaram alteração significativa quando submetidas ao teste *t*. (Tabela 3)

Tabela 1. Características da amostra.

	Média	Mediana	IC 95%	Proporção
Idade	13,40 [5-21]	13,50	13,44 [10,20-16,60]	
Sexo (Feminino)				40%
Causa da deformidade (Hemivértebra)				50%
Causa da deformidade (Barra)				50%

Tabela 2. Medições pré e pós-operatórias.

	Média	Mediana	IC 95%
Pré-Operatório			
Deformidade Coronal	65,50 [32-108]	62,50	65,00 [33,51-97,49]
Deformidade Sagital	63,67 [23-112]	64,50	63,24 [32,44-94,89]
Incidência Pélvica	45,17 [31-60]	44,50	45,13 [34,94-55,39]
Inclinação Sacral	37,67 [27-44]	40,00	37,91 [31,42-43,92]
Inclinação Pélvica	7,50 [1-25]	5,00	6,89 [-1,81-16,81]
Cifose Torácica	22,83 [6-50]	18,00	22,26 [2,37-43,30]
Lordose Lombar	48,50 [39-57]	49,50	48,56 [40,30-56,70]
Pós-Operatório			
Deformidade Coronal	53,38 [13-100]	56,50	53,03 [29,52-77,23]
Deformidade Sagital	50,67 [23-100]	44,00	49,46 [23,20-78,13]
Incidência Pélvica	43,50 [26-56]	45,00	43,78 [31,47-55,53]
Inclinação Sacral	24,17 [14-48]	18,50	23,41 [10,32-38,02]
Inclinação Pélvica	19,33 [6-41]	13,50	18,87 [4,39-34,27]
Cifose Torácica	22,83 [10-40]	21,50	22,59 [8,86-36,81]
Lordose Lombar	37,33 [20-49]	38,50	37,65 [25,81-48,86]

Tabela 3. Análise comparativa entre os grupos.

Análise comparativa entre os grupos pré e pós-operatórios			
	Média	IC 95%	Valor do p
Deformidade Coronal	12,375	7,885-16,865	p<0,001
Deformidade Sagital	12,714	4,209-21,219	p = 0,011
Incidência Pélvica	1,4	(-9,678)-12,478	Não Significativo
Inclinação Sacral	7,8	(-3,709)-19,309	Não Significativo
Inclinação Pélvica	-6,4	(-17,473)-4,673	Não Significativo
Cifose Torácica	6,4	(-3,427)-16,227	Não Significativo
Lordose Lombar	9,9	0,383-19,417	p = 0,043

DISCUSSÃO

O equilíbrio sagital é composto por angulações próprias da coluna vertebral como a cifose torácica e a lordose lombar, mas também pela relação entre a pelve e a coluna.[5] Esta última não era muito estudada até pouco tempo atrás e tem se mostrado uma importante variável de analise, na medida em que sua anormalidade tem um papel fundamental no desenvolvimento e progressão de diversas doenças da coluna.[15]

A amostra totalizou 10 indivíduos, com maior proporção de mulheres, e uma idade média de 13,4 anos. Existiu igual proporção entre doentes que apresentavam hemivértebra e barra intervertebral. Apesar da correção das deformidades em ambos os planos coronal e sagital, não observamos mudança significativa dos índices espino-pélvicos após a intervenção cirúrgica. Não obstante, a lordose lombar foi sensivelmente alterada após a cirurgia, inferindo-se que houve influência no equilíbrio sagital espinhal global.

Estudos tem demonstrado que a diminuição da lordose lombar é um evento que deve ser evitado, pois está relacionado com maior índice de dor e falha em artrodeses posteriores longas em pacientes adultos.[3,16-18] Ainda não existem evidências sobre a relação da lordose lombar e desfechos clínicos ou cirúrgicos negativos em crianças ou adolescentes.

Este presente estudo apresenta um número amostral pequeno de casos analisados. Em geral esta é uma limitação comum aos distúrbios congênitos, não sendo, portanto, exceção a escoliose congênita.

Outro ponto a ser considerado na análise dos resultados, é a idade dos pacientes deste grupo amostral. A idade media de 13,4 mostra um grupo, principalmente feminino, com maior tendência a maturidade esquelética. Pode-se supor que talvez intervenções cirúrgicas realizadas mais precocemente, poderiam ter um impacto mais significativo na alteração das variáveis de analise radiográfica.

Este trabalho não teve o objetivo de avaliar qualidade de vida ou satisfação dos pacientes com o procedimento cirúrgico. Esta é uma limitação do estudo na medida em que não mostra o impacto que a mudança na lordose lombar teve na clinica destes pacientes. Também não foi possível inferir se as outras variáveis radiológicas que não sofreram alteração representavam um impacto negativo ou não na qualidade de vida dos indivíduos.

A inexistência de artigos científicos na literatura analisando o equilíbrio sagital e a escoliose congênita torna este estudo inédito e pioneiro até o presente momento.

Novos estudos focando este tema, com amostras populacionais maiores são imperativos. Trabalhos futuros que analisem o equilíbrio sagital na escoliose congênita, poderão identificar alterações nos demais parâmetros sagitais e permitir um melhor planejamento terapêutico dos pacientes.

CONCLUSÃO

Não foi encontrada alteração nos parâmetros espino-pélvicos dos pacientes com escolioses congênita submetidos à intervenção cirúrgica no IOT-FMUSP entre 2009 e 2013, contudo foi observada diminuição na lordose lombar, no angulo da deformidade no plano sagital e no plano coronal.

Todos os autores declaram não haver nenhum potencial conflito de interesses referente a este artigo.

CONTRIBUIÇÕES DOS AUTORES: Cada autor contribuiu individual e significativamente para o desenvolvimento do manuscrito. JAMF e OBL foram os principais contribuintes na redação do manuscrito. EHT reuniu dados clínicos. PAB avaliou os dados da análise estatística. RMM e AFC realizaram a pesquisa bibliográfica, a revisão do manuscrito e contribuíram com o conceito intelectual do estudo.

REFERÊNCIAS

1. Mac-Thiong JM, Labelle H, Roussouly P. Pediatric sagittal alignment. Eur Spine J. 2011;20(Suppl 5):586-90.
2. Li WS, Li G, Chen ZQ, Wood KB. Sagittal plane analysis of the spine and pelvis in adult idiopathic scoliosis. Chin Med J (Engl). 2010;123(21):2978-82.
3. Glassman SD, Bridwell K, Dimar JR, Horton W, Berven S, Schwab F. The impact of positive sagittal balance in adult spinal deformity. Spine (Phila Pa 1976). 2005;30(18):2024-9.
4. Cho KJ, Suk SI, Park SR, Kim JH, Kang SB, Kim HS, et al. Risk factors ofm sagittal decompensation after long posterior instrumentation and fusion for degenerative lumbar scoliosis. Spine (Phila Pa 1976). 2010;35(17):1595-601.
5. Mehta VA, Amin A, Omeis I, Gokaslan ZL, Gottfried ON. Implications of spinopelvic alignment for the spine surgeon. Neurosurgery. 2012;70(3):707-21.
6. Giampietro PF. Genetic aspects of congenital and idiopathic scoliosis. Scientifica (Cairo). 2012;2012:152365.
7. Louis ML, Gennari JM, Loundou AD, Bollini G, Bergoin M, Bernard JC, et al. Congenital scoliosis: a frontal plane evaluation of 251 operated patients 14 years old or older at follow-up. Orthop Traumatol Surg Res. 2010;96(7):741-7.
8. Giampietro PF, Blank RD, Raggio CL, Merchant S, Jacobsen FS, Faciszewski T, et al. Congenital and idiopathic scoliosis: clinical and genetic aspects. Clin Med Res. 2003;1(2):125-36.
9. Morvan G, Mathieu P, Vuillemin V, Guerini H, Bossard P, Zeitoun F, et al. Standardized way for imaging of the sagittal spinal balance. Eur Spine J. 2011;20(Suppl 5):602-8.
10. Horton WC, Brown CW, Bridwell KH, Glassman SD, Suk SI, Cha CW. Is there an optimal patient stance for obtaining a lateral 36" radiograph? A critical comparison of three techniques. Spine (Phila Pa 1976). 2005;30(4):427-33.
11. Cobb J. Outline for the study of scoliosis. Instr Course Lect. 1948;5:261–75.
12. Tanguay F, Mac-Thiong JM, de Guise JA, Labelle H. Relation between the sagittal pelvic and lumbar spine geometries following surgical correction of adolescent idiopathic scoliosis. Eur Spine J. 2007;16(4):531-6
13. Mac-Thiong JM, Labelle H, Berthonnaud E, Betz RR, Roussouly P. Sagittal spinopelvic balance in normal children and adolescents. Eur Spine J. 2007;16(2):227-34.
14. Kuklo TR, Potter BK, Schroeder TM, O'Brien MF. Comparison of manual and digital measurements in adolescent idiopathic scoliosis. Spine (Phila Pa 1976). 2006;31(11):1240-6.
15. Legaye J, Duval-Beaupère G, Hecquet J, Marty C. Pelvic incidence: a fundamental pelvic parameter for three-dimensional regulation of spinal sagittal curves. Eur Spine J. 1998;7(2):99-103.
16. Glassman SD, Berven S, Bridwell K, Horton W, Dimar JR. Correlation of radiographic parameters and clinical symptoms in adult scoliosis. Spine (Phila Pa 1976). 2005;30(6):682-8.
17. Farcy JP, Schwab FJ. Management of flatback and related kyphotic decompensation syndromes. Spine (Phila Pa 1976). 1997;22(20):2452-7.
18. Booth KC, Bridwell KH, Lenke LG, Baldus CR, Blanke KM. Complications and predictive factors for the successful treatment of flatback deformity (fixed sagittal imbalance). Spine (Phila Pa 1976). 1999;24(16):1712-20.

RELAÇÃO ENTRE A FUNÇÃO E A PRESENÇA E TIPO DE DEFORMIDADE NO PACIENTE COM PARALISIA CEREBRAL

RELATIONSHIP BETWEEN FUNCTION AND PRESENCE AND TYPE OF DEFORMITY IN PATIENTS WITH CEREBRAL PALSY

RELACIÓN ENTRE LA FUNCIÓN Y LA PRESENCIA Y TIPO DE DEFORMIDAD EN PACIENTES CON PARÁLISIS CEREBRAL

Murilo Tavares Daher[1,2], Paulo Leandro Souza Martins[1], Adriano Passáglia Esperidião[1], Pedro Felisbino Júnior[1], Vinício Nunes Nascimento[1], José Humberto Pereira Júnior[1], André Luiz Passos Cardoso[3], Brenda Cristina Ribeiro Araújo[1], Sérgio Daher[1]

1. Centro de Reabilitação e Readaptação Dr. Henrique Santillo (CRER – Goiânia/GO), Goiânia, GO, Brasil.
2. Faculdade de Medicina da Universidade Federal de Goiás (DOT/FM/UFG), Departamento de Ortopedia e Traumatologia, Grupo de Coluna, Goiânia, GO, Brasil.
3. Universidade Federal de Goiás (HC/UFG), Hospital das Clínicas, Goiânia, GO, Brasil.

RESUMO

Objetivo: Avaliar a função motora grossa (GMFCS) com relação à prevalência e ao tipo de escoliose no paciente com paralisia cerebral (PC). Métodos: Estudo transversal analítico. Foram avaliados prontuários e exames de imagem de 100 pacientes escolhidos aleatoriamente em centro de reabilitação especializado no cuidado desse tipo de paciente. Os pacientes foram classificados de acordo com a função motora (GMFCS) e os que tinham deformidade foram classificados de acordo com o tipo da escoliose, segundo a classificação de Lonstein e Akbarnia. Foi feita uma correlação entre a presença de deformidade, as diversas variáveis entre o tipo de deformidade e a função motora pelo GMFCS. Resultados: Dos 100 pacientes avaliados, 69 apresentavam escoliose. A média de idade entre os pacientes com escoliose foi superior à dos pacientes sem deformidade (12,63 e 10,46 anos). Trinta e nove (57%) pacientes apresentavam tetraparesia espástica e 32 (46%) diparesia espástica. O padrão de curva mais frequente foi o toracolombar e o valor angular médio da curva principal foi de 27 graus. Houve uma correlação positiva entre a presença de escoliose e GMFCS nível V. Também houve correlação positiva entre o Grupo II de Lonstein e GMFCS V. Conclusão: Existe uma correlação positiva entre a presença de escoliose e maior acometimento da função motora grossa (GMFCS V). Nos pacientes com deformidades, também existe uma correlação positiva entre o Grupo II de Lonstein e o GMFCS V.

Descritores: Coluna vertebral; Paralisia cerebral; Escoliose; Epidemiologia.

ABSTRACT

Objective: To evaluate the gross motor function (GMFCS) with respect to the prevalence and type of scoliosis in patients with cerebral palsy (CP). Methods: This was an analytical, cross-sectional study. We evaluated medical records and imaging studies of 100 patients randomly assigned to a specialist rehabilitation center for the care of such patients. The patients were classified according the gross motor function (GMFCS) and those with deformities were classified as per the kind of scoliosis through the classification of Lonstein and Akbarnia). A correlation was made among the presence of deformity, the variables of the type of deformity and motor function by GMFCS. Results: Of the 100 patients evaluated, 69 had scoliosis. The mean age of patients with scoliosis was higher than that of patients without deformity (12.63 and 10.46 years). Thirty-nine (57%) patients had spastic tetraparesis and 32 (46%) spastic diparesis. The most frequent curve pattern was the thoracolumbar and the average angular value of the main curve was 27 degrees. There was a positive correlation between the presence of scoliosis and GMFCS level V. There was also a positive correlation between the Lonstein Group II and GMFCS V. Conclusion: There is a positive correlation between the presence of scoliosis and greater involvement of gross motor function (GMFCS V). In patients with deformities, there is also a positive correlation between the Group II of Lonstein and GMFCS V.

Keywords: Spine; Cerebral palsy; Scoliosis; Epidemiology.

RESUMEN

Objetivo: Evaluar la función motora gruesa (GMFCS) con respecto a la prevalencia y tipo de escoliosis en pacientes con parálisis cerebral (PC). Métodos: Estudio transversal analítico. Se evaluaron los registros médicos y los estudios de imagen de 100 pacientes asignados al azar en un centro de rehabilitación especializado en el cuidado de estos pacientes. Los pacientes fueron clasificados de acuerdo con la función motora (GMFCS) y aquellos con deformidad se clasificaron según el tipo de escoliosis, de acuerdo con Lonstein y Akbarnia. Se hizo una correlación entre la presencia de deformidad, las variables del tipo de deformidad y la función motora por GMFCS. Resultados: De los 100 pacientes evaluados, 69 tenían escoliosis. La edad promedio de los pacientes con escoliosis fue mayor que la de los pacientes sin deformidad (12,63 y 10,46 años). Treinta y nueve (57%) pacientes tuvieron tetraparesia espástica y 32 (46%) diparesia espástica. El patrón de la curva más frecuente fue el toracolumbar y el promedio del valor angular de la curva principal era de 27 grados. Hubo una correlación positiva entre la presencia de escoliosis y el nivel V GMFCS. También hubo una correlación positiva entre las curvas del Grupo II de Lonstein y GMFCS V. Conclusión: Existe una correlación positiva entre la presencia de escoliosis y un mayor comprometimiento de la función motora gruesa (GMFCS V). En los pacientes con deformidades, también existe una correlación positiva entre el Grupo II de Lonstein y GMFCS V.

Descriptores: Columna vertebral; Parálisis cerebral; Escoliosis; Epidemiología.

Trabalho realizado no Grupo de Coluna do Centro de Reabilitação e Readaptação Dr. Henrique Santillo (CRER - Goiânia/GO), Goiânia, GO, Brasil.
Correspondência: Rua 70, 351, apto 302, Jardim Goiás, Goiânia, GO, Brasil. 74810-350. murilodaher@uol.com.br

http://dx.doi.org/10.1590/S1808-185120161504157842

Recebido em 16/12/2015, aceito em 03/06/2016.

INTRODUÇÃO

O paciente com Paralisia Cerebral (PC) apresenta risco elevado de apresentar escoliose.[1] A prevalência varia entre 15 a 80%, dependendo da definição de escoliose utilizada, idade e severidade do envolvimento neurológico.[1,2] O grau de envolvimento neurológico é classificado, geralmente, de acordo com o tipo de lesão (espasticidade, discinesia e ataxia) e a localização (hemiplegia, diplegia ou tetraplegia).[1,3]

A principal graduação quanto a função motora é realizada através do Sistema de Classificação da Função Motora Grossa (GMFCS) que divide os pacientes de acordo com a capacidade de locomoção em cinco níveis.[4] Entretanto, a maioria dos estudos que consideram a prevalência de deformidade vertebrais são anteriores ao desenvolvimento dessa classificação ou não a levaram em consideração.[5-7]

O tipo de escoliose encontrado nos pacientes com PC também varia de acordo com a forma de apresentação da doença. A classificação mais utilizada é a de Lonstein e Akbarnia, sendo o grupo I mais prevalente nos pacientes deambulares e o grupo II nos pacientes não-deambulares.[8] Não existe na literatura nenhum trabalho que leva em consideração o tipo de deformidade e a função motora pelo GMFCS.

O objetivo do trabalho é avaliar a função motora em relação à prevalência e ao tipo de deformidade segundo a classificação de Lonstein.

METODOLOGIA

Estudo transversal analítico. Após aprovação do CEP local sob o numero 52871115.1.0000.0023, foi realizado a avaliação de prontuários e exames de imagem de 100 pacientes (Tabela 1) que faziam acompanhamento ambulatorial em um centro de reabilitação especializado no cuidado desse tipo de paciente (CRER – Centro de Reabilitação e Readaptação Dr. Henrique Santillo – Goiânia – GO). Os pacientes foram escolhidos de maneira aleatória entre todos os pacientes que tinham como diagnóstico principal PC no sistema de

Tabela 1. Dados demográficos, presença ou não de escoliose, grau de envolvimento neurológico e função segundo GMFCS.

Paciente	Sexo	Idade	Presença de Escoliose	Tipo de PC	GMFCS
1	Feminino	16,41	Negativo	PC diparético espástico	2
2	Feminino	14,00	Positivo	PC diparético espástico	4
3	Masculino	16,19	Negativo	PC hemiparético espástico	1
4	Feminino	5,21	Positivo	PC diparético espástico	5
5	Masculino	9,98	Negativo	PC hemiparético espástico	2
6	Masculino	7,37	Positivo	PC diparético espástico	5
7	Feminino	6,49	Negativo	PC hemiparético espástico	3
8	Masculino	10,74	Negativo	PC hemiparético espástico	2
9	Masculino	12,97	Positivo	PC tetraparético espástico	4
10	Masculino	12,19	Positivo	PC hemiparético espástico	4
11	Masculino	14,63	Negativo	PC hemiparético espástico	5
12	Feminino	17,33	Positivo	PC tetraparético espástico	4
13	Feminino	7,66	Positivo	PC tetraparético discinésico	5
14	Feminino	11,21	Negativo	PC diparético espástico	2
15	Masculino	15,22	Positivo	PC diparético espástico	5
16	Masculino	7,70	Negativo	PC hemiparético espástico	1
17	Masculino	8,83	Positivo	PC diparético espástico	5
18	Masculino	17,05	Negativo	PC diparético espástico	2
19	Feminino	13,90	Positivo	PC diparético espástico	2
20	Feminino	8,04	Positivo	PC tetraparético espástico	2
21	Feminino	7,64	Positivo	PC hemiparético espástico	5
22	Masculino	14,04	Positivo	PC tetraparético espástico	3
23	Masculino	8,46	Negativo	PC diparético espástico	2
24	Masculino	8,04	Negativo	PC diparético espástico	5
25	Feminino	9,65	Positivo	PC diparético espástico	5
26	Feminino	15,00	Positivo	PC discinésico	4
27	Masculino	13,25	Negativo	PC diplégico flácido	2
28	Masculino	19,69	Positivo	PC tetraparético espástico	5
29	Feminino	10,24	Negativo	PC hemiparético espástico	1
30	Masculino	8,37	Negativo	PC tetraparético espástico	2
31	Masculino	13,37	Positivo	PC diparético espástico	5
32	Masculino	8,67	Negativo	PC tetraparético espástico	5
33	Masculino	18,69	Positivo	PC tetraparético espástico	5
34	Masculino	8,61	Negativo	PC diparético espástico	1
35	Masculino	8,55	Positivo	PC diparético espástico	5
36	Masculino	9,14	Negativo	PC tetraparético discinésico	5
37	Masculino	17,69	Positivo	PC tetraparético espástico	5
38	Masculino	16,39	Positivo	PC diparético espástico	5
39	Feminino	8,66	Negativo	PC tetraparético espástico	2
40	Feminino	7,88	Negativo	PC hemiparético espástico	4
41	Feminino	14,97	Positivo	PC diparético espástico	1
42	Feminino	11,74	Positivo	PC tetraparético espástico	4
43	Masculino	6,11	Negativo	PC tetraparético espástico	1
44	Masculino	7,82	Positivo	PC diparético espástico	2
45	Masculino	12,83	Positivo	PC tetraparético espástico	5
46	Masculino	16,50	Positivo	PC tetraparético espástico	3
47	Masculino	17,61	Positivo	PC diparético espástico	5
48	Masculino	23,87	Positivo	PC tetraparético espástico	2
49	Masculino	9,23	Positivo	PC diparético espástico	1
50	Masculino	12,50	Negativo	PC tetraparético espástico	4
51	Masculino	12,25	Positivo	PC hemiparético espástico	5
52	Masculino	19,39	Positivo	PC tetraparético espástico	5
53	Masculino	16,43	Negativo	PC diparético espástico	2
54	Masculino	8,46	Positivo	PC diparético espástico	5
55	Feminino	7,55	Positivo	PC tetraparético discinésico	5
56	Feminino	7,35	Positivo	PC discinésico	5
57	Masculino	14,06	Positivo	PC tetraparético espástico	5
58	Masculino	18,29	Positivo	PC diparético espástico	3
59	Masculino	16,27	Positivo	PC hemiparético espástico	5
60	Masculino	14,25	Positivo	PC tetraparético espástico	2
61	Masculino	14,27	Positivo	PC diparético espástico	2
62	Masculino	16,65	Positivo	PC tetraparético espástico	4
63	Feminino	8,15	Positivo	PC hemiparético espástico	4
64	Feminino	14,24	Positivo	PC tetraparético espástico	5
65	Feminino	7,96	Positivo	PC tetraparético espástico	4
66	Feminino	7,27	Positivo	PC diparético espástico	4
67	Masculino	7,26	Positivo	PC hemiparético espástico	5
68	Masculino	7,23	Positivo	PC tetraparético espástico	5
69	Feminino	7,49	Negativo	PC tetraparético espástico	5
70	Masculino	14,90	Positivo	PC tetraparético discinésico	2
71	Feminino	9,62	Negativo	PC tetraparético espástico	5
72	Feminino	16,06	Positivo	PC tetraparético discinésico	2
73	Feminino	9,11	Positivo	PC diparético espástico	3
74	Feminino	12,61	Negativo	PC tetraparético espástico	1
75	Feminino	11,87	Positivo	PC tetraparético espástico	2
76	Masculino	9,10	Positivo	PC hemiparético espástico	4
77	Masculino	7,30	Positivo	PC tetraparético espástico	2
78	Masculino	4,64	Positivo	PC discinésico	1
79	Feminino	10,20	Negativo	PC diparético espástico	4
80	Masculino	13,49	Positivo	PC discinésico	5
81	Masculino	10,80	Positivo	PC tetraparético espástico	5
82	Feminino	6,42	Negativo	PC hemiplégico flacido	4
83	Masculino	19,11	Positivo	PC diparético espástico	5
84	Masculino	11,57	Positivo	PC diparético espástico	5
85	Feminino	9,80	Negativo	PC tetraparético espástico	5
86	Masculino	8,31	Positivo	PC hemiparético espástico	5
87	Masculino	19,14	Positivo	PC tetraparético espástico	5
88	Feminino	8,91	Positivo	PC tetraparético espástico	5
89	Feminino	7,12	Positivo	PC tetraparético espástico	3
90	Masculino	14,48	Positivo	PC tetraparético espástico	5
91	Feminino	36,29	Positivo	PC tetraparético discinésico	5
92	Masculino	7,82	Positivo	PC tetraparético discinésico	2
93	Feminino	9,63	Negativo	PC hemiparético espástico	5
94	Feminino	8,21	Positivo	PC tetraparético espástico	5
95	Feminino	14,27	Positivo	PC diparético espástico	1
96	Masculino	10,36	Negativo	PC tetraparético espástico	1
97	Masculino	14,49	Positivo	PC tetraparético espástico	1
98	Masculino	11,37	Negativo	PC diparético espástico	4
99	Masculino	13,57	Positivo	PC tetraplégico flácido	5
100	Feminino	12,10	Positivo	PC tetraparético espástico	2

prontuário eletrônico.

Todos os pacientes são classificados de acordo com o nível de locomoção e função motora utilizando o GMFCS[4] nas consultas com o fisiatra e neurologista. (Tabela 2)

Todos os pacientes apresentavam radiografias de coluna total, em anteroposterior e perfil, que foram realizadas como exames de triagem para escoliose durante avaliação de rotina pela equipe da fisiatria. As radiografias eram realizadas com o paciente em pé, nos casos dos pacientes deambuladores, e sentado, nos não-deambuladores. Na avaliação radiográfica, foi avaliado a presença ou não de escoliose (deformidade no plano coronal maior do que 10 graus pelo método de Cobb), a presença de obliquidade pélvica (OP), o tipo de curva e a presença ou não de desequilíbrio do tronco no plano sagital. O tronco foi considerado equilibrado quando a linha de prumo a partir de C7 caia sobre o platô superior de S1, descompensado para anterior quanto caia à frente e descompensado para posterior quando caia atrás.[9]

Ainda na avaliação radiográfica, os pacientes com escoliose foram classificados de acordo com a classificação de Lonstein e Akbarnia[8] conforme Figura 1.

Foi realizado o teste de regressão logística para avaliar a correlação entre presença ou não de escoliose e as diversas variáveis e o teste de Chi Quadrado para avaliar a relação da classificação de Lonstein com o nível GMFCS (*software* SSPS for Windows versão 15.0). Foi considerado nível de significância 5%, sendo considerados estatisticamente significativo, valores de p menores do que 0,05.

Tabela 2. Classificação da Função Motora Grossa (GMFCS).

Nível I	Anda sem restrições, com limitações para correr e pular.	
Nível II	Anda com o pequeno auxilio de aparelhos e/ou muletas, com pequenas limitações para deambular fora de casa em comunidade.	
Nível III	Anda com auxilio de andadores e/ou muletas, com dificuldade para andar fora de casa em comunidade.	
Nível IV	Anda com auxílio de andadores com limitação e necessita de cadeira de rodas para andar em comunidade.	
Nível V	Mobilidade gravemente limitada, mesmo com aparelhos e adaptações, sendo necessárias adaptações nas cadeiras de rodas.	

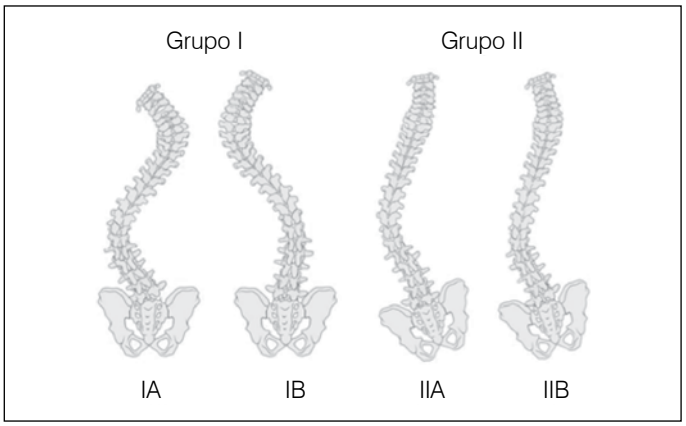

Figura 1. Classificação de Lonstein e Akbarnia. O Grupo I é caracterizado por tronco compensado (IA dupla curva e IB torácica) e o Grupo II por troncos descompensados com obliquidade pélvica (IIA curva fracionada acima do sacro e IIB com o sacro fazendo parte da curva principal).

RESULTADOS

Na Tabela 1 se encontram os dados demográficos dos pacientes. Dos 100 pacientes avaliados, 61 eram do sexo masculino e 39 do feminino. A média de idade foi de 11,96 anos, variando de quatro a 36 (dp 4,68). A prevalência de escoliose foi de 69%. Desses 69 pacientes com deformidade, 43 (62,3%) eram do sexo masculino e a média de idade foi de 12,63 (dp 5,12), estatisticamente superior ao grupo sem deformidade ($p<0,05$).

Quanto ao grau de envolvimento neurológico, 39 (57%) pacientes apresentavam tetrapareia espástica, 32 (46%) dipareseia espástica, 15 (22%) hemiparesia espástica e seis (9%) tetraparesia discinésicos (Tabela 1).

Quanto à função motora, a maioria dos pacientes com escoliose, foram classificados como nível IV e V segundo a classificação GMFCS, com uma correlação estatisticamente significativa com o tipo V ($p=0,004$, OR 1,54). (Tabela 3)

Na avaliação radiográfica os tipos mais frequentes de curvas foram a lombar (18 de 69 casos) e tóraco-lombar (24 de 69) (Figura 2). O valor angular médio da curva principal foi de 27 graus, variando entre 10 e 77 graus. A OP estava presente em 75% (52 de 69) dos pacientes com escoliose, com valor angular médio de 8,4 graus (mínimo de três e máximo 21). No plano sagital, 30 (43%) pacientes apresentavam desequilíbrio do tronco para anterior, 18 (26,1%) para posterior e 21 (30,4%) estavam equilibrados.

Quanto ao tipo da deformidade, 40 pacientes apresentaram-se no grupo 1A, 13 no grupo IB, dois no grupo IIA e 14 no grupo IIB. A Tabela 4 mostra que houve correlação estatística entre o grupo

Tabela 3. Relação da função motora grosso e a presença ou não de deformidade.

Escoliose	Negativo		Positivo		p	OR	IC 95%	
	n	%	n	%			Min	Max
GMFCS								
I	7	22,6	5	7,2				
II	10	32,3	12	17,4				
III	1	3,2	5	7,2				
IV	5	16,1	11	15,9				
V	8	25,8	36	52,2				
Total	31	100,0	69	100,0	0,004	1,54	1,15	2,06

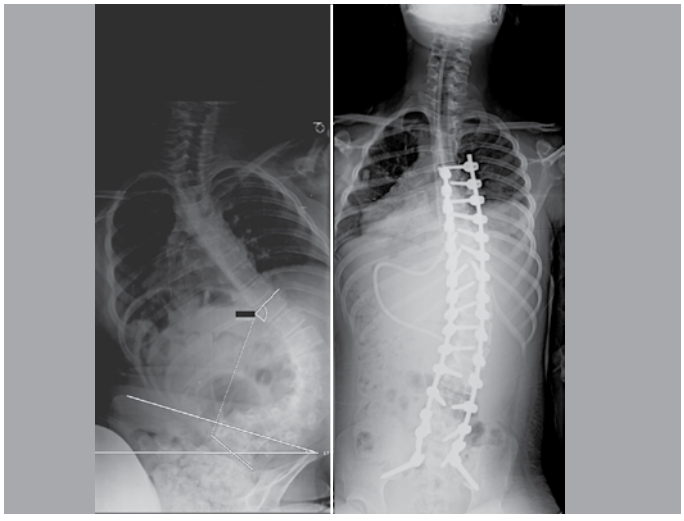

Figura 2. Exemplo de um paciente com PC tetraparético espástico, com escoliose lombar (ápice L3) a D e OP com hemipelve E elevada. Seria um exemplo de curva tipo IIA já que existe uma curva fracionada lombosacra, com a pelve não fazendo parte da curva. Esse paciente foi submetido ao tratamento cirúrgico com correção da deformidade e artrodese de T4 ao ilíaco.

Tabela 4. Correlação entre o tipo da deformidade e a função motora pelo GMFCS.

Classificação de Lonstein	I A		I B		II A		II B		p
	n	%	n	%	n	%	n	%	
GMFCS									
I	3	7,5	1	7,7	1	50,0	0	0,0	
II	10	25,0	2	15,4	0	0,0	0	0,0	
III	4	10,0	1	7,7	0	0,0	0	0,0	
IV	9	22,5	0	0,0	0	0,0	2	14,3	
V	14	35,0	9	69,2	1	50,0	12	85,7	
Total	40	100,0	13	100,0	2	100,0	14	100,0	0,046

II e função motora GMFCS nível V. Quinze dos 16 pacientes com deformidade do grupo II apresentam GMFCS IV ou V. (Tabela 4)

DISCUSSÃO

A escoliose na paralisia cerebral é uma deformidade complexa e seu tratamento bastante demandante para o cirurgião de coluna.[10-12] A grande maioria dos estudos correlaciona a presença de escoliose com o grau de envolvimento neurológico[2,5-7] e poucos correlacionam a deformidade com algum tipo de graduação funcional como o GMFCS.[1] Além disso, nenhum estudo correlaciona o tipo de deformidade e a função motora.

Perrson-Bunke et al.[1] avaliaram uma população no sul da Suécia e observaram uma incidência de escoliose de 192 casos entre 666 crianças com PC. Essa triagem foi realizada, baseado no exame físico dos pacientes, o que poderia justificar uma incidência muito menor de deformidade do que a encontrada em nossa população. Outro fator é que nossa casuística, são de pacientes que fazem acompanhamento ambulatorial em uma instituição especializada no tratamento desse tipo de patologia, enquanto o estudo em questão se baseia em um registro populacional. Foram realizados radiografias em 76 desses pacientes, nas quais se observou curvas predominantemente tóraco-lombares e na maioria entre 21 e 40 graus, semelhantes ao que encontramos em nossa população.

Esse mesmo estudo[1] demonstrou que existe uma correlação positiva entre nível de acometimento segundo o GMFCS e a presença de deformidade, que é mais importante do que o tipo e topografia do envolvimento da PC. Na verdade, a maior prevalência de escoliose nos pacientes com tetraparesia espástica ou discinésicos é justificada pela alta prevalência de pacientes com GMFCS tipos IV e V nesses subtipos de PC. Esses achados, vão de encontro aos achados encontrados em nossa casuística. No entanto, esse estudo não leva em consideração a presença da OP, sabemos que é um fator importante na diminuição da função do paciente com PC,[13] e o tipo de deformidade.

Lonstein e Akbarnia[8] descreveram os padrões de curva que acometem os pacientes com PC e retardo mental em 1983. No estudo original eles observaram uma maior prevalência das deformidades do grupo I (duplas curvas equilibradas) entre os pacientes com retardo mental e do grupo II (curvas desequilibradas lombares ou toracolombares) nos pacientes não-deambuladores e com OP. O nosso estudo foi o primeiro a correlacionar o tipo de curva com a função motora e, assim como a presença ou não de deformidade, houve uma correlação positiva entre as deformidades do grupo II com os pacientes do GMFCS V.

Loeters et al.[14] fizeram uma revisão da literatura a cerca dos fatores de risco para a progressão da escoliose nos pacientes com PC. Baseados em 10 estudos, eles não conseguiram demonstrar, com elevado nível de evidência, nenhum fator de risco específico. Apenas sugerem uma possível relação com a severidade da patologia. Eles finalizam essa revisão, dizendo ser muito importante novos estudos, principalmente baseando-se em alguma escala funcional, como o GMFCS.

CONCLUSÃO

Os pacientes com PC GMFCS IV e V apresentam maior risco de apresentarem escoliose. Além disso, esses pacientes apresentam maior incidência de deformidades do grupo II de Lonstein, com OP.

Todos os autores declaram não haver nenhum potencial conflito de interesses referente a este artigo.

CONTRIBUIÇÕES DOS AUTORES: Cada autor contribuiu individual e significativamente para o desenvolvimento do manuscrito. MTD foi o cirurgião principal e idealizador do estudo. SD é o médico sênior do grupo e auxiliou na ideia além de auxiliar no manuscrito. PFJ, VNN, JHPJ e APE auxiliaram na coleta de dados. BCRA é monitora do centro de estudos do grupo e auxiliou na revisão bibliográfica. ALPC e PLSM fazem parte de um dos centros onde o estudo foi realizado e contribuíram em alguns dos casos.

REFERÊNCIAS

1. Persson-Bunke M, Hägglund G, Lauge-Pedersen H, Wagner P, Westbom L. Scoliosis in a total population of children with cerebral palsy. Spine (Phila Pa 1976). 2012;37(12):E708-13.
2. McCarthy JJ, D'Andrea LP, Betz RR, Clements DH. Scoliosis in the child with cerebral palsy. J Am Acad Orthop Surg. 2006;14(6):367-75.
3. Pfeifer LI, Silva DB, Funayama CA, Santos JL. Classification of cerebral palsy: association between gender, age, motor type, topography and Gross Motor Function. Arq Neuropsiquiatr. 2009;67(4):1057-61.
4. Hiratuka E, Matsukura TS, Pfeifer LI. Cross-cultural adaptation of the Gross Motor Function Classification System into Brazilian-Portuguese (GMFCS). Rev Bras Fisioter. 2010;14(6):537-44.
5. Koop SE. Scoliosis in cerebral palsy. Dev Med Child Neurol. 2009;51(Suppl 4):92-8.
6. Saito N, Ebara S, Ohotsuka K, Kumeta H, Takaoka K. Natural history of scoliosis in spastic cerebral palsy. Lancet. 1998;351(9117):1687-92.
7. Madigan RR, Wallace SL. Scoliosis in the institutionalized cerebral palsy population. Spine (Phila Pa 1976). 1981;6(6):583-90.
8. Lonstein JE, Akbarnia A. Operative treatment of spinal deformities in patients with cerebral palsy or mental retardation. An analysis of one hundred and seven cases. J Bone Joint Surg Am. 1983;65(1):43-55.
9. Gupta MC, Wijesekera S, Sossan A, Martin L, Vogel LC, Boakes JL, et al. Reliability of radiographic parameters in neuromuscular scoliosis. Spine (Phila Pa 1976). 2007;32(6):691-5.
10. Daher MT, Cavali PT, Santo MA, Rossato AJ, Lehoczki MA, Landim E. Correlação entre o número de parafusos e o percentual de correção no tratamento cirúrgico da escoliose neuromuscular. Coluna/Columna. 2009;8(2):105-9.
11. Daher MT, Cavali PT, Santo MA, Rossato AJ, Lehoczki MA, Landim E. Comparison between deformity correction of Luque-Galveston instrumentation and pedicle screw fixation in the surgical treatment. Coluna/Columna. 2009;8(2):110-6.
12. França LCM, Falcon RS, Porto Filho MA, Oliveira MPC, Rugani MG, Costa Faria RG, et al. Tratamento cirúrgico da escoliose neuromuscular no paciente portador de paralisia cerebral com instrumentação tóraco-lombo- pélvica. Coluna/Columna. 2008;7(1):59-64
13. Moon ES, Nanda A, Park JO, Moon SH, Lee HM, Kim JY, et al. Pelvic obliquity in neuromuscular scoliosis: radiologic comparative results of single-stage posterior versus two--stage anterior and posterior approach. Spine (Phila Pa 1976). 2011;36(2):146-52.
14. Loeters MJ, Maathuis CG, Hadders-Algra M. Risk factors for emergence and progression of scoliosis in children with severe cerebral palsy: a systematic review. Dev Med Child Neurol. 2010;52(7):605-11.

REPRODUTIBILIDADE E EQUIVALÊNCIA DO APLICATIVO COBBMETER NA AVALIAÇÃO SAGITAL DA COLUNA

REPRODUCIBILITY AND EQUIVALENCE OF COBBMETER APPLICATION IN THE SAGITTAL EVALUATION OF THE SPINE

REPRODUCIBILIDAD Y EQUIVALENCIA DE LA APLICACIÓN COBBMETER EN LA EVALUACIÓN SAGITAL DE LA COLUMNA VERTEBRAL

Luis Marchi[1], Fernanda Fortti[1], Rodrigo Amaral[1], Leonardo Oliveira[1], Joes Nogueira-Neto[1], Rubens Jensen[1], Luiz Pimenta[1,2]

1. Instituto de Patologia da Coluna, São Paulo, SP, Brasil.
2. University of California San Diego, San Diego, CA, EUA.

RESUMO

Objetivo: Este trabalho visa avaliar a confiabilidade e a equivalência da utilização do aplicativo Cobbmeter para iPhone em comparação com o método de medição manual na análise do alinhamento sagital da coluna vertebral. Métodos: Estudo transversal, prospectivo, de centro único, em que foram analisadas, de forma cega e aleatória, 20 radiografias panorâmicas de coluna vertebral em incidência lateral, em posição ortostática neutra, por três examinadores independentes, em três momentos diferentes. Os parâmetros encontrados foram: incidência pélvica (IP), versão pélvica (VP) e lordose lombar (LL). A análise estatística foi aplicada para medir o coeficiente de correlação intraclasse (CCI) entre os dois métodos de medição, além de medir a confiabilidade intra e interavaliador. Resultados: Para análise de reprodutibilidade, o CCI intra-avaliador, utilizando-se o aplicativo, resultou em um Kappa (K) de 0,975 para a avaliação de incidência pélvica (IP). Para versão pélvica (VP), o K encontrado foi 0,981 e o K medido para a análise de lordose lombar (LL) foi 0,987. A avaliação da reprodutibilidade interavaliador, utilizando-se o aplicativo, resultou em um K de 0,917 para a avaliação da IP, de 0,930 para a VP e de 0,951 para a LL. Para a avaliação de equivalência dos métodos, comparando-se o aplicativo ao método padrão, com goniômetro e lápis dermatográfico, o K encontrado na medição de IP foi 0,873, 0,939 para VP e 0,914 para LL. Todos os valores foram significativos ($p<0,001$) contra a hipótese nula. Conclusões: Esse aplicativo para *smartphone* é um instrumento válido e confiável para a medição dos ângulos envolvidos no equilíbrio sagital da coluna vertebral. Além disso, os resultados mostram que sua aplicabilidade é não inferior ao método manual com goniômetro e lápis dermatográfico.

Descritores: Coluna vertebral; Diagnóstico por imagem; Equilíbrio postural; Lordose; Cifose; Pelve.

ABSTRACT

Objective: This study aims to evaluate the reliability and equivalency of using the Cobbmeter application for iPhone compared to the manual measurement method in the analysis of the sagittal spinal alignment. Methods: Cross-sectional, prospective, single-center study that had 20 panoramic radiographs of the spine in lateral view, in a neutral standing position, analyzed blindly and randomly by three independent examiners in three different times. The parameters were pelvic incidence (PI), pelvic tilt (PT) and lumbar lordosis (LL). The statistical analysis was performed to measure the intraclass correlation coefficient (ICC) between the two measurement methods, in addition to measuring the intra and inter-evaluators reliability. Results: For reproducibility analysis, the intra-evaluators ICC using the application resulted in a Kappa (K) of 0.975 for the evaluation of pelvic incidence (PI) evaluation. For pelvic tilt (PT), the K value obtained was 0.981 and the K measured for lumbar lordosis (LL) analysis was 0.987. The inter-evaluators evaluation of reproducibility using the application resulted in a K value of 0.917 for PI, 0.930 for PT and 0.951 for LL. For the assessment of equivalency of methods, comparing the application to the standard method, with a goniometer and dermographic pencil, the K value found for PI was 0.873, for PV was 0.939 and for LL was 0.914. All values were significant ($p<0.001$) against the null hypothesis. Conclusion: This smartphone application is a valid and reliable instrument for measuring the angle involved in the sagittal balance of the spine. Furthermore, the results show that its applicability is not inferior to the manual method with goniometer and dermographic pencil.

Keywords: Spine; Diagnostic imaging; Postural balance; Lordosis; Kyphosis; Pelvis.

RESUMEN

Objetivo: Este trabajo tiene como objetivo evaluar la fiabilidad y la equivalencia de utilizar la aplicación Cobbmeter para iPhone en comparación con el método de medición manual en el análisis de la alineación sagital de la columna. Métodos: Estudio transversal, prospectivo, en un solo centro, donde fueron analizadas a ciegas y aleatoriamente 20 radiografías panorámicas de la columna vertebral en vista lateral, en posición ortostática neutra, por tres examinadores independientes en tres ocasiones diferentes. Los parámetros obtenidos fueran: incidencia pélvica (IP), versión pélvica (VP) y lordosis lumbar (LL). Se aplicó análisis estadístico para medir el coeficiente de correlación intraclase (CCI) entre los dos métodos de medición, además de medir la fiabilidad intra e inter-observador. Resultados: Para el análisis de la reproducibilidad, el CCI intra-observador, con el uso de la aplicación, resultó en un Kappa (K) de 0,975 para la evaluación de la incidencia pélvica (IP). Para la versión pélvica (VP), el K encontrado fue de 0,981 y el K medido para el análisis de la lordosis lumbar (LL) fue 0,987. La evaluación de la reproducibilidad intra-evaluador, utilizando la aplicación, resultó en K de 0,917 para

Trabalho realizado no Instituto de Patologia da Coluna (IPC), São Paulo, SP, Brasil.
Correspondência: Rua Vergueiro, 1421, sala 305, Vila Mariana, São Paulo, SP, Brasil. 04101-010. marchi@patologiadacoluna.com.br

http://dx.doi.org/10.1590/S1808-185120161504165101

Recebido em 08/06/2016, aceito em 08/07/2016.

la evaluación de IP, de 0,930 para VP y de 0,951 para la LL. Para la evaluación de la equivalencia de los métodos, comparándose la aplicación con el método estándar con goniómetro y lápiz dermográfico, el K encontrado en la medición de IP fue 0,873, de la VP fue 0,939 y de la LL fue 0,914. Todos los valores fueran significativos (p<0,001) contra la hipótesis nula. Conclusión: Esta aplicación para smartphones es un instrumento válido y fiable para medir los ángulos que intervienen en el equilibrio sagital de la columna vertebral. Además, los resultados muestran que su aplicabilidad es no inferior que el método manual con goniómetro y lápiz dermográfico.

Descriptores: Columna vertebral; Diagnóstico por imagen; Balance postural; Lordosis; Cifosis; Pelvis.

INTRODUÇÃO

O alinhamento sagital da coluna vertebral é um conceito base no entendimento e no tratamento de diversas patologias da coluna vertebral.[1-8] O correto alinhamento das estruturas ósseas e de suas articulações é fundamental no funcionamento adequado do sistema musculoesquelético.[9] Além disso, suas complexas interações com o sistema nervoso e subsequente recrutamento muscular são essenciais no equilíbrio ergonômico e na manutenção da postura ereta com mínimo gasto energético, permitindo, assim, a movimentação deliberada do corpo humano.[10-12]

Os parâmetros utilizados na avaliação radiológica do equilíbrio sagital global atualmente incluem a morfologia e a posição da pelve, os quais atuam como reguladores do alinhamento sagital[9] e outros parâmetros da coluna vertebral. Os parâmetros espino-pélvicos são peças-chave na avaliação e no tratamento das deformidades sagitais[9] e até em patologias degenerativas da coluna, sendo que o correto alinhamento sagital impacta diretamente na qualidade de vida desses pacientes.[13,14] O padrão atual para aquisição das medidas requer a mensuração manual de tais parâmetros através da utilização de goniômetro. Um processo que necessita da de lápis dermatográfico para o desenho das linhas sobre o filme radiológico, além do próprio goniômetro, os quais muitas vezes não estarão à mão do clínico.[15]

Recentemente, com a incorporação de ferramentas tecnológicas na prática médica, a utilização de tais tecnologias pôde ser aproveitada para auxiliar os médicos na prática clínica. O crescimento da interação entre a tecnologia e a prática clínica permitiu tanto uma economia de tempo quanto à manutenção do contato dos profissionais de saúde com os pacientes, mesmo fora do ambiente de trabalho.[16] E, no que diz respeito à mensuração dos parâmetros espino-pélvicos, esta pôde ser realizada através de meios digitais, tais como programas e aplicativos, disponibilizados em diferentes plataformas, como por exemplo computadores e *smartphones*.

A geração atual de *smartphones* incorporou o acelerômetro baseado em sistemas microeletricomecânicos (MEMS), que é sensível à aceleração e à inclinação do aparelho com precisão de 1/10 de grau, permitindo uma acurácia bem maior na mensuração dos parâmetros espino-pélvicos em comparação com as medidas obtidas através do desenho de linhas sobre os filmes de raios-X.[17,18] Entretanto, atualmente, a mensuração manual dos parâmetros espino-pélvicos permanece como metodologia padrão para a aquisição de tais parâmetros.

Dessa forma, o presente estudo visa verificar a equivalência e a reprodutibilidade intra e inter avaliador de um aplicativo, denominado CobbMeter[15] (CobbMeter, Altavi, Luxembourg), na prática clínica dos cirurgiões de coluna, comparando-o ao padrão atual de mensuração com o goniômetro e lápis dermatográfico, com o objetivo de verificar se é possível que uma maior parcela de prestadores de serviços médicos confie na utilização de uma ferramenta capaz de fornecer medidas fidedignas, com melhor relação custo-benefício e de maior conveniência na prática clínica.

MATERIAIS E MÉTODOS

Para o desenvolvimento do estudo, foram analisados 20 filmes panorâmicos de raios-X de coluna vertebral em incidência lateral, em posição ortostática neutra, havendo-se a possibilidade de identificação dos platôs vertebrais e das cabeças dos fêmures (com no mínimo 50% de sobreposição das mesmas). Foram excluídos os pacientes com artroplastia de quadril prévia ou que não atendessem às exigências anteriores. Todos os pacientes incluídos no estudo voluntariamente concordaram em participar do estudo e assinaram o Termo de Consentimento Livre e Esclarecido (TCLE), e o estudo foi autorizado por comitê de ética em pesquisa (CAAE 45924615.8.0000.0086).

Após coletados os 20 exames de imagem, os mesmos foram de-identificados e referidos por um código, realizados pelo autor aplicador. Num primeiro momento, todos os exames foram apresentados a três diferentes avaliadores: dois experientes médicos especialistas em coluna e um pesquisador com vasta experiência de pesquisa na área de coluna vertebral, seguindo o modelo proposto por Ritter et al.[19] Foram realizadas as mensurações da lordose lombar (LL), versão pélvica (VP) e incidência pélvica (IP), conforme descrito por Berthonnaud et al.[20] e a nomenclatura uniformizada para o português por Pratali et al.[21] O posicionamento do *smartphone* foi padronizado para todas as medidas, e é exemplificado na Figura 1. A LL foi obtida através da medida do ângulo entre o platô superior da vértebra L1 e o platô superior da vértebra S1. A VP foi adquirida através da mensuração do ângulo que se obtém da linha formada entre o ponto médio do segmento que une os centros das cabeças dos fêmures e o ponto médio do platô vertebral superior da vértebra S1 em relação à linha vertical que se origina no centro, no ponto médio do segmento que une os centros das cabeças dos fêmures. A IP corresponde ao ângulo que se obtém da linha formada entre o ponto médio do segmento que une os centros das cabeças dos fêmures e o ponto médio do platô vertebral superior da vértebra S1 em relação a linha perpendicular ao platô sacral.

Para a coleta dos dados, utilizou-se, primeiramente, o aplicativo Cobbmeter (CobbMeter CE, Regis Rigal, Versão 2.5.2), operado através de um único dispositivo Apple iPhone (Apple Inc, Cupertino, USA) e, logo após, o goniômetro e lápis dermatográfico, sendo os exames embaralhados entre a avaliação com o aplicativo e a do goniômetro e lápis dermatográfico. Em um segundo momento, uma semana após a primeira exposição, os mesmos exames foram apresentados, de forma aleatória, aos avaliadores para realizarem, por mais uma vez, as medidas, utilizando-se primeiramente, o aplicativo CobbMeter e, em seguida, o goniômetro e lápis dermatográfico, da mesma forma que a primeira avaliação. E, por fim, em um terceiro momento, 14 dias após a primeira exposição, utilizou-se a mesma metodologia para a coleta das mensurações.

Os dados coletados foram plotados em uma planilha pelo autor aplicador e compilados para posterior análise estatística. Os dados compilados foram analisados estatisticamente através do programa SPSS 20.0 (IBM Corporation, Armonk, NY, USA). Os coeficientes de correlação intra-classe (ICC) foram computados utilizando o modo de efeitos de duas vias para testar a consistência intra- e interavaliador. Os resultados de ICC foram interpretados segundo o seguinte padrão: 0 a 0,24 consistência ausente ou pobre; 0,25 a 0,49 consistência baixa; 0,50 a 0,69 consistência moderada; 0,70 a 0,89 consistência boa; 0,90 a 1,0 consistência excelente.[22]

RESULTADOS

Para análise de reprodutibilidade, o ICC intra-avaliador, utilizando-se o aplicativo, resultou em um Kappa (K) para a avaliação de incidência pélvica (IP) de 0.975 ($p<0.001$). Para versão pélvica (VP), o K encontrado foi de 0.981 ($p<0.001$), sendo que o K mensurado para a análise de lordose lombar (LL) foi de 0.987 ($p<0.001$).

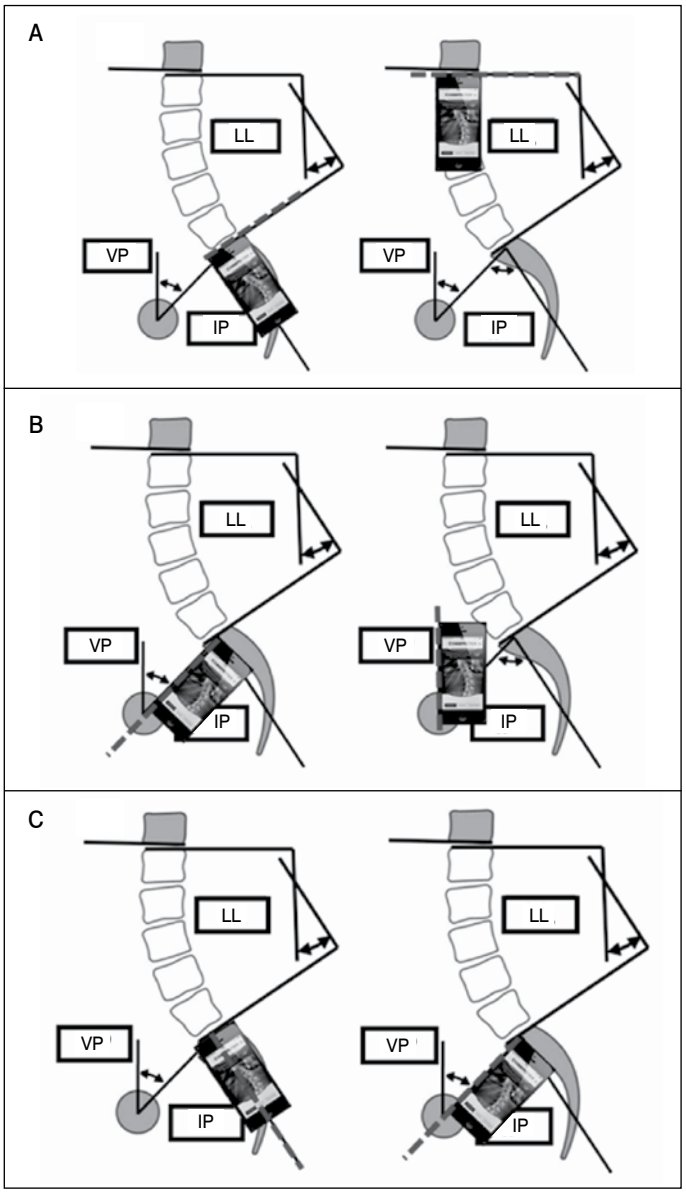

Figura 1. (A) Medição de lordose lombar utilizando-se os platôs superiores das vértebras L1 e S1 e o aplicativo CobbMeter. (B) Medição da versão pélvica utilizando-se o aplicativo CobbMeter. (C) Medição da incidência pélvica utilizando-se o aplicativo CobbMeter.

Ainda se avaliando a reprodutibilidade, a avaliação inter-avaliador, utilizando-se o aplicativo, resultou em um K de 0.917 ($p<0.001$) para a avaliação IP. Para VP, o K encontrado foi de 0.930 ($p<0.001$), e o K medido na análise de LL foi de 0.951 ($p<0.001$).

Para a avaliação de equivalência dos métodos utilizados na avaliação dos parâmetros espino-pélvicos, comparando-se o aplicativo ao método padrão goniômetro e lápis dermatográfico, o K encontrado na medição de IP foi de 0.873 ($p<0.001$), K de 0.939 ($p<0.001$) para VP e K de 0.914 ($p<0.001$) para LL.

DISCUSSÃO

O avanço tecnológico e a popularização dos *smartphones*, que incorporaram a tecnologia dos sistemas de microeletromecânicos (MEMS), permitiram ao usuário uma nova ferramenta na medição de ângulos que, aliados aos novos *softwares* e aplicativos, geraram grande impacto em diversas áreas escolares e profissionais, destacando-se aqui a maior eficiência e praticidade na avaliação e diagnóstico médico das diversas deformidades de coluna.[18] Apesar disso, é necessário haver uma comprovação científica que certifique a aplicabilidade e reprodutibilidade da tecnologia, a despeito das decisões clínicas para os pacientes avaliados com a nova técnica.

Este presente estudo observacional, não intervencional, transversal, teve como objetivo verificar a equivalência e a reprodutibilidade intra e inter avaliador do aplicativo para *smartphone* CobbMeter na prática clínica, especialmente em cirurgia de coluna, para que os profissionais de saúde possam confiar no uso do aplicativo para a mensuração dos parâmetros espino-pélvicos e, assim, por ser esta uma metodologia de maior praticidade, a confiança na sua utilização irá facilitar e disseminar o uso de tais medidas radiológicas na prática clínica relacionada às patologias da coluna vertebral, impactando diretamente na melhoria do cuidado ao paciente.

Sendo assim, três avaliadores realizaram um conjunto de observações tanto para o aplicativo quanto para o goniômetro e lápis dermatográfico em três parâmetros pélvicos diferentes para 20 pacientes, em três momentos distintos, totalizando 1080 medições avaliadas. O desenho do estudo foi eficaz, e gerou valores de ICC bastante elevados, mostrando alta confiabilidade entre os métodos e os avaliadores. Logo, a utilização do aplicativo para o celular assegura medições comparáveis e correlacionáveis com aquelas adquiridas utilizando-se o método tradicional de aquisição de medidas proposto por Cobb.[23]

Outros estudos feitos já tinham estudado a utilização de aplicativos de *smartphones* para a mensuração de parâmetros vertebrais, sendo eles coronais[24,25] (ângulos de Cobb em escoliose) ou sagitais[15] (cifose). Diferentemente dos estudos anteriores, este trabalho mediu ângulos sagitais espino-pélvicos, os quais envolvem como referência não só linhas de platôs vertebrais, mas também linhas imaginárias traçadas entre dois pontos anatômicos (como por exemplo a linha que liga o centro das cabeças dos fêmures e o centro do platô de S1). Apesar de estas linhas não estarem pré-traçadas em um filme de raios-X da coluna, foi visto que não é preciso de lápis, e o simples posicionamento do *smartphone* ligando os pontos é factível para a obtenção correta da medida angular desejada. O benefício de se utilizar um aplicativo de celular para realizar medições radiológicas encontra-se no fato de se utilizar um aparelho que se encontra sempre à mão, diferentemente do lápis dermatográfico e do goniômetro, agregando ao telefone celular mais uma função, além das ligações telefônicas, gerenciamento de e-mails, organização de agenda, dentre outros. Soma-se a isso, o fato de não necessitar realizar marcações no próprio filme de raios-X. Vale destacar que, apesar de se propor uma mudança na forma de aquisição dos dados, o objetivo de se obter essas medições se mantém o mesmo, que é proporcionar um melhor entendimento da patologia avaliada, proporcionando ao médico bases anatômicas e fisiológicas para propor a melhor terapêutica e alcançar o sucesso do tratamento. Dessa forma, o aplicativo deverá ser utilizado para a medição de outros parâmetros espino pélvicos durante a prática clínica, porém outros estudos devem ser conduzidos para que se avalie o desempenho do aplicativo em cada uma dessas situações clínicas.

CONCLUSÕES

A análise de confiabilidade desse presente estudo mostrou uma grande correlação entre os dados obtidos com o aplicativo e os adquiridos pelo método tradicional, além de elevada correlação tanto intra quanto inter-observador. Estes resultados mostraram que este o aplicativo testado é equivalente ao método padrão e seu uso é reprodutível. Assim, concluímos que esta ferramenta pode ser utilizada durante a prática clínica sem prejuízos na avaliação do alinhamento sagital da coluna vertebral.

Todos os autores declaram não haver nenhum potencial conflito de interesses referente a este artigo.

CONTRIBUIÇÕES DOS AUTORES: Cada autor contribuiu individual e significativamente para o desenvolvimento do manuscrito. LO, FF, LM e JNN foram os principais contribuintes para a redação do manuscrito. LM, RA, RJ e FF realizaram o processo de medidas. FF, LM e JNN avaliaram os dados da análise estatística. LM e LO realizaram a pesquisa bibliográfica. LM, RA e LP contribuíram com o conceito intelectual do estudo. Todos os autores participaram ativamente da discussão dos resultados, viram e estão de acordo com a versão submetida do manuscrito.

REFERÊNCIAS

1. Glassman SD, Bridwell K, Dimar JR, Horton W, Berven S, Schwab F. The impact of positive sagittal balance in adult spinal deformity. Spine (Phila Pa 1976). 2005;30(18):2024-9.
2. Labelle H, Mac-Thiong JM, Roussouly P. Spino-pelvic sagittal balance of spondylolisthesis: a review and classification. Eur Spine J. 2011;20(Suppl 5):641-6.
3. Lagrone MO, Bradford DS, Moe JH, Lonstein JE, Winter RB, Ogilvie JW. Treatment of symptomatic flatback after spinal fusion. J Bone Joint Surg Am. 1988;70(4):569-80.
4. Mac-Thiong JM, Berthonnaud E, Dimar JR 2nd, Betz RR, Labelle H. Sagittal alignment of the spine and pelvis during growth. Spine (Phila Pa 1976). 2004;29(15):1642-7.
5. Mac-Thiong JM, Labelle H, Roussouly P. Pediatric sagittal alignment. Eur Spine J. 2011;20 (Suppl 5):586-90.
6. Park MS, Kelly MP, Lee DH, Min WK, Rahman RK, Riew KD. Sagittal alignment as a predictor of clinical adjacent segment pathology requiring 15 surgery after anterior cervical arthrodesis. Spine J Off J North Am Spine Soc 2014;14(7):1228-34.
7. Pellet N, Aunoble S, Meyrat R, Rigal J, Le Huec JC. Sagittal balance parameters influence indications for lumbar disc arthroplasty or ALIF. Eur Spine J. 2011;20(Suppl 5):647-62.
8. Smith-Petersen MN, Larson CB, Aufranc OE. Osteotomy of the spine for correction of flexion deformity in rheumatoid arthritis. Clin Orthop Relat Res. 1969;66:6-9.
9. Schwab F, Patel A, Ungar B, Farcy JP, Lafage V. Adult spinal deformity-postoperative standing imbalance: how much can you tolerate? An overview of key parameters in assessing alignment and planning corrective surgery. Spine (Phila Pa 1976). 2010;35(25):2224-31.
10. Vaz G, Roussouly P, Berthonnaud E, Dimnet J. Sagittal morphology and equilibrium of pelvis and spine. Eur Spine J. 2002;11(1):80-7.
11. Roussouly P, Nnadi C. Sagittal plane deformity: an overview of interpretation and management. Eur Spine J. 2010;19(11):1824-36.
12. Roussouly P, Gollogly S, Berthonnaud E, Dimnet J. Classification of the normal variation in the sagittal alignment of the human lumbar spine and pelvis in the standing position. Spine (Phila Pa 1976). 2005;30(3):346-53.
13. Rodrigues LCL, Bortoletto A, Nakao R, Azevedo VS, Beletato RM, Marques DC, et al. Lumbar Spine Surgery. Importance of Sagittal Balance in the Quality of Life of Patients. Coluna/Columna 2016;15(1):48-51.
14. Coutinho MAC, Pratali RR, Motta MM, Hoffman CB, Barsotti CEG, Santos FPE, et al. Influence of the Sagittal Balance on the Clinical Outcome in Spinal Fusion. Coluna/Columna 2016;15(1):52-6.
15. Jacquot F, Charpentier A, Khelifi S, Gastambide D, Rigal R, Sautet A. Measuring the Cobb angle with the iPhone in kyphoses: a reliability study. Int Orthop. 2012;36(8):1655-60.
16. Al-Hadithy N, Gikas PD, Al-Nammari SS. Smartphones in orthopaedics. Int Orthop. 2012;36(8):1543-7.
17. Shaw M, Adam CJ, Izatt MT, Licina P, Askin GN. Use of the iPhone for Cobb angle measurement in scoliosis. Eur Spine J. 2012;21(6):1062-8.
18. Street J, Lenehan B, Albietz J, Bishop P, Dvorak M, Fisher C. Intraobserver and interobserver reliabilty of measures of kyphosis in thoracolumbar fractures. Spine J. 2009;9(6):464-9.
19. Ritter R, Nagasse Y, Ribeiro I, Yamazato C, Oliveira FM, Kusabara R, et al. Comparison of Cobb Angle Measurement in Scoliosis by Residents and Spine Experts. Coluna/Columna 2016;15(1):13-6.
20. Berthonnaud E, Dimnet J, Roussouly P, Labelle H. Analysis of the sagittal balance of the spine and pelvis using shape and orientation parameters. J Spinal Disord Tech 2005;18(1):40-7.
21. Pratali RR, Hennemann SA, Amaral R, Silva LEC, Carvalho MOP, Daher MT, et al. Standardized terminology of adult spine deformity for Brazilian Portuguese. Coluna/Columna 2015;14(4):281-5.
22. Bland JM, Altman DG. Statistical methods for assessing agreement between two methods of clinical measurement. Lancet. 1986;1(8476):307-10.
23. Cobb J. Outline for the study of scoliosis. Am Acad Orthop Surg Instr Course Lect 1948;5:261-75.
24. Mazzuia AR de O, Machado DR, Fukumothi DK, Nunes LFB, Tucci Neto C, Jorge HM de H, et al. Iphone app use to Cobb angle in adolescent idiopathic scoliosis: Does this apply? Coluna/Columna 2015;14(2):101–4.
25. Qiao J, Liu Z, Xu L, Wu T, Zheng X, Zhu Z, et al. Reliability analysis of a smartphone-aided measurement method for the Cobb angle of scoliosis. J Spinal Disord Tech 2012;25(4):E88-92.

CORRELAÇÃO: IMPEDÂNCIA E TOMOGRAFIA NA INSERÇÃO DE IMPLANTES EM ARTRODESE LOMBAR

CORRELATION: IMPEDANCE AND TOMOGRAPHY IN IMPLANTS INSERTION IN LUMBAR ARTHRODESIS

CORRELACIÓN: IMPEDANCIA Y TOMOGRAFÍA EN LA INSERCIÓN DE IMPLANTES EN ARTRODESIS LUMBAR

Ériko Gonçalves Filgueira[1], Luciano de Almeida Ferrer[1], Itamar Alves Barbosa Neto[1], Leonardo Morais Paiva[1], Ricardo Sugai[2], Luciana Feitosa Ferrer[3]

1. Hospital de Base do Distrito Federal, Serviço de Ortopedia e Traumatologia, Brasília, DF, Brasil.
2. Hospital de Base do Distrito Federal, Serviço de Anestesiologia, Brasília, DF, Brasil.
3. Hospital Ortopédico, Serviço de Coluna, Belo Horizonte, MG, Brasil.

RESUMO

Objetivo: Definir se a estimulação eletroneurofisiológica seria um método seguro para redução de lesões em raízes nervosas no intraoperatório de artrodese de coluna lombar, bem como verificar se há correlação direta entre os valores de impedância transoperatória e a distância do parafuso e a cortical medial do pedículo. Métodos: Estudo retrospectivo, multicêntrico com seleção randômica consecutiva de 10 pacientes que realizaram artrodese de coluna lombossacra após falha de tratamento conservador, com um total de 50 parafusos pediculares instrumentados. Os valores confiáveis e seguros de impedância para diminuir os riscos de lesão em raízes nervosas foram aferidos no período perioperatório, sendo esses valores comparados com os da distância entre o parafuso e a cortical medial do pedículo na tomografia computadorizada, aferida no pós-operatório imediato. Resultados: Não há correlação direta entre os valores de impedância transoperatória e a distância do parafuso até a cortical medial do pedículo. Conclusão: A eletroneuroestimulação mostrou ser um método quantitativo seguro para diminuir os riscos de lesões em raízes nervosas no intraoperatório de artrodese de coluna lombar quando os valores aferidos são maiores que 10mA.

Descritores: Artrodese; Impedância elétrica; Raízes nervosas espinhais; Estimulação elétrica.

ABSTRACT

Objective: To define whether the electroneurophysiological stimulation would be a safe method for reducing injuries in nerve roots during surgery of lumbar spine arthrodesis, as well as verify whether there is a direct correlation between the intraoperative impedance values and the distance from the medial cortical pedicle screw. Methods: Randomized retrospective multicenter study of 10 patients who underwent arthrodesis of lumbar spine after conservative treatment failure, with a total of 50 pedicle screws instrumented. Reliable and safe impedance values were measured in order to reduce the risk of injury to nerve roots in the perioperative period, and these values were compared with the distance between the screw and the medial cortical of the pedicle by CT scan, measured in the immediate post-operative period. Results: There is no direct correlation between the intraoperative impedance values and the distance from the screw to the medial cortical of the pedicle. Conclusion: The electroneurostimulation proved to be a reliable quantitative method to reduce the risk of injury to nerve roots during surgery of lumbar spine arthrodesis when the measured values are greater than 10mA.

Keywords: Arthrodesis; Electric impedance; Spinal nerve roots; Electric stimulation.

RESUMEN

Objetivo: Definir si la estimulación electroneurofisiológica sería un método seguro para reducir las lesiones en las raíces nerviosas durante la cirugía de artrodesis de columna lumbar, así como verificar si hay correlación directa entre los valores de impedancia perioperatoria y la distancia entre tornillo y la cortical medial del pedículo. Métodos: Estudio retrospectivo, multicéntrico, con selección aleatoria consecutiva de 10 pacientes que fueron sometidos a la artrodesis de columna lumbosacra después de falla del tratamiento conservador, con un total de 50 tornillos pediculares instrumentados. Valores fiables y seguros de impedancia para reducir el riesgo de lesiones a las raíces nerviosas se midieron en el periodo perioperatorio, y estos valores se compararon con la distancia entre el tornillo y la cortical medial del pedículo en la tomografía computarizada, medida en el período postoperatorio inmediato. Resultados: No existe una correlación directa entre los valores de impedancia perioperatoria y la distancia desde el tornillo hasta la cortical medial del pedículo. Conclusión: La electroneuroestimulación mostró ser un método cuantitativo fiable para reducir el riesgo de lesiones a raíces nerviosas durante la cirugía de artrodesis de columna lumbar cuando los valores medidos son mayores que 10mA.

Descriptores: Artrodesis; Impedancia eléctrica; Raíces nerviosas espinales; Estimulación eléctrica.

Trabalho realizado no Hospital de Base do Distrito Federal, Brasília, DF, Brasil.
Correspondência: SHCGN 703, bloco C, casa 4, Brasília, DF, Brasil. 70730-703. leop_morais@yahoo.com.br

http://dx.doi.org/10.1590/S1808-185120161504162728

Recebido em 18/04/2016, aceito em 08/07/2016.

INTRODUÇÃO

O uso de parafusos pediculares nas artrodeses do segmento lombar está amplamente estabelecido na comunidade cirúrgica.[1] O instrumental de terceira geração foi inicialmente utilizado por Cotrel e Dubousset em 1985 apud Avanzi et al.[2] Isso permitiu grande estabilidade biomecânica quando comparado aos outros sistemas mais antigos dispensando a utilização de imobilização externa no período pós-operatório.[3,4] Contudo, essa técnica depende de acurácia dos cirurgiões que estão realizando o procedimento,[1] pois o mal posicionamento dos implantes está direta e indiretamente associado a complicações graves tais como infecções, pneumotórax, lesão da dura-máter, fratura do pedículo, paraparesia e soltura do implante.[5] Segundo Ravi et al.[6] a incidência de parafusos mal posicionados no segmento lombar é de 23%, sendo de 14 a 30% de violação medial e 60 a 68% lateral.[6,7]

Alguns métodos estão sendo usados para guiar e confirmar com acurácia o posicionamento dos parafusos pediculares,[8-11] como a fluoroscopia, porém insuficiente em predizer com confiança a violação do parafuso.[12-14] Tomografias computadorizadas são significativamente mais sensíveis e mais acuradas em avaliar o posicionamento dos parafusos pediculares,[14] porém factíveis na maioria dos centros somente no pós-operatório imediato. O uso da estimulação elétrica dos parafusos pediculares para avaliar seu correto posicionamento foi desenvolvido por Calancie et al.[15] inicialmente em modelo animal.

Esse método envolve estimulação elétrica dos parafusos pediculares e do próprio pedículo, usando pulsos de correntes constante, que provoca um potencial evocado nos miótomos correspondentes as raízes nervosas que estão sendo estimuladas.[16] Não há evidências em revisões bibliográficas quanto ao valor que determine a integridade pedicular.

O objetivo do trabalho é definir se a estimulação eletroneurofisiológica seria um método seguro para diminuir o risco de lesões em raízes nervosas em intraoperatório de artrodese de coluna lombar. Outrossim, determinar se existe correlação direta entre os valores de impedância transoperatória mensurada na cabeça do parafuso e a distância do implante à cortical medial do pedículo em tomografia computadorizada em pós-operatório imediato.

MATERIAIS E MÉTODOS

Foram selecionados aleatoriamente 10 pacientes consecutivos, sem cálculo prévio, que foram submetidos à instrumentação com parafusos pediculares em um ou dois níveis, por via de acesso posterior, de novembro de 2013 a junho de 2014, em um estudo multicêntrico e retrospectivo, sendo 50 parafusos pediculares instrumentados. Todos os pacientes foram operados por uma mesma equipe, constando de quatro ortopedistas e um eletrofisiologista. Havia posição fixa de dois médicos de cada lado do paciente, determinado aleatoriamente no início do trabalho, não sendo alternado em nenhuma cirurgia.

Posteriormente, estes dados foram plotados para a identificação de possíveis correlações entre a distância para a cortical medial do pedículo e a impedância transoperatória.

No estudo participaram quatro pacientes do sexo masculino e seis pacientes do sexo feminino. Os critérios de inclusão foram os pacientes com patologias degenerativas de coluna lombossacral que foram submetidos à cirurgia após falha do tratamento conservador. Já os critérios de exclusão foram os pacientes com espondilolistese, escoliose, ou quaisquer outras patologias que apresentem alteração anatômica pedicular e desejo de não participar do estudo em qualquer fase do mesmo.

A técnica de implante utilizada foi aquela divulgada por Kim et al.[5] e Li et al.[17] O ponto de entrada do parafuso no pedículo é na intersecção entre a linha que passa na porção média horizontal do processo transverso e a linha vertical da junção entre os terços médio e lateral do processo articular superior.[18]

Os implantes variaram de tamanho conforme exames pré-operatórios dos pacientes, sendo utilizados parafusos pediculares de titânio monoaxiais e poliaxiais de diâmetro 5,5 a 6,5 mm e de comprimento conforme medição intra-operatória.[1] Durante o procedimento cirúrgico, o neurofisiologista avaliou a impedância na cabeça do parafuso instrumentado no pedículo através de estimulação neurofisiológica feita pelo aparelho Viasys Endeavor, além do que, os parafusos foram observados por aparelho intensificador de imagem GE Everview 7500 (www.ge.com/br) em duas incidências ortogonais.

Foram obtidas tomografias computadorizadas no pós-operatório imediato, antes da alta hospitalar, no aparelho GE LightSpeed Plus (www.ge.com/br) de rotina em decúbito dorsal, com cortes de 2 mm paralelos aos pedículos nos planos sagital, axial e coronal. Buscou-se analisar o posicionamento dos parafusos pediculares quanto à presença de lesão da cortical pedicular pelo parafuso. Em caso positivo, quantificou-se a invasão da cortical pelo implante em milímetros. Foram considerados três parâmetros de violações do pedículo em quaisquer corticais ósseas na mensuração: nenhuma, até 2 mm e maior que 2 mm, conforme Xu et al.[11] e Polly et al.[19]

Foram realizados exames neurológicos pela equipe no pós-operatório em todos os pacientes selecionados no estudo, sendo consideradas novas lesões neurológicas aquelas diferentes da situação admissional do paciente.

A avaliação estatística foi feita através do *Software* R. Utilizou-se o teste de Shapiro-Wilk, Wilcoxon, *t* de Student e teste de Levene para verificar a existência de associação entre as variáveis. Todos os testes foram aplicados com nível de significância de 5%.

Este estudo foi aprovado pelo Comitê de Ética e Pesquisa em seres humanos pela plataforma Brasil (CAAE: 30463714.0.1001.5553).

RESULTADOS

As artrodeses por via posterior foram realizadas em 10 pacientes com patologia degenerativa em seguimento lombossacral que tiveram falha do tratamento conservador. Ao total foram posicionados 50 parafusos pediculares de L1 a S1 em um ou dois níveis.

A avaliação tomográfica constatou que não houve violação da cortical pedicular em nenhum dos casos. As lesões pediculares foram consideradas aceitáveis até 2 mm de extravasamento do parafuso dentro do pedículo, e inaceitável caso fosse maior que 2 mm.

Não houve diferença significativa entre a corrente elétrica média dos parafusos instrumentados pelos cirurgiões segundo suas posições no campo cirúrgico (à direita ou à esquerda), conforme consta na Tabela 1.

Não foi evidenciada diferença significativa da distância dos parafusos à cortical do pedículo visualizado em tomografia computadorizada em pós- operatório imediato quanto a posição dos cirurgiões segundo consta a Tabela 2.

O menor valor de corrente elétrica aferido foi superior a 10mA como destacado na Figura 1, sendo que a relação dessa aferição de amperagem com a distância do parafuso pedicular à cortical medial foi menor que 2, revelando que no trabalho em questão, o valor de 10mA é seguro. Porém, não houve relação significativa entre a corrente elétrica aferida e a distância dos parafusos a cortical medial do pedículo conforme constam na Figura 1 e Tabela 3.

Tabela 1. Comprovação da não significância estatística da impedância aferida quanto à posição dos cirurgiões pelo teste *t*.

		Teste de Levene para igualdade de variâncias		Teste *t* para igualdade de médias		
		F	Sig.	t	g.l.	p-valor
Corrente elétrica	Variâncias assumidas iguais	0,244	0,6236	-1,0834	48	0,2841

Tabela 2. Distância em mm do parafuso à cortical medial do pedículo quanto à posição do cirurgião.

	Teste de Wilcoxon para igualdade de médias		
	W	g.l.	p-valor
Distância média do parafuso	308,5	50	0,946

Tabela 3. Relação entre corrente elétrica e média de distância dos parafusos à cortical medial do pedículo.

Corrente Elétrica	Número de parafusos	Média da distância dos parafusos a unidade de medida
Menor que 24,4 mA	10	3,68
Entre 24,4 mA e 30,2 mA	10	2,67
Entre 30,2 mA e 36,2 mA	10	3,41
Entre 36.2 mA e 46.2 mA	10	3,82
Maior que 46.2 mA	10	4,23

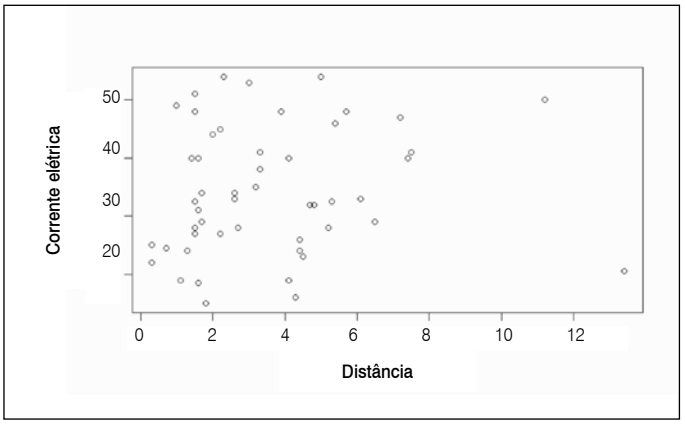

Figura 1. Dispersão revelando a corrente elétrica e distância de cada parafuso instrumentado.

DISCUSSÃO

Sabe-se do potencial poder mórbido da via de acesso anterior para fusões lombares,[20] o qual o tornou um dos fatores que influenciaram a propagação da técnica de artrodese da coluna lombossacra por uma via de acesso estritamente posterior, através do uso de parafusos pediculares. Dessa forma, surgiu a ideia de estudar a segurança da colocação dos parafusos pediculares por meio da estimulação eletroneurofisiológica, bem como observar se existe correlação direta entre os valores da impedância transoperatória e a distância do parafuso à cortical do pedículo.

Na literatura atual, considera-se seguro um extravasamento cortical medial do pedículo após instrumentação do parafuso de até 2 mm na maioria dos casos.[6] Segundo Gertzbein e Robbins,[21] há uma zona de até 4 mm considerada segura na porção medial ao pedículo, correspondente a 2 mm do espaço epidural e 2 mm do espaço subaracnóideo.

De acordo com os valores mostrados na Tabela 3 não houve violação da cortical medial do pedículo, visualizado em tomografia computadorizada pós-operatória, já que a média das distâncias dos parafusos à cortical medial foi maior que 2 mm.

A técnica de instrumentação dos parafusos pediculares depende de grande precisão,[1] dessa forma um conhecimento amplo da anatomia além de experiência, o que independe a posição do cirurgião no ato operatório. Não houve diferença significativa entre a corrente elétrica média dos parafusos instrumentados pelos cirurgiões segundo suas posições, já que ambos utilizaram a técnica operatória de forma precisa e acurada, segundo dados descritos na literatura propostos Lenke.[22] Isso foi evidenciado pelo teste *t* associado ao teste de Levene, que foram utilizados para testar a igualdade entre as variâncias e verificar qual teste deve ser utilizado. O p-valor não foi significativo (0,624) indicou que as variâncias são iguais, então o teste *t* pode considerar tal igualdade, na qual o p-valor do teste para variâncias iguais não foi significativo a 5% (p=0,2841), conforme consta na Tabela 1.

Os resultados revelaram que não foi evidenciado diferença significativa da distância dos parafusos à cortical do pedículo visualizado em tomografia computadorizada em pós-operatório imediato quanto a posição dos cirurgiões. Ao analisar tal relação foi necessário o teste de Wilcoxon, que é o teste equivalente não-paramétrico do teste *t*, no qual o p-valor do teste não foi significativo a 5% (p=0,946), como consta na Tabela 2, o que indica que não há evidências de que há diferença entre a distância média dos parafusos colocados pelos cirurgiões segundo suas posições.

Lenke et al.[22] associaram valores de impedância em parafusos pediculares instrumentados no segmento lombar maiores que 8mA como devidamente posicionados; valores entre 4.0-8.0mA sugeriam uma provável ruptura na parede medial e por fim valores menores que 4.0mA sugeriam transposição a parede medial do pedículo. Segundo resultados, o menor valor de corrente elétrica aferido no transoperatório foi de 10mA, a qual estava associada a integridade da parede medial do pedículo, o que confirmaria a interpretação de Lenke.

Uma revisão recente na literatura não identifica nenhum estudo desde 2007, onde haja relação de mau posicionamento do parafuso pedicular associado à neuroestimulação quanto a associação direta entre as variáveis corrente elétrica e distância do parafuso,[23] a qual persistiu nos dados colhidos conforme consta na dispersão na Figura 1, e no espectro de valores observados na amostra conforme Tabela 3, que mostra a distância média dos parafusos segundo a variável corrente elétrica categorizada por quintis. É possível perceber que o aumento da corrente elétrica não modifica a distância dos parafusos de forma significativa, porém a distância média dos parafusos na amostra selecionada foram todas maiores que 2 mm, o que comprova a não violação da cortical medial do pedículo, associado ao menor valor de corrente elétrica ser maior que 10mA, o que confirma a hipótese de um método quantitativo para avaliar a integridade pedicular em nossa amostra de 50 parafusos pediculares.

CONCLUSÃO

Não houve intervalo de valores aferidos de impedância transoperatório que se associassem significativamente a valores aferidos da distância do parafuso pedicular a cortical medial do pedículo em tomografia computadorizada em pós-operatório imediato, porém, o método de eletroneuroestimulação mostrou-se ser um método quantitativo seguro para reduzir os riscos de lesões em raízes nervosas em intraoperatório de artrodese de coluna lombar quando valores aferidos são maiores que 10mA, já que não foi observada incidência de parafusos pediculares que violaram o seu trajeto no estudo.

AGRADECIMENTO

Agradecemos à Taciana Arruda M. Sugai e Rosimara E. F. Almeida Camêlo pela contribuição na realização do trabalho.

Todos os autores declaram não haver nenhum potencial conflito de interesses referente a este artigo.

CONTRIBUIÇÕES DOS AUTORES: Cada autor contribui individual e significativamente para o desenvolvimento do manuscrito. LFF, LMP e IABN foram os principais contribuintes na redação do manuscrito. LAF, EGF, LFF e RS realizaram a cirurgia, acompanharam os pacientes e reuniram dados clínicos. IABN e LMP avaliaram os dados da análise estatística. LFF, IABN, LAF e EGF realizaram a pesquisa bibliográfica. LFF e RS foram responsáveis pela a revisão do manuscrito. Todos os colaboradores contribuíram com o conceito intelectual do estudo.

REFERÊNCIAS

1. Galindo MH, Galindo RH, Medeiros RC, Pereira AF, Ferreira MA, Rangel TM. Parafusos pediculares mal posicionados pela técnica freehand: qual o real valor para o surgimento de lesões neurológicas? Coluna/Columna. 2013;12(4):315-8.
2. Avanzi O, Chih LY, Meves R. Avaliação do tratamento cirúrgico da fratura toraco-

lombar com material de terceira geração. Rev Bras Ortop. 2002;37(6):226-32.
3. Cotrel Y, Dubousset J. A new technic for segmental spinal osteosynthesis using the posterior approach. Rev Chir Orthop Reparatrice Appar Mot. 1984;70(6):489-94.
4. Cotrel Y, Dubousset J, Guillaumat M. New universal instrumentation in spinal surgery. Clin Orthop Relat Res. 1988;(227):10-23.
5. Kim YJ, Lenke LG, Bridwell KH, Cho YS, Riew KD. Free hand pedicle screw placement in the thoracic spine: is it safe? Spine (Phila Pa 1976). 2004;29(3):333-42.
6. Ravi B, Zahrai A, Rampersaud R. Clinical accuracy of computer-assisted two-dimensional fluoroscopy for the percutaneous placement of lumbosacral pedicle screws. Spine (Phila Pa 1976). 2011;36(1):84-91.
7. Belmont PJ Jr, Klemme WR, Dhawan A, Polly DW Jr. In vivo accuracy of thoracic pedicle screws. Spine (Phila Pa 1976). 2001;26(21):2340-6.
8. Ferrick MR, Kowalski JM, Simmons ED Jr. Reliability of roentgenogram evaluation of pedicle screw position. Spine (Phila Pa 1976). 1997;22(11):1249-52.
9. Kalfas IH, Kormos DW, Murphy MA, McKenzie RL, Barnett GH, Bell GR, et al. Application of frameless stereotaxy to pedicle screw fixation of the spine. J Neurosurg. 1998;83(4):641-7.
10. Odgers CJ 4th, Vaccaro AR, Pollack ME, Cotler JM. Accuracy of pedicle screw placement with the assistance of lateral plain radiography. J Spinal Disord. 1996;9(4):334-8.
11. Xu R, Ebraheim NA, Shepherd ME, Yeasting RA. Thoracic pedicle screw placement guided by computed tomographic measurements. J Spinal Disord. 1999;12(3):222-6.
12. Berlemann U, Heini P, Müller U, Stoupis C, Schwarzenbach O. Reliability of pedicle screw assessment utilizing plain radiographs versus CT reconstruction. Eur Spine J. 1997;6(6):406-10.
13. Vaccaro AR, Rizzolo SJ, Allardyce TJ, Ramsey M, Salvo J, Balderston RA, et al. Placement of pedicle screws in the thoracic spine. Part I: Morphometric analysis of the thoracic vertebrae. J Bone Joint Surg Am. 1995;77(8):1193-9.
14. Farber GL, Place HM, Mazur RA, Jones DE, Damiano TR. Accuracy of pedicle screw placement in lumbar fusions by plain radiographs and computed tomography. Spine (Phila Pa 1976). 1995;20(13):1494-9.
15. Calancie B, Lebwohl N, Madsen P, Klose KJ. Intraoperative evoked EMG monitoring in an animal model. A new technique for evaluating pedicle screw placement. Spine (Phila Pa 1976). 1992;17(10):1229-35.
16. Raynor BL, Lenke LG, Kim Y, Hanson DS, Wilson-Holden TJ, Bridwell KH, Padberg AM. Can triggered electromyograph thresholds predict safe thoracic pedicle screw placement? Spine (Phila Pa 1976). 2002;27(18):2030-5.
17. Li G, Lv G, Passias P, Kozanek M, Metkar US, Liu Z, Wood KB, et al. Complications associated with thoracic pedicle screws in spinal deformity. Eur Spine J. 2010;19(9):1576-84.
18. Freeman BL. Escoliose e cifose. In: Canale ST. Cirurgia ortopédica de Campbell. 10ª ed. São Paulo: Manole; 2006. p. 1751-954.
19. Polly DW Jr, Potter BK, Kuklo T, Young S, Johnson C, Klemme WR. Volumetric spinal canal intrusion: a comparison between thoracic pedicle screws and thoracic hooks. Spine (Phila Pa 1976). 2004;29(1):63-9.
20. Kim YB, Lenke LG, Kim YJ, Kim YW, Blanke K, Stobbs G, et al. The morbidity of an anterior thoracolumbar approach: adult spinal deformity patients with greater than five-year follow-up. Spine (Phila Pa 1976). 2009;34(8):822-6.
21. Gertzbein SD, Robbins SE. Accuracy of pedicular screw placement in vivo. Spine (Phila Pa 1976). 1990;15(1):11-4.
22. Lenke LG, Padberg AM, Russo MH, Bridwell KH, Gelb DE. Triggered electromyographic threshold for accuracy of pedicle screw placement. An animal model and clinical correlation. Spine (Phila Pa 1976). 1995;20(14):1585-91.
23. Raynor BL, Lenke LG, Bridwell KH, Taylor BA, Padberg AM. Correlation between low triggered electromyographic thresholds and lumbar pedicle screw malposition: analysis of 4857 screws. Spine (Phila Pa 1976). 2007;32(24):2673-8.

PARÁMETROS DE RESONANCIA MAGNÉTICA EN PACIENTES CON ESTRECHAMIENTO CONGÉNITO DEL CONDUCTO LUMBAR

PARÂMETROS DE RESSONÂNCIA MAGNÉTICA EM PACIENTES COM ESTREITAMENTO CONGÊNITO DO CANAL VERTEBRAL LOMBAR

PARAMETERS OF NUCLEAR MAGNETIC RESONANCE IN PATIENTS WITH CONGENITAL NARROWING OF THE LUMBAR SPINAL CANAL

Eliu Hazael Morales-Rangel[1], Fernando Espinoza-Choque[1], Alfredo Javier Moheno-Gallardo[1], Luis Antonio Saavedra-Badillo[1], Eulalio Elizalde-Martínez[1], Juan Carlos De la Fuente-Zuno[1], José Manuel Pérez-Atanasio[1]

1. Unidad Médica de Alta Especialidad (UMAE) "Dr. Victorio de la Fuente Narváez", Distrito Federal, México.

RESUMEN

Objetivo: Comparar parámetros morfológicos en resonancia magnética nuclear de pacientes con estrechamiento congénito del conducto lumbar con pacientes con lumbalgia. Métodos: Se realizó un estudio descriptivo, retrospectivo, observacional, con mediciones en cortes axiales y sagitales del cuerpo y conducto vertebral en resonancias magnéticas de columna lumbar de 64 pacientes con diagnóstico de lumbalgia y se comparó con resonancias magnéticas de 31 pacientes diagnosticados con estrechamiento congénito del conducto lumbar en población mexicana. Resultados: Los resultados obtenidos demuestran que los pacientes con estenosis lumbar congénita presentan, en cortes axiales, una diferencia en cuanto a los diámetros, siendo en L2<13,9 mm, L3<13,3 mm, L4<12,9 mm, L5<13,1 mm en comparación a los controles L2<20,5 mm, L3<20,5 mm, L4<19,3 mm, L5<18,1 mm con una $p = 0,000$. Conclusiones: Encontramos distintas mediciones en población mexicana comparado a otros estudios similares. Con estos parámetros obtenidos se podrá realizar un adecuado diagnóstico, planeación quirúrgica y tratamiento.

Descriptores: Dolor de la región lumbar; Imagen por resonancia magnética; Vértebras lumbares; Estenosis espinal; Antropometría.

RESUMO

Objetivo: Comparar os parâmetros morfológicos de ressonância magnética de pacientes com estreitamento congênito do canal lombar com os pacientes com lombalgia. Métodos: Foi realizado um estudo descritivo, retrospectivo, observacional, com medições nos cortes axiais e sagitais de ressonância magnética do corpo e do canal vertebral da coluna lombar de 64 pacientes com diagnóstico de lombalgia, os quais foram comparados com ressonâncias feitas em 31 pacientes com diagnóstico de estreitamento congênito de canal vertebral lombar na população mexicana. Resultados: Os resultados obtidos mostram que os pacientes com estreitamento congênito do canal vertebral lombar apresentam, nos cortes axiais, uma diferença com relação aos diâmetros, sendo em L2<13,9 mm, L3<13,3 mm, L4<12,9 mm, L5<13,1 mm, em comparação com os controles L2<20,5 mm, L3<20,5 mm, L4<19,3 mm, L5<18,1 mm com p = 0,000. Conclusões: Foram encontradas distintas medições na população mexicana em comparação com outros estudos similares. Com os parâmetros obtidos será possível realizar o diagnóstico adequado, planejamento cirúrgico e tratamento.

Descritores: Dor lombar; Imagem por ressonância magnética; Vértebras lombares; Estenose espinal; Antropometria.

ABSTRACT

Objective: To compare the morphological parameters of magnetic resonance in patients with congenital narrowing of the lumbar spinal canal with patients with low back pain. Methods: A descriptive, retrospective, observational study was conducted with measurements in the axial and sagittal magnetic resonance sections of the vertebral body and canal of the lumbar spine of 64 patients with diagnosis of low back pain, which were compared with resonance images taken from 31 Mexican patients with congenital narrowing of the lumbar spinal canal. Results: The results show that patients with congenital narrowing of the lumbar spinal canal in the axial sections have a difference in diameters, being L2<13.9 mm, L3<13.3 mm, L4<12.9 mm, L5<13.1 mm, compared with controls L2<20.5 mm, L3<20.5 mm, L4<19.3 mm, L5<18.1 mm with p = 0.000. Conclusions: We found different measurements in the Mexican population compared to those found by similar studies. With the parameters obtained, it would be possible to make the proper diagnosis, surgical planning, and treatment.

Keywords: Low back pain; Magnetic resonance imaging; Lumbar vertebrae; Spinal stenosis; Anthropometry.

INTRODUCCION

La estenosis espinal es un trastorno que genera compresión neural en el canal medular.[1] Una de las primeras definiciones fue descrita por Arnoldi et al.[2] Que definió la patología como cualquier estrechamiento del canal espinal, de las raíces nerviosas o del foramen intervertebral.

La estenosis espinal se ha asociado a diversas alteraciones genéticas como mutaciones en el gen COL9a2, Trp2 y Trp3 lo que sugiere que existen factores genéticos que tienen un rol importante en la patogénesis de esta enfermedad.[3,4,5] Estos hallazgos sugieren que existe una predisposición genética similar a la que ocurre en la degeneración del disco intervertebral.[6,7]

En un estudio del 2009 por Kalichman et al.[8] en donde se valoró 191 individuos con un promedio de edad de 52.6 años y un índice de masa corporal promedio de 27.8 que hubieran padecido al menos un mes de

Trabajo realizado en el Unidad Médica de Alta Especialidad (UMAE) "Dr. Victorio de la Fuente Narváez", Distrito Federal, México.
Correspondencia: Colector 15 s/n (Av. Fortuna) Esq. Av. Politécnico nacional. Col. Magdalena de las Salinas, Delegación Gustavo A. Madero. Ciudad de México. 07760. jose.perezata@imss.gob.mx

http://dx.doi.org/10.1590/S1808-185120161504167174 Recebido em 27/07/2016, aceito em 28/10/2016.

dolor de espalda baja en todo un año se evaluó radiográficamente la prevalencia de la estenosis lumbar congénita y adquirida. La estenosis congénita lumbar absoluta se observó en el 2.6% de la población y la estenosis lumbar adquirida en el 22% de la población, sin presentar alguna diferencia significativa en cuanto al género de la población.[8]

Uno de los principales estudios en donde se realizaron medidas del canal espinal lumbar fuer realizado por Verbiest et al.[9,10] que propuso que existen dos tipos de estenosis, una absoluta en la cual el diámetro del canal espinal es menor de 10 mm y una estenosis relativa en donde el canal mide entre 10 y 12 mm de diámetro, este estudio fue realizado mediante medidas intraoperatorias, además este mismo autor realizo un estudio mediante tomografía axial computarizada de columna lumbar en donde se midieron los diámetros del canal medular en cortes sagitales llegando a la conclusión que la estenosis absoluta es aquella en que el diámetro anteroposterior medio sagital es aquel que se encuentra menor de 10 mm y cuando se encuentra entre 10 y 13 mm se considera como una estenosis relativa.

El autor en este estudio refiere que la estenosis congénita corresponde del 10 al 15 % de todos los casos de estenosis lumbar. Generalmente de una naturaleza idiopática, en donde existe una hipoplasia en el desarrollo del arco posterior junto con un acortamiento de los pedículos y una disminución del diámetro anteroposterior del canal espinal. El canal central toma una forma de trébol que es valorado de mejor manera en un corte axial. Algunas otras causas menos comunes pueden involucrar enfermedades con alteraciones en el desarrollo tales como la acondroplasia, el síndrome de Morquio y algunas otras displasias óseas.[10]

Ulrich et al.[11] sugieren que un diámetro anteroposterior en el canal espinal en cortes axiales de tomografía axial computada menor de 11.5 es anormalmente pequeño. Lee et al.[12] reportaron que el diámetro sagital del canal espinal en la columna lumbar nunca debe ser menor de 10 mm en una columna normal. Schonstrom et al.[13] introdujeron el termino de área transversal seccional para el saco dural el cual mide el área total del saco dural y lo definieron como el parámetro diagnóstico medible más confiable en la estenosis lumbar. En este estudio refieren que áreas mayores a 100 mm^2 se consideran como normales y aquellas áreas de sección transversal del saco dural que se encuentran entre 76 y 100 mm^2 como moderadamente estenóticos y aquellos menores de 76 mm^2 como severamente estenóticos.

En el 2005 Singh et al.[14] publicaron un estudio prospectivo en el cual utilizaron la resonancia magnética nuclear de columna lumbar así como las radiografías laterales convencionales para realizar mediciones específicas en pacientes con diagnóstico de estenosis congénita lumbar. En este estudio se comparó el diámetro anteroposterior del canal espinal en cortes axiales entre pacientes sanos y pacientes con estenosis congénita y se demostró que el diámetro es menor, midiendo aproximadamente menos de 15 mm siendo estadísticamente significativo. Concluyeron que estos pacientes al presentar un diámetro de canal espinal anteroposterior menor, una longitud menor de los pedículos y un área seccional transversal menor en cortes axiales que en pacientes sanos predispone a los pacientes con una estenosis congénita a padecer síntomas a una edad más temprana.

Estudios más recientes como el de Kitab et al.[15] en el 2014 estudiaron las variaciones anatómicas radiográficas mediante resonancia magnética nuclear de columna lumbar en pacientes con estenosis lumbar que tuvieran menos de 50 años y que presentaran síntomas por al menos de 2 meses con claudicación neurógena. En este estudio encontraron una disminución en la proporción del área de sección transversal del cuerpo vertebral con el del canal medular, así como una disminución en el ángulo interlaminar y disminución del diámetro anteroposterior del canal medular en los pacientes con la estenosis lumbar congénita.

De igual manera Cheung et al.[16] realizaron un estudio de cohorte en el 2014 en el cual valoraron cuales criterios radiográficas en resonancia magnética nuclear eran clínicamente significativos en pacientes con estenosis congénita lumbar y en el cual encuentran ciertos parámetros radiográficos en pacientes que son más propensos a desarrollar síntomas de estrechamiento del canal espinal a edad más temprana.

En la actualidad existen pocos estudios que valoren cuantitativamente mediante estudios de imagen a pacientes sintomáticos con estenosis congénita lumbar. La importancia de identificar a este subgrupo de pacientes con estenosis lumbar es debido a que se presentan con síntomas neurológicos a una edad más temprana en comparación con su contraparte degenerativa. Por lo tanto el abordaje del paciente con esta patología debe ser diferente y la planeación preoperatoria debe considerar la intervención multinivel al tratarse de una patología que engloba la columna lumbar en su totalidad.

METODOS

Realizamos un estudio retrospectivo, observacional. En el cual se tomaron 31 casos con diagnóstico de conducto lumbar estrecho congénito menores de 50 años que fueron sometidos a tratamiento quirúrgico entre enero del 2014 a diciembre del 2015 y 64 controles con diagnóstico de lumbalgia menores de 60 años, en la población mexicana. Diagnosticados por un cirujano especialista de columna.

Realizamos mediciones en cortes axiales y sagitales del cuerpo y conducto vertebral en resonancias magnéticas de columna lumbar en t1 o t2 de L2 a L5. Se realizaron las mediciones con 2 observadores. Tomando distancia anteroposterior (AP) de cuerpo vertebral en corte axial; distancia entre las corticales anterior y posterior del cuerpo vertebral, ancho del cuerpo vertebral corte axial; distancia entre las corticales laterales del cuerpo vertebral, distancia AP conducto vertebral corte axial; distancia entre las corticales anterior y posterior del conducto vertebral, distancia interfacetaria del conducto vertebral en corte axial; distancia entre las corticales mediales del conducto vertebral a nivel de las facetas articulares, ángulo interlaminar corte axial; angulación que se forma por la dirección de las láminas vertebrales, distancia AP cuerpo vertebral corte sagital; distancia entre las corticales anterior y posterior del cuerpo vertebral, altura del cuerpo vertebral corte sagital; distancia entre las plataformas superior e inferior del cuerpo vertebral, distancia AP canal espinal en corte sagital; distancia entre las corticales posterior del cuerpo vertebral y cortical anterior del conducto vertebral. El presente trabajo fue aprobado por el Comité local de investigación con número de registro: R-2016-3401-35.

RESULTADOS

El promedio de edad del grupo control fue 41.9 años (DS 10.3 rango de 22-60 años) mientras el grupo de casos el promedio de edad fue 42.1 años (DS 4.8 rango de 28-49 años). Con 28 hombres y 36 mujeres en el grupo control y 24 hombres y 7 mujeres en el grupo de casos. Se tomó como parámetro interobservador un índice de *Kappa de 98.*

Los resultados de acuerdo a la mediciones nos muestran que la media en la Distancia AP del conducto corte axial en L2 en pacientes con conducto lumbar estrecho congénito fue 13.9 mm (DS ±0.92) en comparación a controles con 20.5 mm (DS ±2.1), L3 fue 13.3 mm (DS ±0.73) en comparación a 20.5 mm (DS ±2.0), L4 fue 12.9 mm (DS ±0.93) en comparación a 19.3 mm (DS ±0.93), L5 fue 13.1 mm (DS ±1.0) en comparación a 18.1 mm (DS ± 2.2).

La comparación de las mediciones realizadas se muestran en la Tabla 1 y Figura 1.

DISCUSIÓN

Dentro de nuestro estudio encontramos que en la población mexicana existen variaciones en las mediciones en resonancia magnética comparadas a otros estudios. Según Verbiest a inicios de la década de los cincuentas.[16] Los valores críticos para estenosis absoluta son un diámetro sagital anteroposterior del conducto vertebral menor a 10 mm y relativa cuando se encuentra entre 10 y 12 mm. Cheung et. al.[16] reporta en L2 14.7 mm, L3 13.8 mm, L4 13.7 mm, L5 14.2 mm en nuestros resultados en cortes sagitales del conducto vertebral encontramos diferencia en los diámetros en población mexicana L2 de 12.3 mm, en L3 fue de 11.6 mm, en L4 de 12 mm y L5 de 12.2 mm .

En el 2005 Singh et al.[14] publicaron un estudio prospectivo en el cual utilizaron la resonancia magnética nuclear de columna lumbar así como las radiografías laterales convencionales para realizar mediciones específicas en pacientes con diagnóstico de estenosis congénita lumbar. En este estudio se comparó el diámetro anteroposterior del canal espinal en cortes axiales entre pacientes sanos y pacientes con estenosis congénita y se demostró que el diámetro es menor, midiendo

Tabla 1. Comparación entre casos y controles.

Nivel	Controles en mm (± DS) excepto para angulo interlaminar (°)	Casos en mm (± DS) excepto para angulo interlaminar (°)	p
Distancia anteroposterior de cuerpo corte axial			
L2	31,9 (2,4)	30,4 (2,3)	0,005
L3	32,5 (2,2)	31,1 (2,4)	0,008
L4	32,9 (2,2)	31,1 (2,6)	0,001
L5	32,5 (2,9)	31,1 (2,1)	0,017
Ancho cuerpo corte axial			
L2	45,9 (3,3)	41,3 (2,9)	0
L3	47,5 (4,9)	42,4 (2,2)	0
L4	49,3 (3,0)	42,7 (2,5)	0
L5	48,7 (3,8)	43,2 (2,9)	0
Distancia anteroposterior conducto corte axial			
L2	20,5 (2,1)	13,9 (,92)	0
L3	20,5 (2,0)	13,3 (,73)	0
L4	19,3 (2,2)	12,9 (,93)	0
L5	18,1 (2,2)	13,1 (1,0)	0
Distancia interfacetaria conducto corte axial			
L2	16,2 (1,8)	12,5 (1,9)	0
L3	16,1 (2,0)	11,8 (1,4)	0
L4	16,9 (2,7)	11,6 (1,5)	0
L5	20,1 (3,0)	11,8 (1,8)	0
Angulo interno interlaminar corte axial			
L2	75,9 (5,4)	59,8 (11,3)	0
L3	72,1 (6,6)	56,7 (9,6)	0
L4	73,1 (7,2)	55,4 (6,8)	0
L5	79,7 (10,2)	54,6 (7,0)	0
Altura cuerpo corte sagital			
L2	24,6 (2,1)	22 (1,3)	0
L3	25,2 (2,3)	22,8 (2,5)	0
L4	25,0 (2,3)	21,9 (1,3)	0
L5	25,3 (7,9)	21,7 (1,5)	0,014
Distancia anteroposterior cuerpo corte sagital			
L2	28,4 (3,2)	27,8 (2)	0,324
L3	29,5 (2,6)	25,5 (1,8)	0,061
L4	29,6 (2,4)	29,4 (2,3)	0,643
L5	28,7 (2,8)	28,3 (3,6)	0,593
Distancia anteroposterior conducto corte sagital			
L2	16,4 (1,2)	12,3 (1,2)	0
L3	16,3 (1,4)	11,6 (1,1)	0
L4	16,5 (1,5)	12,0 (1,5)	0
L5	17,4 (2,3)	12,2 (1,4)	0

aproximadamente menos de 15 mm. En el 2014 Cheung et al.[16] realizó un estudio similar en resonancias magnéticas, dentro de sus resultados el diámetro anteroposterior del canal espinal en cortes axiales fue en L2 19.7 mm en L3 19.2 mm en L4 17.2 y en L5 16 mm nuestras mediciones fueron; L2 13.9 mm, L3 13.3 mm, L4 12.9 mm, L5 13.1 mm. Se encontró diferencia significativa entre poblaciones, comparando mediciones de los pacientes sin estenosis lumbar de la población china, el diámetro del conducto en cortes axiales de L2 de 21.9 mm, L3 de 22.4 mm, L4 de 20.2 mm, L5 de 19.6 mm y en mexicanos L2 de 20.5 mm, L3 de 20.5 mm, L4 de 19.3 mm, L5 de 18.1 mm.

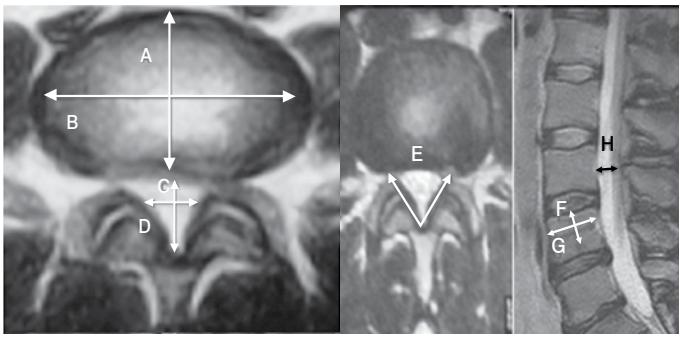

Figura 1. Mediciones radiológicas. (A) Distancia AP de cuerpo vertebral, (B) Ancho de cuerpo vertebral, (C) distancia AP del conducto vertebral, (D) distancia interfacetaria del conducto vertebral, (E) ángulo interlaminar. (F) Altura de cuerpo vertebral, (G) Distancia anteroposterior de cuerpo vertebral, (H) Distancia anteroposterior del conducto vertebral.

Dentro de las limitaciones del estudio encontramos que los cortes de las resonancias magnéticas se encontraban en diferentes niveles de los cuerpos sin embargo se tomó el corte más apropiado para nuestro estudio. El área de sección transversal del conducto vertebral no se tomó en cuenta dado que la medición no se pudo realizar porque el sistema de rayos x usado en el estudio no cuenta con esta función.

CONCLUSIONES

Con este estudio podemos diferenciar las distintas mediciones en población mexicana comparado a otros estudios similares. Con estos parámetros obtenidos se podrá realizar un adecuado diagnóstico, así como el nivel lumbar a tratar quirúrgicamente y los pacientes que están predispuestos a padecer sintomatología de estenosis lumbar.

Todos los autores declaran ningún conflicto de intereses potencial con respecto a este artículo.

CONTRIBUCION DE LOS AUTORES: Cada autor contribuyo individualmente y significativamente al desarrollo del manuscrito. MR, SB y EC fueron los principales contribuyentes en la concepción, diseño del protocolo de investigación y manuscrito. PA y MG contribuyeron en la redacción del artículo o revisión crítica del manuscrito. MR, SB y EC contribuyeron en la recolección y análisis estadístico de los datos. PA, EM y DZ contribuyo en la revisión y aprobación final de la versión publicada. Todos los autores contribuyeron al estudio concepto intelectual.

REFERENCIAS

1. Moon MS, Kim SS, Sihn, JC. Lumbar spinal stenosis – a current view. Orthop Trauma. 2014;28(6):396–408.
2. Arnoldi CC, Brodsky AE, Cauchoix J, Crock HV, Dommisse GF, Edgar MA, et al. Lumbar spinal stenosis and nerve root entrapment syndromes. Definition and classification. Clin Orthop Relat Res. 1976;(115):4-5.
3. Hyun SJ, Park BG, Rhim SC, Bae CW, Lee JK, Roh SW, et al. A haplotype at the COL9A2 gene locus contributes to the genetic risk for lumbar spinal stenosis in the Korean population. Spine (Phila Pa 1976). 2011;36(16):1273-8.
4. Noponen-Hietala N, Kyllönen E, Männikkö M, Ilkko E, Karppinen J, Ott J, et al. Sequence variations in the collagen IX and XI genes are associated with degenerative lumbar spinal stenosis. Ann Rheum Dis. 2003;62(12):1208-14.
5. Sebastian A, Matsushita T, Kawanami A, Mackem S, Landreth GE, Murakami S. Genetic inactivation of ERK1 and ERK2 in chondrocytes promotes bone growth and enlarges the spinal canal. J Orthop Res. 2011;29(3):375-9.
6. Aladin DM, Cheung KM, Chan D, Yee AF, Jim JJ, Luk KD, et al. Expression of the Trp2 allele of COL9A2 is associated with alterations in the mechanical properties of human intervertebral discs. Spine (Phila Pa 1976). 2007;32(25):2820-6.
7. Jim JJ, Noponen-Hietala N, Cheung KM, Ott J, Karppinen J, Sahraravand A, et al. The TRP2 allele of COL9A2 is an age-dependent risk factor for the development and severity intervertebral disc degeneration. Spine (Phila Pa 1976). 2005;30(24):2735-42.
8. Kalichman L, Cole R, Kim DH, Li L, Suri P, Guermazi A, et al. Spinal stenosis prevalence and association with symptoms: the Framingham Study. Spine J. 2009;9(7):545-50.
9. Verbiest H. Pathomorphologic aspects of developmental lumbar stenosis. Orthop Clin North Am. 1975;6(1):177-96.
10. Verbiest H. The significance and principles of computerized axial tomography in idiopathic developmental stenosis of the bony lumbar vertebral canal. Spine (Phila Pa 1976). 1979;4(4):369-78.
11. Ullrich CG, Binet EF, Sanecki MG, Kieffer SA. Quantitative assessment of the lumbar spinal canal by computed tomography. Radiology. 1980;134(1):137-43.
12. Lee BC, Kazam E, Newman AD. Computed tomography of the spine and spinal cord. Radiology. 1978;128(1):95-102.
13. Schonstrom NS, Bolender NF, Spengler DM. The pathomorphology of spinal stenosis as seen on CT scans of the lumbar spine. Spine (Phila Pa 1976). 1985;10(9):806-11.
14. Singh K, Samartzis D, Vaccaro AR, Nassr A, Andersson GB, Yoon ST, et al. Congenital lumbar spinal stenosis: a prospective, control-matched, cohort radiographic analysis. Spine J. 2005;5(6):615-22.
15. Kitab SA, Alsulaiman AM, Benzel EC. Anatomic radiological variations in developmental lumbar spinal stenosis: a prospective, control-matched comparative analysis. Spine J. 2014;14(5):808-15.
16. Cheung JP, Samartzis D, Shigematsu H, Cheung KM. Defining clinically relevant values for developmental spinal stenosis: a large-scale magnetic resonance imaging study. Spine (Phila Pa 1976). 2014;39(13):1067-76.

RELAÇÃO ENTRE QUALIDADE DE VIDA E OSTEÓLISE EM TORNO DE PARAFUSOS PEDICULARES LOMBARES

CORRELATION BETWEEN QUALITY OF LIFE AND OSTEOLYSIS AROUND LUMBAR PEDICLE SCREWS

CORRELACIÓN ENTRE CALIDAD DE VIDA Y OSTEÓLISIS ALREDEDOR DE TORNILLOS PEDICULARES LUMBARES

Marcelo Italo Risso Neto[1], Sylvio Mistro Neto[2], Roberto Rossanez[2], Guilherme Rebechi Zuiani[1], Ivan Guidolin Veiga[2], Wagner Pasqualini[2], Marcos Antônio Tebet[2], Augusto Celso Scarparo Amato Filho[3], Elcio Landim[1], Paulo Tadeu Maia Cavali[1]

1. Universidade Estadual de Campinas (UNICAMP), Faculdade de Ciências Médicas, Departamento de Ortopedia e Traumatologia, Área de Cirurgia de Coluna, Campinas, SP, Brasil e Hospital Alemão Oswaldo Cruz, São Paulo, SP, Brasil.
2. Universidade Estadual de Campinas (UNICAMP), Faculdade de Ciências Médicas da Unicamp, Departamento de Ortopedia e Traumatologia, Área de Cirurgia de Coluna, Campinas, SP, Brasil.
3. Universidade Estadual de Campinas (UNICAMP), Faculdade de Ciências Médicas da Unicamp, Departamento de Radiologia, Campinas, SP, Brasil.

RESUMO

Objetivo: Avaliar se a presença de osteólise em torno dos parafusos pediculares influencia a qualidade de vida de pacientes submetidos à artrodese posterolateral da coluna lombossacral. Métodos: Estudo retrospectivo com pacientes submetidos à artrodese posterolateral lombar ou lombossacral por doença espinal degenerativa. Foram realizadas tomografias computadorizadas dos segmentos operados em intervalos de 45, 90, 180 e 360 dias de pós-operatório. Nesses exames, foi pesquisado a presença de um halo radiolucente peri-implante, que foi considerado presente quando maior que 1 mm no corte coronal. Concomitantemente à realização dos exames de TC foi aplicado o questionário *Oswestry Disability Index* (ODI) para avaliar o grau de incapacidade dos pacientes. Resultados: Foram avaliados 38 pacientes e 14 (36,84%) deles apresentavam algum grau de osteólise ao redor de pelo menos um parafuso pedicular ao final do seguimento. Dos 242 parafusos analisados, 27 (11,15%) apresentaram osteólise no corte coronal da TC, sendo a maioria dessas ocorrências no nível mais distal do segmento com artrodese. Não se observou relação da presença dessa osteólise com a qualidade de vida dos pacientes. A qualidade de vida tem melhora significativa quando se compara o resultado pré-operatório com os resultados pós-operatórios nos diversos momentos de aplicação do ODI. Essa melhora no ODI mantém a linearidade de melhora com o passar do tempo. Conclusão: Não há relação da presença da osteólise peri-implante com a qualidade de vida dos pacientes submetidos à artrodese lombar ou lombossacral posterolateral no período de seguimento até os 360 dias. A qualidade de vida pós-operatória tem melhora significativa quando comparada ao momento pré-operatório.

Descritores: Osteólise; Fusão vertebral; Qualidade de vida; Pseudoartrose; Coluna vertebral.

ABSTRACT

Objective: To evaluate whether the presence of osteolysis around the pedicle screws affects the quality of life of patients who underwent posterolateral arthrodesis of the lumbosacral spine. Methods: A retrospective study of patients undergoing lumbar posterolateral or lumbosacral arthrodesis due to spinal degenerative disease. CT scans of the operated segments were performed at intervals of 45, 90, 180, and 360 postoperatively. In these tests, the presence of a peri-implant radiolucent halo was investigated, which was considered present when greater than 1 mm in the coronal section. Concurrently with the completion of CT scans, the participants completed the questionnaire Oswestry Disability Index (ODI) to assess the degree of disability of the patients. Results: A total of 38 patients were evaluated, and 14 (36.84%) of them showed some degree of osteolysis around at least one pedicle screw at the end of follow-up. Of the 242 analyzed screws, 27 (11.15%) had osteolysis in the CT coronal section, with the majority of these occurrences located at the most distal level segment of the arthrodesis. There was no correlation between the presence of the osteolysis to the quality of life of patients. The quality of life has significantly improved when comparing the preoperative results with the postoperative results at different times of application of ODI. This improvement in ODI maintains linearity over time. Conclusion: There is no correlation between the presence of peri-implant osteolysis to the quality of life of patients undergoing lumbar or posterolateral lumbosacral arthrodesis in the follow-up period up to 360 days. The quality of life in postoperative has significantly improvement when compared to the preoperative period.

Keywords: Osteolysis; Spine fusion; Quality of life; Pseudarthrosis; Spine.

RESUMEN

Objetivo: Evaluar si la presencia de osteólisis alrededor de los tornillos pediculares afecta la calidad de vida de los pacientes que fueron sometidos a artrodesis posterolateral de la columna lumbosacra. Métodos: Estudio retrospectivo de pacientes sometidos a artrodesis lumbar posterolateral o lumbosacra debido a enfermedad degenerativa de la columna vertebral. Se realizaron tomografías computarizadas de los segmentos operados en intervalos de 45, 90, 180 y 360 días después de la cirugía. En estas pruebas, fue investigada la presencia de un halo radiotransparente alrededor del implante, que se consideró presente cuando era mayor que 1 mm en corte coronal. Simultáneamente

Pesquisa realizada pelo Grupo de Cirurgia de Coluna do Departamento de Ortopedia e Traumatologia da Faculdade de Ciências Médicas da, Campinas, SP, Brasil.
Correspondência: Depto de Ortopedia e Traumatologia, Área de Cirurgia da Coluna, Faculdade de Ciências Médicas - UNICAMP. Rua Tessália Vieira de Camargo, 126, Cidade Universitária "Zeferino Vaz", Campinas, SP, Brasil. 13083-887. mrisso@mpc.com.br, sylvio.mistro@gmail.com

Recebido em 27/03/2015, aceito em 13/07/2016.

http://dx.doi.org/10.1590/S1808-185120161504147749

con la realización de las tomografías se aplicó el cuestionario Oswestry Disability Index (ODI) para evaluar el grado de discapacidad de los pacientes. Resultados: Se evaluaron 38 pacientes y 14 (36,84%) de ellos tenían algún grado de osteólisis alrededor de al menos un tornillo pedicular al final del seguimiento. De los 242 tornillos analizados, 27 (11,15%) tenían osteólisis en el corte coronal de la tomografía, estando la mayoría de estas ocurrencias, en el nivel más distal de la artrodesis. No hubo correlación entre la presencia de la osteólisis a la calidad de vida de los pacientes. La calidad de vida ha mejorado de manera significativa al comparar los resultados preoperatorios con los resultados postoperatorios en sus distintos momentos del ODI. Esta mejora en el ODI mantiene linealidad de mejoría con el tiempo. Conclusión: No existe correlación entre la presencia de osteólisis alrededor del implante a la calidad de vida de los pacientes sometidos a artrodesis posterolateral lumbar o lumbosacra en el período de seguimiento de hasta 360 días. La calidad de vida postoperatoria ha mejorado significativamente en comparación con el período preoperatorio.

Descriptores: Osteólisis; Fusión vertebral; Calidad de vida; Seudoartrosis; Columna vertebral.

INTRODUÇÃO

Lombalgia ou lombociatalgia crônica, definida como dor com duração superior a três meses é a segunda maior causa de procura médica e a principal causa de ausência ao trabalho nos EUA. Ocorre em 5% a 8% da população geral e é reportado por 19% da população economicamente ativa, gerando custos de mais de cem bilhões de dólares anuais.[1,2] Há um amplo espectro de tratamentos disponíveis para paciente com lombalgia crônica resultante de alterações degenerativas da coluna vertebral, incluindo alternativas conservadoras e cirúrgicas.[2]

A lombalgia e a lombociatalgia comumente são decorrentes da doença discal, que pode se manifestar como artrose intersomática, protrusão e extrusão discal. A cascata degenerativa, associado a lesões das estruturas anatômicas, instabilidade vertebral e o estreitamento do canal e dos foramens intervertebrais geram um ambiente que podem levar aos quadros de dor lombar e radiculopatias.[2,3]

A artrodese lombar tem sido indicada como uma das alternativas de tratamento em casos selecionados de patologias degenerativas da coluna vertebral com instabilidade, incluindo escoliose, espondilolistese e estenose do canal lombar,[2,3] mostrando-se eficiente, quando bem indicada, resultando em melhora do quadro álgico e das demais incapacidades geradas por tais patologias.[1-4]

As artrodeses lombares podem ser realizadas pelas vias anterior, posterior, póstero-lateral ou combinada. Os benefícios da artrodese póstero-lateral incluem a sua relativa facilidade de execução e familiaridade da maioria dos cirurgiões, a possibilidade de descompressão direta dos elementos neurais e às altas taxas de fusão, que são otimizadas com o uso da instrumentação pedicular, aumentando a rigidez do sistema.[5-9]

A soltura do parafuso pedicular (*screw loosening*) é citado como uma das complicações das cirurgias da coluna vertebral em diversos estudos.[10-13] Este achado pode ser observado pela presença de um halo radioluscente - osteólise peri-implante ao redor do parafuso pedicular nos cortes coronais da tomografia computadorizada. Sua presença é um sinal sugestivo de pseudoartrose.[8,14-16] Tem incidência variando entre 0,6% e 25%.[8] Schatzker et al.[17] descreveram o achado histológico resultante dos micromovimentos na interface osso-implante como a presença de um tecido fibroso peri-implante, com o correspondente radiológico de um halo. A sensibilidade do achado de um halo radioluscente para o diagnóstico de pseudoartrose é de 93% e especificidade de 92%.[16] Sabe-se que a não consolidação da artrodese pode ser fonte de dor para alguns autores, porém, na literatura há poucos relatos e não há uma conclusão definitiva se há uma relação direta entre a presença do halo radioluscente com um desfechos clínicos desfavorável como a presença de dor pós-operatória.[8,18] Qualidade de vida se refere às dimensões da vida que pode ser afetada por doenças ou seu tratamento.[19] Sabe-se que a lombalgia tem um impacto negativo direto na qualidade de vida dos pacientes, sendo uma condição frequentemente associada com quadros álgicos importantes e de grande incapacidade física, social e psicológica,[20-22] levando a déficits quatro vezes maiores quando comparado à população geral, após ajustes para idade e comorbidades.[23]

O uso de questionários de qualidade de vida é um instrumento exequível, eficaz e usado rotineiramente para monitorar a evolução dos pacientes em tratamento de patologias da coluna vertebral.[24-26] Auxilia, também, os profissionais da saúde a avaliar e entender melhor as expectativas e anseios dos pacientes no período anterior ao tratamento proposto e durante a fase de recuperação.[21] Dentre esse tipo de questionário inclui-se o *Oswestry Disability Index* (ODI).[27]

O presente estudo tem como objeto avaliar a presença de osteólise ao redor de cada um dos parafusos pediculares utilizados nos procedimentos cirúrgicos de artrodese, o tempo de sua ocorrência ao longo do primeiro ano pós-operatório e correlacionar esse achado com o nível de incapacidade dos pacientes durante sua evolução, através da aplicação do ODI.

MATERIAIS E MÉTODOS

Trata-se de um estudo de análise retrospectivo de pacientes submetidos ao tratamento cirúrgico na coluna vertebral com a realização da artrodese lombar ou lombosacra póstero-lateral instrumentada com parafusos pediculares. Estudo realizado entre 2010 e 2013 em um hospital público terciário. Foram incluídos pacientes entre 20 e 85 anos, de ambos os gêneros com histórico de doença degenerativa da coluna lombossacra, que já haviam sido submetidos ao tratamento conservador sem melhora do quadro. Foram excluídos do estudo pacientes com história de tumor na coluna vertebral, deformidades congênitas, história pregressa de procedimento cirúrgico na coluna lombossacra e pacientes que não concordaram com os termos da pesquisa e não assinaram o Termo de Consentimento Livre e Esclarecido (TCLE). Os pacientes responderam ao questionário de incapacidade *Oswestry Disability Index* nos períodos pré-operatório, com 45, 90, 180 e 360 dias de pós-operatório. A aplicação do questionário ODI sempre foi realizada por um cirurgião ortopédico treinado e familiarizado com o mesmo. O questionário é constituído por 10 questões com seis afirmações em cada para identificar limitações em nove atividades do cotidiano e na vida sexual. O escore final expressa, em porcentagem, o grau de incapacidade classificando-a em mínima, moderada, severa, muito severa e acamado ou exagerando os sintomas, conforme ilustrado no Anexo 1. Na mesma ocasião da aplicação do questionário, exceto no período pré-operatório, foram realizados os exames de tomografia computadorizada da coluna lombosacra. Os exames foram avaliados por um radiologista experiente que não possuía informações acerca de queixas e de informações clínicas dos pacientes, com a finalidade de identificação da osteólise. Foi considerado como positivo para a presença da osteólise a observação de uma linha radioluscente peri-implante maior que 1 mm no corte coronal da tomografia,[12] como exemplificado na Figura 1. Os exames de tomografia computadorizada foram realizados em equipamento de 64 canais, *multislice.* Foram utilizadas as imagens em plano coronal e sagital, de forma que a imagem no plano coronal, usada para a avaliação da osteólise, refletisse a imagem do parafuso orientado perpendicularmente à vertebra. (Figura 1A) Utilizou-se o *software* Arya Pixeon© versão 1.5.5, cortes com espessamento de 3 mm.

Todos os pacientes concordaram e assinaram o Termo de Consentimento Livre e Esclarecido (TCLE), que foi aprovado pelo Comitê de Ética em Pesquisa da Universidade Estadual de Campinas, SP, Brasil sob número 856/2009. Para as análises estatísticas foi usado o *software* SPSS 20.0 (SPSS, Inc., Chicago, IL, USA), com os testes sendo realizados com significância de 5%.

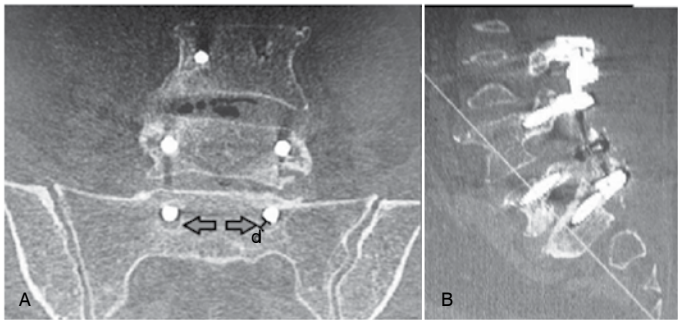

Figura 1. A e B Exemplo da medida da osteólise na CT. Corte coronal (1 A) perpendicular ao longo eixo do parafuso (1 B). As setas evidenciam a área de osteólise e a distância "d" é a medida utilizada para a quantificação do halo.

RESULTADOS

O estudo envolveu 38 pacientes, sendo 20 masculinos e 18 femininos, com idade média de 51,02 anos e mediana de 51 anos. (Tabela 1)

Ao final dos 360 dias de seguimento, 14 (36,84%) pacientes apresentavam osteólise ao exame tomográfico com os níveis de artrodese destes pacientes (Tabela 2), sendo que na maioria dos casos o sinal radiológico foi observado com 90 dias de pós-operatório.

Foram avaliados 242 parafusos, tendo sido encontrado osteólise em 27 (11,15%). (Tabela 3)

A maioria absoluta dos parafusos com osteólise foram os do nível mais distal da área de artrodese 12 pacientes em S1, dois pacientes em L5 e um paciente em L2 (esse paciente também apresentou osteólise no nível mais distal). (Tabela 4)

A Tabela 5 apresenta uma comparação entre o escore do *Oswestry Disability Index*, registrado em porcentagem, com a presença de osteólise nos diversos momentos de avaliação. Observa-se que os níveis de incapacidade são bastante semelhantes no grupo com osteólise e no grupo que não apresentava esse achado.

Ao detalharmos a Tabela 6, observamos que o índice de incapacidade apresentou, em média, diferença apenas entre os diferentes momentos das avaliações no decorrer do primeiro ano do seguimento pós-operatório independente da presença ou ausência da osteólise ($p<0,001$). Tal achado demonstra melhora gradativa do ODI durante o período de avaliação, sendo que a osteólise não influenciou estatisticamente nos escores de incapacidade do ODI ($p=0,559$).

A Tabela 7 demonstra que há melhora no índice de incapacidade, com significância estatística, ao se comparar o resultado do pré-operatório com os demais períodos de avaliação. No entanto, não há significância estatística quando compara-se a melhora do ODI entre os momentos da avaliação nos diferentes períodos do pós-operatório.

DISCUSSÃO

A utilização dos parafusos pediculares como meio de estabilização da coluna ganhou popularidade na Europa nos anos 1980 através do trabalho de Roy-Camille et al.[28] e se tornou a forma prevalente de fixação espinal na América do Norte na década de 1990. A técnica transpedicular permite uma rígida fixação segmentar da coluna vertebral nas mais diversas condições como espondilolistese, tumor, instabilidade pós-traumática, múltiplas laminectomias e artrite degenerativa.[10] A eficácia dos parafusos pediculares usados no tratamento das diversas patologias da coluna vertebral, não isenta esta técnica de complicações.[14,26,29-31] Entre essas complicações está a soltura do parafuso. Porém os dados desse desfecho são muito variados na literatura provavelmente devido a desenhos de estudo diferentes. McAfee et al.[32] reportaram em um estudo de 526 parafusos pediculares que não houve nenhuma soltura. Essens et al.[10] descreveram taxa de 0,81% de soltura em 617 pacientes tratados. Este estudo apresentou, também, uma revisão da literatura que mostrou frequência de soltura variando de 0,6% a 11%. No entanto, esses estudos com taxas baixas de soltura dos parafusos não descreviam detalhadamente os métodos radiológicos ou critérios utilizados para identificação

Tabela 1. Dados gerais dos pacientes.

Variável	(N = 38)
Sexo, n (%)	
Feminino	18 (47,4)
Masculino	20 (52,6)
Idade (anos)	
média (DP)	51 (12,4)
mediana (mín. máx.)	51 (28; 84)

Tabela 2. Pacientes com osteólise em até 360 dias de seguimento.

	Niveis artrodesados	Nível(is) com osteólise
Paciente 1	L3-S1	S1
Paciente 2	L2-L5	L5
Paciente 3	L4-S1	S1
Paciente 4	L1-S1	S1
Paciente 5	L3-S1	S1
Paciente 6	L3-S1	S1
Paciente 7	L3-S1	S1
Paciente 8	L3-S1	S1
Paciente 9	L1-S1	S1
Paciente 10	L4-S1	S1
Paciente 11	L2-S1	S1 e L2
Paciente 12	L5-S1	S1
Paciente 13	L3-S1	S1
Paciente 14	L4-L5	L5

Tabela 3. Descrição do total de parafusos avaliados e parafusos com osteólise.

Parafusos n (%)	242 (100)
Parafusos com osteólise n (%)	27 (11,15)

Tabela 4. Localização dos parafusos com osteólise.

Parafusos com osteólise n (%)	27 (100)
Parafusos com osteólise em S1 n (%)	20 (74,1)
Parafusos com osteólise em L5 n (%)	6 (22,2)
Parafusos com osteólise em L2 n (%)	1 (3,7)

Tabela 5. Comparação do ODI com a osteólise nos momentos de avaliação.

Momento (dias)	Osteolise					
	Não			Sim		
	Média	DP	N	Média	DP	N
Pré-operatório	56,4	14,9	22	54,9	18,9	13
45	25,8	23,1	22	30,4	13,8	13
90	24,7	19,2	22	32,1	17,9	14
180	21,3	19,1	23	22,0	16,8	14
360	17,5	15,5	23	22,4	18,8	14

Tabela 6. Comparação do ODI com osteólise, momento da avaliação e com ambos.

Variável	Fator	Estatística de teste	gl	p
Oswestry	Osteólise	0,34	1	0,559
	Momento da avaliação	133,35	4	<0,001
	Osteólise e Momento	4,57	4	0,334

Tabela 7. Comparação do ODI entre os diversos momentos de avaliação dos pacientes.

Variável	Momento	Comparação	Diferença média ou percentual	Erro padrão	gl	p	IC (95%)	
							Inferior	Superior
Oswestry Disability Index	Todos os momentos de avaliação	Pré-operatório - 45 dias	28,35	2,77	1	<0,001	20,58	36,11
		Pré-operatório - 90 dias	27,83	3,43	1	<0,001	18,21	37,44
		Pré-operatório - 180 dias	33,86	3,79	1	<0,001	23,22	44,50
		Pré-operatório - 360 dias	36,07	4,02	1	<0,001	24,79	47,34
		45 dias - 90 dias	-0,52	2,68	1	>0,999	-8,04	6,99
		45 dias - 180 dias	5,51	3,40	1	>0,999	-4,02	15,05
		45 dias - 360 dias	7,72	3,78	1	0,412	-2,89	18,33
		90 dias - 180 dias	6,04	2,65	1	0,228	-1,41	13,48
		90 dias - 360 dias	8,24	3,37	1	0,145	-1,22	17,71
		180 dias - 360 dias	2,21	2,64	1	>0,999	-5,19	9,61

da soltura. Em três outros estudos com metodologia radiológica melhor detalhada foram demonstradas taxas de soltura de 18%, 21% e 27%.[15,29,33]

Nosso estudo mostrou que dos 242 parafusos pediculares analisados, 27 (11,15%) apresentaram sinais de soltura, evidenciado pelo achado tomográfico de halo radioluscente maior que 1 mm no corte coronal, descrito aqui como osteólise. Esses dados encontram-se na média descrita na literatura sobre o tema. O fato de a maior incidência de osteólise ter sido encontrada no nível distal, em especial em S1 é explicado pela alta demanda mecânica da junção lombossacra, uma região com particularidades biomecânicas que dificultam a consolidação da artrodese, com conhecidas altas taxas de pseudoartrose, sendo uma discussão à parte na cirurgia da coluna vertebral, como descrito por Harimaya et al.[14]

Em nosso estudo, o objetivo foi correlacionar a osteólise dos parafusos, que representa um sinal de instabilidade na área de artrodese, com a qualidade de vida destes pacientes. Seria de se esperar que pacientes com esse sinal radiológico de soltura do implante apresentassem maiores queixas álgicas, resultando numa consequente piora dos escores da qualidade de vida. No entanto, essa hipótese não foi confirmada, já que os pacientes sem sinais de soltura do implante apresentavam escores de qualidade de vida semelhantes aos que apresentavam esse sinal. Esse achado está de acordo com os achados publicados por Kim et al.[8] que avaliou a prevalência de soltura dos parafusos e sua significância clínica em um estudo com 24 mulheres submetidas a cirurgia da coluna vertebral devido ao quadro de estenose, chegando a conclusão que o fenômeno da osteólise não tem seu real significado totalmente conhecido, mas que não teve significado na evolução clínica do paciente. Wu et al.[12] em um estudo com 126 pacientes e 658 parafusos analisados chegaram à conclusão de que a soltura do parafuso pode se apresentar de forma assintomática e que apresenta oportunidade para integração óssea em seguimento futuro. Tokuhashi et al.[16] concluiram que aproximadamente dois terços das zonas radioluscentes envoltas aos implantes desaparecem com o tempo e, que, não necessariamente são achados diagnósticos de pseudoartrose. Por outro lado, ressaltou que quando esta zona de radioluscência permanece por mais de dois anos após a cirurgia há grande risco para a ocorrência de pseudoartrose.

Neste estudo, pudemos notar a melhora da qualidade de vida no período pós-operatório, independentemente da presença ou não da osteólise ao redor dos parafusos pediculares. Essa melhora dos escores de qualidade vida tiveram significância estatística somente quando comparado os resultados pré-operatórios com quaisquer outros momentos de avaliação pós-operatória. Quando se comparou a evolução da qualidade de vida entre os diferentes momentos de avaliação no período pós-operatório, não houve diferença com significância estatística.

A melhora na qualidade de vida, medida através do ODI, após o procedimento cirúrgico espinal em pacientes com doença degenerativa é bem conhecido na literatura.[26] Carreon et al.[34] em um extensa revisão da literatura mostrou que pacientes com doença degenerativa discal ou espondilolistese submetidos ao tratamento cirúrgico tiveram melhoras consideráveis no ODI no pós-operatório. Em outro estudo, Carreon et al.[25] observaram que pacientes com piores índices de ODI pré-operatórios, tiveram melhoras mais significativas durante o seguimento pós-operatório.

CONCLUSÃO

Esse estudo demonstrou que, em pacientes submetidos a procedimentos cirúrgicos com a realização de artrodese póstero-lateral, utilizando parafusos pediculares para tratamento de patologia degenerativa da coluna vertebral lombossacra, a presença de osteólise ao redor desses parafusos pediculares não se traduziu em uma piora na incapacidade dos pacientes, avaliado pelo ODI. São necessários mais estudos para entender o real significado desse sinal radiológico.

Todos os autores declaram não haver nenhum potencial conflito de interesses referente a este artigo.

CONTRIBUIÇÕES DOS AUTORES: Cada autor contribuiu individual e significativamente para o desenvolvimento do manuscrito. MIRN, RR e SMN foram os principais contribuintes na redação do manuscrito. GRZ, IGV e PTMC realizaram as cirurgias. MIRN, RR e SMN acompanharam os pacientes e reuniram dados clínicos. ACSAF realizou interpretação radiológica dos exames. MIRN e GRZ avaliaram os dados da análise estatística. RR, SMN e MIRN realizaram a pesquisa bibliográfica. EL, PTMC, WP, MAT e MIRN realizaram a revisão do manuscrito e contribuíram com o conceito intelectual do estudo.

REFERÊNCIAS

1. Phillips FM, Slosar PJ, Youssef JA, Andersson G, Papatheofanis F. Lumbar spine fusion for chronic low back pain due to degenerative disc disease: a systematic review. Spine (Phila Pa 1976). 2013;38(7):E409-22.
2. Lykissas MG, Aichmair A. Current concepts on spinal arthrodesis in degenerative disorders of the lumbar spine. World J Clin Cases. 2013;1(1):4-12.
3. Herkowitz HN, Garfin SR, Eismont FJ, Bell GR, Balderston RA. Rothman simeone the spine. 6th ed. Philadelphia: Saunders; 2011.
4. Mirza SK, Deyo RA. Systematic review of randomized trials comparing lumbar fusion surgery to nonoperative care for treatment of chronic back pain. Spine (Phila Pa 1976). 2007;32(7):816-23.
5. Adams MA, Roughley PJ. What is intervertebral disc degeneration, and what causes it? Spine (Phila Pa 1976). 2006;31(18):2151-61.
6. Kwon BK, Vaccaro AR, Grauer JN, Beiner J. Indications, techniques, and outcomes of posterior surgery for chronic low back pain. Orthop Clin North Am. 2003;34(2):297-308.
7. Lu WW, Zhu Q, Holmes AD, Luk KD, Zhong S, Leong JC. Loosening of sacral screw fixation under in vitro fatigue loading. J Orthop Res. 2000;18(5):808-14.

8. Sandén B, Olerud C, Petrén-Mallmin M, Johansson C, Larsson S. The significance of radiolucent zones surrounding pedicle screws. Definition of screw loosening in spinal instrumentation. J Bone Joint Surg Br. 2004;86(3):457-61.
9. Carreon LY, Glassman SD, Djurasovic M, Dimar JR, Johnson JR, Puno RM, et al. Are preoperative health-related quality of life scores predictive of clinical outcomes after lumbar fusion? Spine (Phila Pa 1976). 2009;34(7):725-30.
10. Esses SI, Sachs BL, Dreyzin V. Complications associated with the technique of pedicle screw fixation. A selected survey of ABS members. Spine (Phila Pa 1976). 1993;18(15):2231-8.
11. Nakashima H, Yukawa Y, Imagama S, Kanemura T, Kamiya M, Yanase M, et al. Complications of cervical pedicle screw fixation for nontraumatic lesions: a multicenter study of 84 patients. J Neurosurg Spine. 2012;16(3):238-47.
12. Wu JC, Huang WC, Tsai HW, Ko CC, Wu CL, Tu TH, Cheng H. Pedicle screw loosening in dynamic stabilization: incidence, risk, and outcome in 126 patients. Neurosurg Focus. 2011;31(4):E9.
13. Aghayev E, Zullig N, Diel P, Dietrich D, Benneker LM. Development and validation of a quantitative method to assess pedicle screw loosening in posterior spine instrumentation on plain radiographs. Eur Spine J. 2014;23(3):689-94.
14. Harimaya K, Mishiro T, Lenke LG, Bridwell KH, Koester LA, Sides BA. Etiology and revision surgical strategies in failed lumbosacral fixation of adult spinal deformity constructs. Spine (Phila Pa 1976). 2011;36(20):1701-10.
15. Pihlajämaki H, Myllynen P, Böstman O. Complications of transpedicular lumbosacral fixation for non-traumatic disorders. J Bone Joint Surg Br. 1997;79(2):183-9.
16. Tokuhashi Y, Matsuzaki H, Oda H, Uei H. Clinical course and significance of the clear zone around the pedicle screws in the lumbar degenerative disease. Spine (Phila Pa 1976). 2008;33(8):903-8.
17. Schatzker J, Horne JG, Sumner-Smith G. The effect of movement on the holding power of screws in bone. Clin Orthop Relat Res. 1975;(111):257-62.
18. Tokuhashi Y, Ajiro Y, Umezawa N. Follow-up of patients with delayed union after posterior fusion with pedicle screw fixation. Spine (Phila Pa 1976). 2008;33(7):786-91.
19. Jansson KA, Németh G, Granath F, Jönsson B, Blomqvist P. Health-related quality of life in patients before and after surgery for a herniated lumbar disc. J Bone Joint Surg Br. 2005;87(7):959-64.
20. Sirvanci M, Bhatia M, Ganiyusufoglu KA, Duran C, Tezer M, Ozturk C, et al. Degenerative lumbar spinal stenosis: correlation with Oswestry Disability Index and MR imaging. Eur Spine J. 2008;17(5):679-85
21. Saban KL, Penckofer SM, Androwich I, Bryant FB. Health-related quality of life of patients following selected types of lumbar spinal surgery: a pilot study. Health Qual Life Outcomes. 2007;5:71.
22. Otani K, Kikuchi S, Yabuki S, Igarashi T, Nikaido T, Watanabe K, Konno S. Lumbar spinal stenosis has a negative impact on quality of life compared with other comorbidities: an epidemiological cross-sectional study of 1862 community-dwelling individuals. ScientificWorldJournal. 2013;2013:1-9. Disponível em: http://dx.doi.org/10.1155/2013/590652
23. Battié MC, Jones CA, Schopflocher DP, Hu RW. Health-related quality of life and comorbidities associated with lumbar spinal stenosis. Spine J. 2012;12(3):189-95.
24. Davidson M, Keating JL. A comparison of five low back disability questionnaires: reliability and responsiveness. Phys Ther. 2002;82(1):8-24.
25. Roy-Camille R, Saillant G, Mazel C. Internal fixation of the lumbar spine with pedicle screw plating. Clin Orthop Relat Res. 1986;(203):7-17
26. Winter RB. Complications after transpedicular stabilization of the spine. Spine (Phila Pa 1976). 1995;20(16):1847-8.
27. Fairbank JC, Pynsent PB. The Oswestry Disability Index. Spine (Phila Pa 1976). 2000;25(22):2940-52.
28. McAfee PC, Weiland DJ, Carlow JJ. Survivorship analysis of pedicle spinal instrumentation. Spine (Phila Pa 1976). 1991;16(Suppl 8):S422-7.
29. Bechara AHS; Zuiani GR, Risso MIN, Cavali PTM, Veiga IG, Paqualini W et al. Evolução dos questionários Oswestry 2.0 e do componente físico (PCS) do SF-36 durante o primeiro ano de pós-operatório de artrodese da coluna lombar em doenças degenerativas. Coluna/Columna. 2013;12(2):128-32 .
30. Kang SH, Cho YJ, Kim YB, Park SW. Pullout strength after expandable polymethylmethacrylate transpedicular screw augmentation for pedicle screw loosening. J Korean Neurosurg Soc. 2015;57(4):229-34.
31. Kang SH, Cho YJ, Kim YB, Park SW. Pullout strength after expandable polymethylmethacrylate transpedicular screw augmentation for pedicle screw loosening. J Korean Neurosurg Soc. 2015;57(4):229-34.
32. Ohlin A, Karlsson M, Düppe H, Hasserius R, Redlund-Johnell I. Complications after transpedicular stabilization of the spine. A survivorship analysis of 163 cases. Spine (Phila Pa 1976). 1994;19(24):2774-9.
33. Soini J, Laine T, Pohjolainen T, Hurri H, Alaranta H. Spondylodesis augmented by transpedicular fixation in the treatment of olisthetic and degenerative conditions of the lumbar spine. Clin Orthop Relat Res. 1993;(297):111-6.
34. Carreon LY, Glassman SD, Howard J. Fusion and nonsurgical treatment for symptomatic lumbar degenerative disease: a systematic review of Oswestry Disability Index and MOS Short Form-36 outcomes. Spine J. 2008;8(5):747-55.

Anexo 1. Apresentação do *Oswestry Disability Índex*.

Índice Oswestry 2.0 de Incapacidade	
Leva em consideração o quanto o problema nas costas (ou pernas) tem afetado o dia-a-dia nos seguintes quesitos:	
1- intensidade da dor	6- de pé
2- cuidados pessoais	7- sono
3- levantar pesos	8- vida sexual
4- andar/caminhar	9- vida social
5- sentar	10- viagens

Interpretação dos resultados do Índice Oswestry	
0% - 20% :	incapacidade mínima
21% - 40%:	incapacidade moderada
41% - 60%:	incapacidade severa
61% - 80% :	incapacidade muito severa
81% - 100%:	acamado ou exagerando os sintomas

ESTUDIO COMPARATIVO DEL TRATAMIENTO DE LAS HERNIAS DISCALES

ESTUDO COMPARATIVO DE TRATAMENTO DE HÉRNIAS DE DISCO

COMPARATIVE STUDY ON THE TREATMENT OF DISC HERNIATIONS

María Luz Suárez-Huerta[1], Elena Iglesia-Diez[1], Alfredo Álvarez Castro[1], Jesús Betegón Nicolás[1], Sonia Sánchez Campos[1], Antonio Luis Mostaza Saavedra[1], Manuel Fernández-González[1]

1. Complejo Asistencial Universitario de León, Leon, España.

RESUMEN

Objetivo: Comparar los resultados del tratamiento de pacientes con lumbalgia y radiculalgia secundaria a hernia discal asociada a degeneración del disco, mediante la instrumentación con tornillos pediculares y barra dinámica, liberando la raíz sin discectomía frente a otras técnicas no instrumentadas (microdiscectomía con o sin foraminotomía). Métodos: Se ha realizado un estudio descriptivo retrospectivo de las intervenciones realizadas en pacientes con hernias discales por los servicios de Traumatología y Neurocirugía, recogiendo las siguientes variables: edad, sexo, tipo de técnica, tiempo de intervención, tiempo de evolución, grado de satisfacción y complicaciones. Se constituyeron dos grupos: instrumentación con barras dinámicas y técnicas no instrumentadas, comparando los resultados de cada grupo. Se utilizó el *software* SPSS v20.0. Resultados: Presentamos 142 intervenciones realizadas entre 2009 y 2012, 86 mediante instrumentación dinámica y 56 por técnicas de descompresión sin instrumentación. No se observaron diferencias estadísticamente significativas entre los grupos respecto a edad, sexo, ni tiempo de evolución hasta la intervención. Se observaron diferencias estadísticamente significativas ($p = 0,001$) en el tiempo de intervención, siendo menor en la técnica instrumentada. Respecto a las complicaciones de las técnicas no se hallaron diferencias significativas ni en las reintervenciones ni en las infecciones. Conclusiones: No encontramos diferencias significativas entre la utilización de instrumentación con barras dinámicas frente a otras técnicas quirúrgicas no instrumentadas en el tratamiento de las hernias discales de más de 6 meses de evolución, ni respecto a las complicaciones y ni al grado de satisfacción de los pacientes.

Descriptores: Desplazamiento del disco intervertebral/terapia; Discectomía; Tornillos pediculares.

RESUMO

Objetivo: Comparar os resultados do tratamento de pacientes com dor lombar e radiculalgia decorrente de hérnia de disco associada à degeneração do disco, por meio de instrumentação com parafusos pediculares e barra dinâmica com liberação da raiz sem discotomia em comparação com outras técnicas não instrumentadas (microdiscotomia com ou sem foraminotomia). Métodos: Foi realizado um estudo retrospectivo e descritivo de intervenções realizadas em pacientes com hérnia de disco nos serviços de Traumatologia e Neurocirurgia, empregando-se as seguintes variáveis: idade, sexo, tipo de técnica, tempo de cirurgia, tempo de evolução, grau de satisfação e complicações. Foram formados dois grupos: instrumentação com barras dinâmicas e técnicas não instrumentadas, comparando os resultados de cada grupo. O software utilizado foi o SPSS v20.0. Resultados: Apresentamos 142 intervenções realizadas entre 2009 e 2012, 86 por instrumentação dinâmica e 56 por técnicas de descompressão sem instrumentação. Não foram observadas diferenças estatisticamente significativas entre os grupos de idade, sexo e tempo de evolução até a intervenção. Constataram-se diferenças estatisticamente significativas quanto ao tempo cirúrgico ($p = 0,001$), sendo menor na técnica instrumentada. Com relação às complicações das técnicas, não houve diferença significativa nas re-operações nem nas infecções. Conclusões: Não foram encontradas diferenças significativas entre o uso de instrumentação com barras dinâmicas com respeito a outras técnicas cirúrgicas não instrumentadas no tratamento da hérnia de disco com mais de 6 meses de evolução nem a complicações e ao grau de satisfação dos pacientes.

Descritores: Deslocamento do disco intervertebral/terapia; Discotomia; Parafusos pediculares.

ABSTRACT

Objective: To compare the results of treatment of patients with low back pain and radiculalgia resulting from disc herniation associated with disc degeneration through instrumentation with pedicle screws and dynamic rod, with root release and without diskectomy compared with other non-instrumented techniques (microdiskectomy with or without foraminotomy). Methods: This is a retrospective descriptive study of interventions for patients with herniated discs in the Traumatology and Neurosurgery that used the following variables: age, sex, type of technique, surgical time, time of evolution, degree of satisfaction, and complications. Two groups were formed: instrumentation with dynamic rods and non-instrumented techniques, comparing the results of each group. The software used was the SPSS v20.0. Results: We presented 142 interventions carried out between 2009 and 2012, 86 with dynamic instrumentation and 56 by other decompression techniques without instrumentation. No statistically significant differences were observed between age and sex groups and time elapsed until intervention. We found statistically significant differences ($p=0.001$) in surgical time, which was lower in the instrumented technique. No significant differences were found in complications between the techniques in both re-operations and in infections. Conclusions: In this study, we found no significant differences between the use of instrumentation with dynamic rods with respect to other non-instrumented surgical techniques in the treatment of herniated discs over 6 months of evolution or the complications and the degree of the patients' satisfaction.

Keyword: Intervertebral disc displacement/therapy; Diskectomy; Pedicle screws.

El estudio se ha realizado en el Complejo Asistencial Universitario de Leon, Leon, España.
Correspondência: Avenida de la costa N°30 5°B, Gijón Astúrias, España. CP.3205. msuarez83@hotmail.com

http://dx.doi.org/10.1590/S1808-185120161504146381 Recebido em 24/02/2015, aceito em 03/06/2016.

INTRODUCCIÓN

El dolor crónico de espalda es uno de los problemas más importantes en la disminución de la calidad de vida del paciente. A pesar de ello las hernias discales de más de seis meses de evolución asociadas a discopatías degenerativas, que no responden al tratamiento conservador, continúan siendo un reto para su abordaje quirúrgico.[1]

Con frecuencia encontramos en las revistas científicas, trabajos que presentan malos resultados en la cirugía de la hernia discal en el contexto de patología degenerativa e incluso sin patología degenerativa cuando llevan tiempo de evolución.[2]

Surge así el concepto de síndrome postdiscectomía que define un cuadro clínico de recidiva del dolor lumbar y radicular, en relación con fibrosis periradicular, inestabilidad del segmento operado, degeneración del disco operado, etc.[3]

Se han desarrollado distintas técnicas quirúrgicas para tratar este problema, entre ellas la estabilización dinámica del segmento operado.[4] Esta técnica busca la estabilización del segmento, no realizando fusión del mismo, para reducir la movilidad e incluso reducir y/o evitar la degeneración postquirúrgica.[5,6] Se le aplican otras indicaciones, no abordadas en este trabajo, como prevenir el síndrome del segmento adyacente, sólo valorable en casos de fusión con o sin instrumentación.[7]

Nuestro objetivo es comparar los resultados del tratamiento en enfermos con lumbalgia y radiculalgia secundaria a hernia discal asociada a degeneración discal, mediante instrumentación con tornillos pediculares y barras dinámicas, liberando la raíz sin discectomía frente a otras técnicas, aún consideradas como el gold estándar de la cirugía discal, la microdiscectomía con o sin foraminotomía. Teniendo en cuenta que comparamos dos técnicas distintas, analizando si el hecho de incidir en el disco intervertebral, causa reconocida de aparición de la fibrosis[8] y la laminectomía y/o foraminotomía, como posibles causas de inestabilidad segmentaria,[9] tienen mejores resultado clínicos que la no discectomía y el uso de estabilización dinámica, para reducir la posible inestabilidad segmentaria postlaminectomía.

MATERIAL Y MÉTODOS

Revisión retrospectiva de las intervenciones realizadas en pacientes con hernias discales por los servicios de Traumatología y Neurocirugía desde 2009 hasta 2012.

Las variables recogidas fueron: Edad, sexo, IMC, tipo de técnica, tiempo de intervención, tiempo de evolución hasta la intervención, grado de satisfacción del paciente (1=malo, 2=regular, 3=bueno, 4=excelente) y presencia de complicaciones (infecciones, fallo en el material de osteosíntesis, reintervenciones, seguimiento por la unidad del dolor).

El estudió fue aprobado por el comité de bioética del hospital de León (El número de protocolo de investigacion fue el 1622) y los pacientes firmaron el consentimiento para participar en el estudio, todos los datos fueron anonimizados.

Los criterios de inclusión fueron: Pacientes entre 18 y 65 años, que padezcan lumbalgia y radiculalgia secundaria a hernia discal asociada a degeneración discal a un solo nivel (confirmada por resonancia magnética nuclear), que hayan sido sometidos a tratamiento médico y rehabilitación por lo menos durante 6 meses. Todos los pacientes fueron informados de la intervención quirúrgica y firmaron el consentimiento informado. Descartamos aquellos pacientes con hernias discales que no tuvieran localización lumbar o sin clínica, si tenían menos de seis meses de evolución, habían sido intervenidos previamente o tenían estenosis, listesis, inestabilidad segmentaria, infecciones, tumores, escoliosis, fracturas vertebrales o enfermedades sistémicas graves.

Se agruparon las técnicas en dos grupos: Un grupo de instrumentación con barras dinámicas más liberación de la raíz comprimida, sin discectomía y otro segundo de discectomía simple. Se realizaron comparaciones sobre los resultados obtenidos en cada grupo. El análisis estadístico utilizando fue el *software* SPSS v20.0. Se estableció un nivel de significación del 95%.

Intervención quirúrgica e indicación

Los pacientes fueron operados bajo anestesia general y en posición decúbito prono. Recibieron antibióticos profilácticos en inducción anestésica y a las dos horas del comienzo de la intervención. En los pacientes operados por el servicio de Neurocirugía se procedió a la profilaxis antibiótica 90 minutos antes del inicio de la cirugía. El nivel al que se realizó la cirugía fue determinado mediante el uso del fluoroscopio intraoperatório.

Tecnica de liberacion y estabilizacion dinamica

Sistema de instrumentación pedicular con barras dinámicas: Se utilizó la técnica convencional sin microscopio. Se realiza una incisión sobre la piel y posteriormente una disección por planos con bisturí eléctrico. Se realizó una foraminotomía o una flavectomía para la descompresión de la raíz nerviosa. Posteriormente se procede a la colocación de los tornillos transpediculares con ayuda del fluoroscopio y se colocó la barra dinámica. En ningún caso se realizo discectomía, ni se aporto hueso (artrodesis).

Tecnica de discectomia simple

Microdiscectomía: Se realiza una incisión sobre la piel, disección por planos, mediante bisturí eléctrico o mediante bisturí frio y tijera. Una vez localizado el espacio, se comprueba mediante fluoroscopio. A partir de este momento se realiza bajo visión microscópica. Una vez localizado el espacio en el que se encuentra la hernia discal se incide a través del ligamento amarillo interlaminar. En algunas ocasiones fue necesario realizar una foraminotomía o una laminotomía. Se localiza la raíz y se extrae el disco protruido o los fragmentos discales del foramen, posteriormente se procede a la discectomía. Se deja una ampolla de corticoide de liberación prolongada en el lecho y un compuesto para evitar la fibrosis. Se asoció una foraminotomia en el caso de compromiso del receso y una laminectomía cuando había un secuestro de un fragmento discal intracanal o hernias discales muy voluminosas.

RESULTADOS

Se incluyeron en el estudio 142 pacientes intervenidos entre 2009 y 2012, con una media de seguimiento de 44 meses (rango 19-65) .En 86 pacientes se empleó instrumentación con barras dinámicas y en 56 otras técnicas sin instrumentación: microdiscectomía (18 con foraminotomía y 38 sin foraminotomía). La distribución por sexos fue de 70 hombres (49%) y 72 mujeres (51%). La media de edad fue de 43,67 años (rango 21-65), IMC es de 25,25 (rango 15,4-36,9). El tiempo medio de cirugía fue de 109 minutos (rango 45-275). El tiempo de seguimiento hasta la cirugía fue de 17,9 meses (rango 6-192) Las localizaciones más frecuentes fueron: L4-L5 derecha 39 (25,7%), L5-S1 izquierda 39 (25,7%), L4-L5 izquierda 35 (23%) y L5-S1 derecha 25 (16,4%).

No se observaron diferencias estadísticamente significativas en la composición de los grupos respecto a la edad, sexo, tiempo de evolución hasta la intervención, IMC, localización de la hernia o tiempo de seguimiento después de la intervención. Sí se observaron diferencias estadísticamente significativas (p=0,001) en el tiempo de intervención, siendo 84 minutos (+/-22,58) la media en la técnica dinámica y en las discectomías 150 minutos (+/-38,76). (Tabla 1)

El número de reintervenciones fue de 25 (16,4%), infecciones 5 (3,3%), necesidad de seguimiento por la unidad del dolor 13 (8,6%). No se hallaron diferencias significativas ni en las reintervenciones (p=0,344), ni en las infecciones (p=0,447), ni en el seguimiento por la unidad del dolor (p=0,706) entre los grupos de comparación. (Tabla 2)

Respecto al grado de satisfacción de los pacientes no se hallaron diferencias significativas (p=0,825) siendo la media superior a 3 en ambos grupos. Respecto a la pregunta si se volverían a operar, tampoco hay diferencias significativas (Chi 2 p=0,103).

El único punto donde sí se encontraron diferencias fue en el uso de corticoides previos a la intervención, siendo mayor en el grupo de pacientes sin instrumentar (p=0,001).

Tabla 1. Comparación de variables entre técnicas instrumentadas y discectomía.

		Tecnica		Significación estadistica
		Instrumentacion	Discectomia	
Edad		44,3	42,7	0,111
Sexo	Varones	43	27	0,835
	Mujeres	43	29	
Tiempo de clinica hasta la cirugia (meses)		18,9	16,9	0,311
Imc		25,7	25,2	0,362
Tiempo de seguimiento post intervencion (meses)		42,9	45,7	0,256
Tiempo de intervecion quirurgica (minutos)		84	150	0,002

Tabla 2. Complicaciones.

	Tecnica		P valor
	Instrumentacion	No instrumentación	
Numero de reintervenciones	12	13	0,344
Numero de infecciones	2	3	0,447
Numero de pacientes en seguimiento por la unidad del dolor	8	5	0,706

La muestra de población que ha encontrado mayor insatisfacción con la cirugía (grado de satisfacción malo o regular, que no recomendarían la técnica y no se volvería a operar) son 23 pacientes, mujeres (65%), edad media de 44 años+/-8, leve sobrepeso IMC (25,6), afectación L4-L5 (52%), en tratamiento con psicofármacos (56%).

Las complicaciones observadas en el grupo de abordaje dinámico fueron en su mayoría dolor residual y fallos en la instrumentación, mientras que en las otras técnicas predominan las recidivas herniarias y los daños durales.

DISCUSIÓN

La enfermedad degenerativa discal y la hernia discal son los problemas más frecuentes de los pacientes con dolor lumbar[10] y una de las causas más comunes de baja laboral. A pesar de ello el tratamiento de las hernias discales es muy controvertido, existen multitud de estudios que presentan conclusiones contradictorias.[11]

Como los resultados publicados por Weber[10] el cual llegaba a la conclusión que el tratamiento conservador prolongado dio lugar a resultados similares a los alcanzados con cirugía temprana, a los cuatro años de seguimiento. Después de este, se realizaron varios estudios de cohortes observacionales los cuales presentaron resultados peores del tratamiento conservador comparado con la cirugía temprana. Llegaban a la conclusión de que después de dos meses de la ciática, los resultados con el tratamiento conservador eran peores que con la intervención quirúrgica.[12,13] Todos estos resultados deben ser tomados con cautela ya que son estudios que no se han basado en poblaciones aleatorizadas, con pacientes que no recibían las mismas pautas analgésicas, ni seguían las mismas recomendaciones, por lo que los resultados no son totalmente comparables.

Nygaard et al.[14], Ng y Sell[15] en sus estudios observacionales llegan a la conclusión de que la cirugía después de ocho y 12 meses de la ciática produjo resultados peores que la cirugía realizada precozmente. Pero hay que tener en cuenta que es difícil hacer esperar a pacientes con la ciática persistente con tratamiento conservador durante 8-12 meses. Además, este estudio debería haberse realizado con una población aleatorizada, registrando los síntomas en función del tiempo y no fue el caso.

Sin embargo, las conclusiones generales de los ensayos realizados al azar por Weinstein, Osterman y Butterman no señalan un resultado insatisfactorio del tratamiento conservador prolongado.[16-18]

De todos estos resultados, se puede concluir que la cirugía precoz (6-12 semanas de clínica de la ciática) no conduce a mejores resultados a largo plazo. El único beneficio que presenta es una disminución más rápida de la radiculopatía y una recuperación más precoz. Esto, sin embargo, puede ser considerado una ventaja valiosa para una parte de la población, los cuales no son capaces, no quieren o no pueden esperar el curso natural de su enfermedad, o la posibilidad de realizar una cirugía diferida en caso de necesidad.

Las recomendaciones generales son esperar un periodo de 6 a 12 semanas desde el comienzo de los síntomas, excepto en casos de cauda equina o rápida perdida de déficit motor.[13,19] Sin embargo, teniendo en cuenta todos los estudios, tal vez deberíamos replantearnos esta indicación, por lo que en nuestro estudio hemos descartado a aquellos pacientes que habían sido intervenidos con menos de 6 meses de evolución.

En la actualidad hay numerosas técnicas para el tratamiento de la enfermedad discal degenerativa, las cuales tienen resultados muy discutibles.[15] En el siglo pasado el tratamiento quirúrgico del dolor en las enfermedades discales degenerativas comenzó con las discectomías y las descompresiones. La primera discectomía lumbar fue realizada por Mixter y Barr[20] en 1934, siendo la técnica más empleada. Actualmente se está realizando microdiscectomía, la cual permite realizar incisiones más pequeñas en la piel y en el tejido muscular siendo un procedimiento menos traumático. La discectomía simple y la microdiscectomía se consideran el patrón oro para el tratamiento quirúrgico de las hernias discales lumbares.[2] Sin embargo estas técnicas no han obtenido buenos resultados en el tratamiento del dolor de espalda crónico después de la supresión del disco, ya que el dolor de espalda bajo y la ciática continuaba persistiendo hasta en el 40%,[20-23] aunque en nuestra muestra fue del 20%.

El dolor de espalda y la ciática después de las discectomías tal vez se deban a la inestabilidad segmentaria, y el concepto de la inestabilidad crónica degenerativa.[22,24] Antes, los sistemas de fijación que se empleaban eran estáticos pero actualmente se están comenzando a utilizar los sistemas de estabilización dinámica. Estos dispositivos preservan el movimiento y se pueden clasificar como protésicos o dinámicos. En los dispositivos protésicos se produce el reemplazo total del disco, del núcleo o de las facetas, sustituyendo la estructura y las funciones anatómicas en el segmento lumbar del movimiento, son técnicamente más complejas, requieren más tiempo de intervención quirúrgica y tienen más complicaciones.[2]

En cambio, los dispositivos de estabilización dinámica funcionan conjuntamente con el segmento de movimiento, sin sustituir ninguna estructura anatómica. La fijación semirrígida es el término más usado para describir estos dispositivos, concepto discutible y no compartido por nosotros, ya que los sistemas dinámicos no producen fusión, de hecho no se coloca injerto, tan solo se pretende una estabilización sin la tensión que da la fijación rígida convencional.

Estos dispositivos restringen un cierto grado de movimiento y permiten compartir la carga entre el dispositivo y el segmento de movimiento. Para la supervivencia a largo plazo del dispositivo, se deben de compartir las cargas y el movimiento con el dispositivo, el cual debe ser complementario a la cinemática del segmento en movimiento. Si esto no es así, el dispositivo puede terminar en fallo de cansancio (rotura o aflojamiento), esto debe de evitarse ya que el dispositivo tiene que aguantar un período indefinido de tiempo. Aportan las ventajas de fácil conversión a estabilización convencional o recambio de piezas, compatibilidad con procedimientos poco invasivos y restauración de la lordosis anatómica.[25]

La estabilización dinámica se utiliza para eliminar el dolor lumbar al estabilizar los discos degenerados, estos sistemas permiten una transmisión de las fuerzas más fisiológica entre los componentes anteriores y posteriores de la columna lumbar, mientras que permiten mantener la movilidad y controlar los movimientos anormales en el segmento lumbar.[26,27] Estos sistemas semirrígidos

de estabilización restauran las funciones normales de la columna y protegen los segmentos adyacentes.[27,28] En nuestra revisión solamente hubo un caso de degeneración del disco adyacente.

Al realizar la revisión de los artículos en los cuales se analizan los resultados del tratamiento de las hernias discales, observamos que los trabajos científicos analizados presentan discrepancias en cuanto a la metodología, resultados de cirugía y seguimiento. Quizás el principal problema radica en los sesgos a la hora de la recogida de datos y la gran variabilidad en cuanto a las características individuales de los pacientes que presentan los diferentes estudios.[29]

En el caso de nuestro estudio las limitaciones se encuentran en que los pacientes están separados en dos cohortes, cada una intervenida, tratada y analizada por un servicio diferente, por lo que los resultados no son del todo comparables.

CONCLUSIONES

No existen diferencias significativas entre la utilización de barras dinámicas y otras técnicas quirúrgicas no instrumentadas en el tratamiento de las hernias discales de más de 6 meses de evolución respecto a las complicaciones y al grado de satisfacción de los pacientes

Sí se han encontrado diferencias estadísticamente significativas en el tiempo de intervención quirúrgico requerido, que ha sido menor en los pacientes con instrumentación dinámica.

También se han encontrado diferencias estadísticamente significativas en la proporción de uso de corticoides de forma previa a la intervención, siendo menor en los pacientes con instrumentación dinámica.

Sería necesario realizar estudios a más largo plazo y compararlos con otras técnicas quirúrgicas alternativas. Ya que en la actualidad existen pocos estudios a largo plazo que comparen las diferentes técnicas quirúrgica en el tratamiento de la hernia discal, en el contexto de enfermedad discal degenerativa.

Todos los autores declaran ningún conflicto de intereses potencial con respecto a este artículo.

CONTRIBUCION DE LOS AUTORES: Cada autor contribuyó individual y significativamente al desarrollo del manuscrito. Todos ellos han revisado y aprobado la versión final de la obra. MLSH Recogida de datos, búsqueda bibliográfica y redacción de manuscrito. EID Recogida y análisis de datos. AÁC Análisis e interpretación de datos. JBN Revisión crítica del estudio. SSC Búsqueda bibliográfica. ALMS Recogida de datos. MFG Diseño y, revisión crítica del estudio.

REFERENCIAS

1. Nyström B. Spinal fusion in the treatment of chronic low back pain: rationale for improvement. Open Orthop J. 2012;6:478-81.
2. Mirza SK, Deyo RA. Systematic review of randomized trials comparing lumbar fusion surgery to nonoperative care for treatment of chronic back pain. Spine (Phila Pa 1976). 2007;32(7):816-23.
3. Anandjiwala J, Seo JY, Ha KY, Oh IS, Shin DC. Adjacent segment degeneration after instrumented posterolateral lumbar fusion: a prospective cohort study with a minimum five-year follow-up. Eur Spine J. 2011;20(11):1951-60.
4. Kaner T, Ozer AF. Dynamic stabilization for challenging lumbar degenerative diseases of the spine: a review of the literature. Adv Orthop. 2013;2013:753470.
5. Coe JD, Kitchel SH, Meisel HJ, Wingo CH, Lee SE, Jahng TA. NFlex Dynamic Stabilization System : Two-Year Clinical Outcomes of Multi-Center Study. J Korean Neurosurg Soc. 2012;51(6):343-9.
6. Sénégas J, Vital JM, Pointillart V, Mangione P. Clinical evaluation of a lumbar interspinous dynamic stabilization device (the Wallis system) with a 13-year mean follow-up. Neurosurg Rev. 2009;32(3):335-41.
7. Sengupta DK, Herkowitz HN. Pedicle screw-based posterior dynamic stabilization: literature review. Adv Orthop. 2012;2012:424268.
8. Ross JS, Robertson JT, Frederickson RC, Petrie JL, Obuchowski N, Modic MT, deTribolet N. Association between peridural scar and recurrent radicular pain after lumbar discectomy: magnetic resonance evaluation. ADCON-L European Study Group. Neurosurgery. 1996;38(4):855-61.
9. Mullin BB, Rea GL, Irsik R, Catton M, Miner ME. The effect of postlaminectomy spinal instability on the outcome of lumbar spinal stenosis patients. J Spinal Disord. 1996;9(2):107-16.
10. Weber H. Lumbar disc herniation. A controlled, prospective study with ten years of observation. Spine (Phila Pa 1976). 1983;8(2):131-40.
11. Peul WC, van den Hout WB, Brand R, Thomeer RT, Koes BW; Leiden-The Hague Spine Intervention Prognostic Study Group. Prolonged conservative care versus early surgery in patients with sciatica caused by lumbar disc herniation: two year results of a randomised controlled trial. BMJ. 2008;336(7657):1355-8.
12. Hurme M, Alaranta H. Factors predicting the result of surgery for lumbar intervertebral disc herniation. Spine (Phila Pa 1976). 1987;12(9):933-8.
13. Rothoerl RD, Woertgen C, Brawanski A. When should conservative treatment for lumbar disc herniation be ceased and surgery considered? Neurosurg Rev. 2002;25(3):162-5.
14. Nygaard OP, Kloster R, Solberg T. Duration of leg pain as a predictor of outcome after surgery for lumbar disc herniation: a prospective cohort study with 1-year follow up. J Neurosurg. 2000;92(2 Suppl):131-4.
15. Ng LC, Sell P. Predictive value of the duration of sciatica for lumbar discectomy. A prospective cohort study. J Bone Joint Surg Br. 2004;86(4):546-9.
16. Jacobs WC, Arts MP, van Tulder MW, Rubinstein SM, van Middelkoop M, Ostelo RW, Verhagen AP, Koes BW, Peul WC. Surgical techniques for sciatica due to herniated disc, a systematic review. Eur Spine J. 2012;21(11):2232-51.
17. Osterman H, Seitsalo S, Karppinen J, Malmivaara A. Effectiveness of microdiscectomy for lumbar disc herniation: a randomized controlled trial with 2 years of follow-up. Spine (Phila Pa 1976). 2006;31(21):2409-14.
18. Buttermann GR. Treatment of lumbar disc herniation: epidural steroid injection compared with discectomy. A prospective, randomized study. J Bone Joint Surg Am. 2004;86-A(4):670-9.
19. Deyo RA. Back surgery–who needs it? N Engl J Med. 2007;356(22):2239-43.
20. Mixter WJ, Barr JS. Rupture of the intervertebral disc with involvement of the spinal canal. N Engl J Med. 1934;211:210–5.
21. Striffeler H, Gröger U, Reulen HJ. "Standard" microsurgical lumbar discectomy vs. "conservative" microsurgical discectomy. A preliminary study. Acta Neurochir (Wien). 1991;112(1-2):62-4.
22. Caspar W, Campbell B, Barbier DD, Kretschmmer R, Gotfried Y. The Caspar microsurgical discectomy and comparison with a conventional standard lumbar disc procedure. Neurosurgery. 1991;28(1):78-86.
23. Vaughan PA, Malcolm BW, Maistrelli GL. Results of L4-L5 disc excision alone versus disc excision and fusion. Spine (Phila Pa 1976). 1988;13(6):690-5.
24. Panjabi MM. Clinical spinal instability and low back pain. J Electromyogr Kinesiol. 2003;13(4):371-9.
25. Schwarzer AC, Aprill CN, Derby R, Fortin J, Kine G, Bogduk N. The relative contributions of the disc and zygapophyseal joint in chronic low back pain. Spine (Phila Pa 1976). 1994;19(7):801-6.
26. Sengupta DK. Dynamic stabilization devices in the treatment of low back pain. Neurol India. 2005;53(4):466-74.
27. Bothmann M, Kast E, Boldt GJ, Oberle J. Dynesys fixation for lumbar spine degeneration. Neurosurg Rev. 2008;31(2):189-96.
28. Kaner T, Sasani M, Oktenoglu T, Cosar M, Ozer AF. Utilizing dynamic rods with dynamic screws in the surgical treatment of chronic instability: a prospective clinical study. Turk Neurosurg. 2009;19(4):319-26.
29. Grieve GP. Movilizacion de la columna vertebral: Manual basico de metodo clinico. Barcelona: Paidotribo; 2001.

HÉRNIA DE DISCO TORÁCICO: SÉRIE DE CASOS E PROTOCOLO DE VIA DE ACESSO CIRÚRGICO

THORACIC DISC HERNIATION: CASE SERIES AND PROTOCOL FOR SURGICAL APPROACHES

HERNIA DE DISCO TORÁCICO: SERIE DE CASOS Y PROTOCOLO DE ACCESO QUIRÚRGICO

Eduardo Augusto Iunes[1], Franz Jooji Onishi[1], Vinicius de Meldau Benites[1], Rodrigo Miziara Yunes[1], Alexandre José Reis Elias[1], Sérgio Cavalheiro[2]

1. Universidade Federal de São Paulo, Escola Paulista de Medicina, Grupo de Coluna, São Paulo, SP, Brasil.
2. Universidade Federal de São Paulo, Escola Paulista de Medicina, Professor Titular da Neurocirurgia, São Paulo, SP, Brasil.

RESUMO

Objetivo: Descrever os resultados cirúrgicos de uma série prospectiva de cinco casos, operados segundo um protocolo de indicação de vias de acesso. Métodos: Os pacientes foram classificados conforme o risco cirúrgico: Grupo A (alto risco) ou B (baixo risco); posteriormente, foram divididos em subgrupos, conforme características da herniação e, por fim, definiu-se a via de acesso cirúrgico: A.1) hérnias centrais calcificadas - toracoscopia; A.2) hérnias laterais moles - via posterolateral; A.3) hérnias centrolaterais - calcificações parciais de posição lateral - via posterolateral; calcificação de maior densidade e central – toracoscopia; B.1) hérnias centrais ou centrolaterais calcificadas – toracotomia ou toracoscopia; B.2) hérnias laterais moles – via posterolateral. Resultados: A duração dos sintomas variou de dois meses a três anos; a faixa etária foi de 37 a 58 anos; a distribuição por sexo foi de três pacientes do sexo feminino e dois do sexo masculino e o tempo de internação variou de dois a 20 dias. O nível mais acometido foi T11/12. Um paciente classificado como Grupo A.3 foi submetido à via posterolateral. Os demais pacientes foram Grupo B.1, três submetidos à toracotomia e um à toracoscopia. A remoção da herniação foi completa nos cinco casos; três pacientes melhoraram e dois permaneceram estáveis. A morbidade e o tempo de recuperação foram maiores nos pacientes submetidos às vias anterolaterais. Conclusões: Classificar pacientes de acordo com o risco cirúrgico e as particularidades anatômicas da herniação discal permite obter descompressão completa, minimizando a morbidade e a mortalidade.

Descritores: Disco intervertebral/cirurgia; Tórax; Descompressão cirúrgica; Deslocamento do disco intervertebral; Grupos de risco; Morbidade; Laminectomia/métodos; Toracotomia; Toracoscopia.

ABSTRACT

Objective: To describe the surgical results of a prospective series of five patients operated according to an approach indication protocol. Methods: Patients were classified according to surgical risk: Group A (high risk) or B (low risk) and subsequently into subgroups according to characteristics of the herniation and ultimately the surgical approach was defined: A.1) calcified central herniations - thoracoscopy; A.2) soft lateral herniations – posterolateral approach; A.3) centrolateral herniations - partial calcification in lateral position – posterolateral approach; higher density central calcification - thoracoscopy; B.1) central or centrolateral calcified herniations - thoracotomy or thoracoscopy; B.2) soft lateral herniations – posterolateral approach. Results: The duration of symptoms ranged from 2 months to 3 years; the age bracket was from 37 to 58 years; sex distribution was 3 female and 2 male patients and the length of hospital stay ranged from 2 to 20 days. The most affected level was T11/12. A patient classified as Group A.3 underwent posterolateral approach. The remaining patients were Group B.1, 3 submitted to thoracotomy and 1 to thoracoscopy. The herniation removal was completed in 5 cases; 3 patients improved and 2 remained stable. The morbidity and the recovery time were higher in patients who underwent anterolateral approaches. Conclusions: Classify patients according to surgical risk and the anatomical characteristics of disc herniation allows for complete decompression, minimizing morbidity and mortality.

Keywords: Intervertebral disk/surgery; Thorax; Decompression, surgical; Intervertebral disc displacement; Risk groups; Morbidity; Laminectomy/methods; Thoracotomy; Thoracoscopy.

RESUMEN

Objetivo: Describir los resultados quirúrgicos de una serie prospectiva de 5 casos utilizando un protocolo de indicación de las vías de acceso. Métodos: Los pacientes fueron clasificados de acuerdo con el riesgo quirúrgico: Grupo A (alto riesgo) o B (bajo riesgo); luego se dividieron en subgrupos según las características de la hernia y, finalmente, se definió la vía de abordaje quirúrgico: A.1) hernias centrales calcificadas - toracoscopía; A.2) hernias laterales blandas - vía posterolateral; A.3) hernias centrolaterales - calcificaciones parciales en posición lateral - vía posterolateral; calcificación más densa y central - toracoscopía; B.1) hernias centrales o centrolaterales calcificadas - toracotomía o toracoscopía; B.2) hernias laterales blandas - vía posterolateral. Resultados: La duración de los síntomas fue de 2 meses a 3 años, el rango de edad fue de 37-58 años, la distribución por sexo fue 3 mujeres y 2 hombres y la duración de la estancia hospitalaria varió de 2 a 20 días. El nivel más afectado fue el T11/12. Un paciente clasificado como Grupo A.3 se sometió a la vía posterolateral. Los demás pacientes fueron del grupo B.1, con 3 sometidos a toracotomía y uno a toracoscopía. La eliminación de la hernia fue completa en 5 casos; 3 pacientes mejoraron y 2 se mantuvieron estables. La morbilidad y el tiempo de la recuperación fueron mayores en pacientes operados por la vía anterolateral. Conclusiones: Clasificar a los pacientes según el riesgo quirúrgico y las características anatómicas de la hernia de disco, permite la descompresión completa, lo que reduce al mínimo la morbilidad y la mortalidad.

Descriptores: Disco intervertebral/cirugía; Tórax; Descompresión quirúrgica; Desplazamiento del disco intervertebral; Grupos vulnerables; Morbilidad; Laminectomía/métodos; Toracotomía; Toracoscopía.

Trabalho realizado na Universidade Federal de São Paulo, Escola Paulista de Medicina, Grupo de Coluna, São Paulo, SP, Brasil.
Correspondência: Av. Engenheiro Alberto de Zagottis, 897, unidade 92, Torre 2, São Paulo, SP, Brasil. 04675-085. contato@dreduardoiunes.com.br

http://dx.doi.org/10.1590/S1808-185120161504086526

Recebido em 28/03/2012, aceito em 29/06/2016.

INTRODUÇÃO

Os primeiros relatos de hérnia de disco torácica foram publicados por Key[1] em 1838 e por Middleton and Teacher[2] em 1911 e a primeira revisão de casos cirúrgicos em 1936 por Hawk.[3] Desde então, várias vias de acesso foram descritas e ainda não existe uma considerada "padrão-ouro" para o tratamento desta patologia.

A incidência de hérnia de disco torácica com déficit neurológico é de 1/1.000.000,[4,5] embora o achado incidental em ressonância magnética seja 10-20%.[6,7] Indicação cirúrgica nesta patologia é rara, correspondendo 0,15 – 4% das cirurgias para hérnia de disco.[8]

Aspectos clínicos relevantes nesta patologia são a associação com Doença de Scheuermann e trauma, e o fato de acometer mais o sexo masculino, entre 4ª e 6ª décadas.[9]

Calcificações intradiscais são achados marcantes, ocorrendo em cerca de 60% dos casos, sendo fator imperativo para determinar a melhor via de acesso cirúrgico.[10-12] Aproximadamente, 75% das hérnias de disco torácicas localizam-se abaixo de T8, principalmente T11-T12.[13]

A manifestação clínica inicial mais comum é a dor em região do dorso, sintoma inespecífico, relacionado ao atraso diagnóstico na maioria dos casos.[14] Radiculopatia é outra forma de apresentação e cursa com dor irradiada, hipoestesia em dermátomo intercostal, mas a ausência de miótomos na região e o fato de patologias toracoabdominais poderem cursar com sintomas semelhantes, acarretam atrasos diagnósticos.[15] A mielopatia é a forma de apresentação mais comum na prática clínica, no contexto de investigação de paraparesia crural, alteração sensitiva com nível torácico e alterações esfincterianas.[16]

A neuroimagem é o exame complementar mais importante, a RNM apresenta a maior acurácia para o diagnóstico, mas a radiografia e a tomografia computadorizada são fundamentais para definirmos as características da calcificação quando presente.[17]

Na literatura, as indicações cirúrgicas são: mielopatia (70%), radiculopatia intratável (24%) e dor axial refratária (6%).[18-20] Entretanto, indicação cirúrgica absoluta é a mielopatia; pacientes com dor e ausência de déficits neurológicos devem ser tratados de maneira conservadora. Os pacientes com dor refratária devem ser individualizados para procedimentos invasivos, sendo que as dores radiculares apresentam melhor resposta ao tratamento cirúrgico em relação às dores axiais.[20]

A história natural dos pacientes com hérnia incidental é de permanecerem assintomáticos. A maioria apresenta redução do volume herniado em RNM seriadas.[7,17,21]

O pequeno espaço disponível para medula no segmento torácico, associado ao pobre suprimento sanguíneo, aumenta o risco de piora neurológica após descompressão cirúrgica.[22-24] Os critérios mais relevantes para escolha da melhor via de acesso são relacionados à condição clínica do paciente e às características da herniação.[14,25]

A via posterior, laminectomia, foi muito utilizada na década de 50, com resultados catastróficos e piora neurológica grave em até 70% dos casos.[26-28]

As vias anterolateral (transtorácica, torocoscópica,toracotomia retropleural) e lateral (lateral extracavitária, costotransversectomia e paraescapular) requerem: 1) Grandes dissecções musculares ou toracotomia; 2) Remoção de costela; 3) Necessidade de descolamento do diafragma em abordagens da região toracoabdominal; 4) Drenagem de tórax no pós-operatório; 5) Dor pós-operatória significativa. No entanto, permitem acesso ótimo ao disco intervertebral, sendo as vias de acesso de escolha para as herniações anteriores e calcificadas.[22,25]

As vias posterolaterais surgiram na literatura a partir de 1978, quando Petterson e Arbit[29] descreveram a via transpedicular, cujo acesso permitia a remoção de hérnias discais moles e laterais. Em 1995, Stillerman et al.[30] descrevem a via transfacetária, uma variante da via posterolateral, capaz de remover não apenas as herniações laterais moles, mas também hérnias centrolaterais parcialmente calcificadas. Esta via tem o atrativo da baixa morbidade, menor tempo de internação, facilidade anatômica para os cirurgiões de coluna e não necessita cirurgião de acesso.

O risco cirúrgico do paciente é fundamental para definir a via de acesso. Pacientes com alto risco cirúrgico são candidatos a vias menos mórbidas como as posterolaterais ou toracoscopia.

Descrever os resultados cirúrgicos de uma série prospectiva de cinco casos consecutivos, todos com pelo menos um ano de pós-operatório, operados segundo o protocolo de indicação de vias de acesso pré-estabelecido em nosso serviço.

MÉTODOS

Em janeiro de 2010 estabelecemos um protocolo para indicação de via de acesso cirúrgico para hérnias de disco torácicas segundo revisão da literatura e experiência do serviço.

No período de fevereiro de 2010 a janeiro de 2011, cinco pacientes com faixa etária entre 37 e 58 anos, três do sexo feminino e dois masculinos, todos com mielopatia, um deles com dor radicular e outro com dor axial, tempo de sintomas de dois meses a três anos, herniação entre T7 e L1, calcificadas, foram submetidos a cirurgias respeitando os critérios estabelecidos no protocolo. Todos eles assinaram Termo de Consentimento Livre e Esclarecido, informado sobre tratamento cirúrgico padronizado da instituição. Não foi necessário submissão ao Comitê de Ética, pois o desenho do trabalho baseou-se em estudo de coortes com técnicas cirúrgicas já previamente descritas e consagradas pela literatura vigente no momento do trabalho, e a Universidade não exige comitê de ética para artigos de série de casos

Protocolo

Indicamos cirurgias apenas em pacientes com mielopatia ou radiculopatia refratária; pacientes com dor axial não são tratados com cirurgia para remoção da hérnia de disco.

Dividimos os pacientes em Grupos A e B, conforme o risco cirúrgico. Subdividimos os grupos de acordo com a localização e calcificação da herniação discal:

Grupo A - Pacientes com alto risco cirúrgico: 1) Hérnias centrais e calcificadas - são tratadas com toracoscopia; 2) Hérnias laterais moles - são tratadas por via posterolateral (transfacetária ou transpedicular); 3) Hérnias centrolaterais, - avaliamos a calcificação: as calcificações parciais de posição lateral podem ser tratadas por via posterolateral; aquelas com calcificação de maior densidade e centrais optamos pela toracoscopia.

Grupo B - Pacientes com baixo risco cirúrgico: 1) Hérnias centrais ou centrolaterais calcificadas – toracotomia ou toracoscopia; 2) Hérnias laterais moles - via posterolateral.

O nosso protocolo de indicação cirúrgica não foi baseado na nossa experiência, que realmente é pequena para tal proposta. Foi baseada em ampla revisão da literatura, onde sistematizamos e simplificamos as indicações de acordo com os grupos e subgrupos (A1, A2, A3, B1e B2 descritos acima).

Nossa sugestão, e o que estamos realizando em nosso serviço desde então, é classificar os pacientes em Alto ou Baixo risco cirúrgico (Grupo A ou Grupo B), como uma forma de perceber a importância de se evitar vias muito mórbidas para pacientes com alto risco cirúrgico. Seguindo este princípio, pacientes com alto risco cirúrgico e com hérnias laterais moles (subgrupo A2), sugerimos a retirada da hérnia por via posterolateral, menos mórbida; nos casos comalto risco e hérnias centrolaterais (subgrupo A3), observamos o local e grau de calcificação, aquelas não muito calcificadas e mais laterais podem ser retiradas por via posterolateral, ao passo que aquelas calcificadas e centrais, segundo a literatura, devem ser retiradas por via torácica, neste caso como o risco é alto (A3), nossa primeira escolha é toracoscopia, o mesmo vale para o subgrupo A1 (alto risco e hérnia central calcificada).

Pacientes do grupo B (baixo risco cirúrgico): incluímos a toracotomia como opção, pois o paciente apresenta boas condições para este tipo de pós-operatório, assim uma hérnia central e calcificada, que segundo a literatura, apresenta como via de acesso preferencial o tórax, pode ser feito por toracoscopia ou toracotomia de acordo com a preferência do cirurgião. No caso de hérnias laterais moles

(Grupo B2), a literatura mostra ótimos resultados com a via posterolateral, não havendo sentido, mesmo em pacientes de baixo risco (grupo B), ser submetido à via anterior.

Em relação à costotransversectomia ou acesso lateral extracavitário, a literatura mostra morbimortalidade semelhante à toracotomia, sendo que o acesso cirúrgico para hérnias centrais e calcificadas é pior, por isto não vemos vantagens nestas abordagens.

RESULTADOS

A idade média dos pacientes foi de 41 anos. O tempo de sintomas relatados foi de dois a 36 meses, sendo não foi observada correlação entre duração de sintomas e grau de calcificação de hérnias. Apresentavam em 100% dos casos mielopatia em Frankel C ou D. Em todos os casos a remoção da hérnia foi total. (Tabela 1)

Apenas um paciente foi considerado de alto risco cirúrgico, este apresentava hérnia parcialmente calcificada, com a calcificação mais densa na porção lateral. (Figura 1) Foi submetido à via posterolateral transfacetária (Grupo A.3). Os demais pacientes apresentavam baixo risco cirúrgico, todos com hérnias centrais calcificadas (Grupo B.1), três foram submetidos à toracotomia (Figura 2) e um à toracoscopia, respeitando a experiência de cada cirurgião.

A remoção da herniação foi completa nos cinco casos, no entanto a paciente submetida à toracoscopia necessitou uma segunda intervenção pela mesma via, devido à não melhora clínica e à presença de hérnia residual no exame de controle no pós-operatório imediato. (Figura 3)

O tempo de evolução pós-operatório foi no mínimo de 12 meses e máximo de 24 meses. Neste período dois pacientes apresentam-se com os mesmos déficits pré-operatórios, um deles permaneceu com escala de Frankel C e permanência da dor axial e o outro em Frankel D. Os outros três pacientes apresentaram melhora pós-operatória: um com escala de Frankel D no pré-operatório apresenta-se em Frankel E, após 12 meses de evolução; um com escala de Frankel C no pré-operatório, apresenta-se em Frankel D após 18 meses de acompanhamento; e um com escala de Frankel D com paraparesia crural grau IV no pré-operatório, apresenta-se ainda em Frankel D, porém com força muscular grau IV+ e melhora da dor radicular, após 23 meses.

DISCUSSÃO

Esta pequena série de casos mostrou maior incidência no sexo feminino, mas a maior incidência no sexo masculino já está estabelecida na literatura.[9] Em concordância com os dados da literatura estão a maior incidência na região torácica baixa, próximo à transição toracolombar e a faixa etária.[9,13]

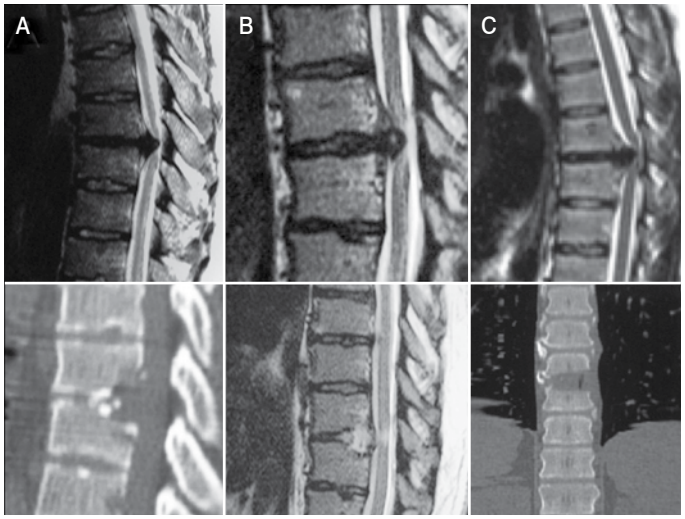

Figura 1. Os exames pré e pós-operatórios dos pacientes submetidos à toracotomia. (A) Paciente 5 da Tabela 1; (B) Paciente 2 da Tabela 1; (C) Paciente 4 da Tabela 1.

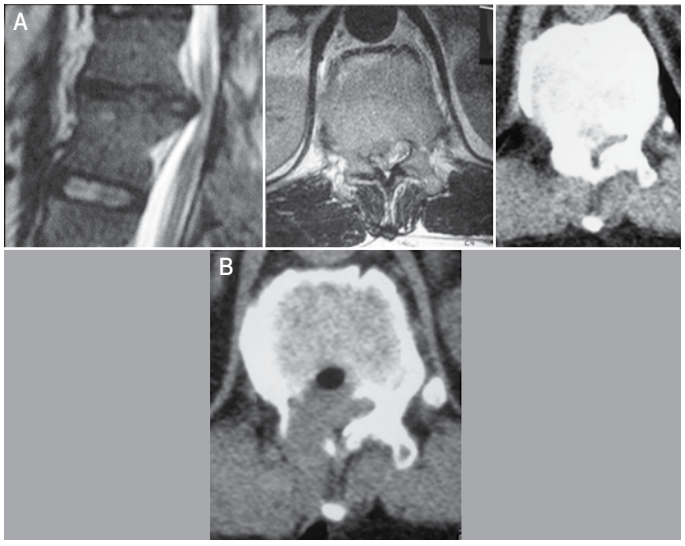

Figura 2. Exames pré-operatórios demonstram hérnia centrolateral calcificada, predominantemente na porção lateral. TC pós-operatória demonstra remoção completa pela via posterolateral (Paciente 1 da Tabela1).

Tabela 1. Dados clínicos dos cincos pacientes avaliados.

Idade	Sexo	Clínica Pré	Tempo sintomas	Local	Calcificação	Grupo	Via de acesso	Clínica Pós	Remoção cirúrgica
43	M	DR	36m	T11-12	CL	A.3	PL	+ 23m	T
		Mp			Pc				
		FD							
38	F	Mp	6m	T10-11	C	B.1	Tt	+ 18m	T
		FC			Tc				
30	F	DA	2m	T7-8	C	B.1	Tcs	= 24m	T*
		Mp			Tc				
		FC							
37	M	Mp	4m	T12-L1	C	B.1	Tt	+ 12m	T
		FD			Tc				
58	F	Mp	6m	T11-12	C	B.1	Tt	= 20m	T
		FD			Tc				

M – Masculino, F – Feminino, DR – Dor Radicular, DA – Dor Axial, Mp – Mielopatia, F – Escala de Frankel (de A à E), m – tempo em meses, CL – Centrolateral, C – Central, Pa – Parcialmente calcificada, To – Totalmente calcificada, PL – Posterolateral, Tt – Transtorácica, Tcs – Toracoscopia, melhora, = sem alteração, T – Total.

* Remoção completa após reintervenção cirúrgica.

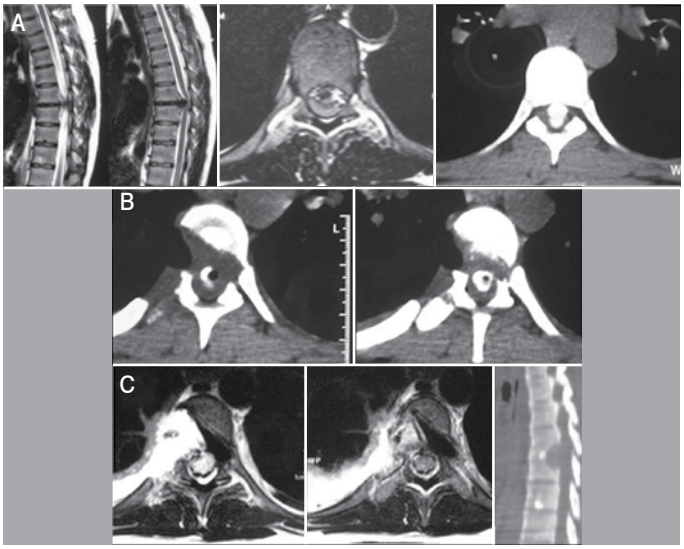

Figura 3. Exames de imagem pré e pós-operatórios (A) RM sagital/axial em T2 e TC evidenciam hérnia de disco torácica central calcificada com compressão medular; (B) TC pós-operatória evidenciando remoção parcial da herniação; (C) RM e TC após a segunda cirurgia evidenciando ressecção completa da hérnia discal (Paciente 3 da Tabela 1).

Todos os pacientes apresentavam herniações calcificadas, embora a taxa da literatura seja de 60%,[10-12] isto pode ser explicado pelo pequeno número de casos e pelo fato destes pacientes terem sido admitidos com tempo de doença prolongado e clinicamente com mielopatia já instalada.

A escolha da melhor via cirúrgica foi determinada pela familiaridade dos cirurgiões e revisão da literatura. Não utilizamos as vias laterais (lateral extracavitária, costotransversectomia) para as hérnias torácicas baixas, pois a morbidade pós-operatória é semelhante à das vias anterolaterais e o acesso ao centro do disco é pior.[22,25] Nesta série, todos os pacientes submetidos à via anterolateral apresentaram necessidade de drenagem torácica e cirurgião de acesso. A dor pós-operatória foi maior nos pacientes submetidos à toracotomia em comparação aos submetidos à toracoscopia ou via posterolateral.

O tempo de internação foi de no mínimo dois dias e no máximo 20 dias. A paciente com o maior tempo de internação foi a paciente submetida à toracoscopia, a qual necessitou reoperação no 2º pós-operatório devido à remoção parcial da herniação, no entanto esta paciente apresentava o pior *status* neurológico da série, o que contribuiu para o maior tempo de recuperação intra-hospitalar.

Apenas um paciente foi submetido à via posterolateral. Este apresentava comorbidades graves (hipertensão arterial não controlada, diabetes mellitus e obesidade mórbida), no entanto as características da herniação permitiram evitar a via anterior. Foi o paciente com menor tempo de internação da série, com alta no 2º pós-operatório, com melhora da dor axial e da força muscular na ocasião da alta. A via posterolateral apresenta como vantagem a baixa morbidade e a familiaridade anatômica para os cirurgiões de coluna, que não necessitam cirurgião de acesso para realizá-la.[29,30]

As piores evoluções foram associadas à idade, ao déficit neurológico pré-operatório e à necessidade de reintervenção. Na literatura, o maior tempo de compressão medular e o pior *status* neurológico pré-operatório são marcadores prognósticos de pior evolução.

CONCLUSÃO

O tratamento da hérnia de disco torácica continua sendo um desafio para os cirurgiões, devido à grande quantidade de vias de acesso descritas, nenhuma considerada "padrão-ouro".

Classificar pacientes de acordo com o risco cirúrgico e as particularidades anatômicas da herniação discal permite ao cirurgião escolher a via mais apropriada para cada paciente, minimizando a morbimortalidade e atingindo descompressão completa. Isto é válido principalmente para pacientes com alto risco cirúrgico, os quais são candidatos à via posterolateral, exceto se a herniação for central e calcificada, a qual preferimos a via toracoscópica.

Todos os autores declaram não haver nenhum potencial conflito de interesses referente a este artigo.

CONTRIBUIÇÕES DOS AUTORES: Cada autor contribuiu individual e significativamente para o desenvolvimento do manuscrito. EAI, cirurgião, contribuiu nos casos, análise e revisão bibliográfica. VMB, RMY e AJRE, cirurgiões, contribuíram nos casos. FJO, cirurgião, contribuiu nos casos e revisão do artigo. SC, cirurgião, contribuiu na revisão de artigo. Todos os autores participaram nos atos cirúrgicos e na revisão bibliográfica.

REFERÊNCIAS

1. Key CA. On paplegia: depending upon disease of the ligaments of the spine. Guys Hosp Rep. 1838;3:17-34.
2. Middleton GS, Teacher J. Injury of the spinal cord due to rupture of an intervertebral disc during muscular effort. Glasgow Med J. 1911;76:1-6.
3. Hawk WA. Spinal compression caused by ecchondrosis of the intervertebral fibrocartilage. Brain. 1936;59:204-24.
4. Francavilla TL, Powers A, Dina T, Rizzoli HV. MR imaging of thoracic disk herniations. J Comput Assist Tomogr. 1987;11(6):1062-5.
5. Parizel PM, Rodesch G, Balériaux D, Zegers de Beyl D, D'Haens J, Noterman J, Segebarth C. Gd-DTPA-enhanced MR in thoracic disc herniations. Neuroradiology. 1989;31(1):75-9.
6. Ross JS, Perez-Reyes N, Masaryk TJ, Bohlman H, Modic MT. Thoracic disk herniation: MR imaging. Radiology. 1987;165(2):511-5.
7. Williams MP, Cherryman GR, Husband JE. Significance of thoracic disc herniation demonstrated by MR imaging. J Comput Assist Tomogr. 1989;13(2):211-4.
8. Ridenour TR, Haddad SF, Hitchon PW, Piper J, Traynelis VC, VanGilder JC. Herniated thoracic disks: treatment and outcome. J Spinal Disord. 1993;6(3):218-24.
9. Vaccaro AR. Principles and Practice of Spine Surgery. New York: Elsevier; 2003.
10. Chowdhary UM. Intradural thoracic disc protrusion. Spine (Phila Pa 1976). 1987;12(7):718-9.
11. Connelly CS, Manges PA. Video-assisted thoracoscopic discectomy and fusion. AORN J. 1998;67(5):940-5.
12. Huang TJ, Hsu RW, Sum CW, Liu HP. Complications in thoracoscopic spinal surgery: a study of 90 consecutive patients. Surg Endosc. 1999;13(4):346-50.
13. Arce CA, Dohrmann GJ. Herniated thoracic disks. Neurol Clin. 1985;3(2):383-92.
14. Stillerman CB, Chen TC, Couldwell WT, Zhang W, Weiss MH. Experience in the surgical management of 82 symptomatic herniated thoracic discs and review of the literature. J Neurosurg. 1998;88(4):623-33.
15. el-Kalliny M, Tew JM Jr, van Loveren H, Dunsker S. Surgical approaches to thoracic disc herniations. Acta Neurochir (Wien). 1991;111(1-2):22-32.
16. Bilsky MH. Transpedicular approach for thoracic disc herniations. Neurosurg Focus. 2000;9(4):e3.
17. Blumenkopf B. Thoracic intervertebral disc herniations: diagnostic value of magnetic resonance imaging. Neurosurgery. 1988;23(1):36-40
18. Bohlman HH, Zdeblick TA. Anterior excision of herniated thoracic discs. J Bone Joint Surg Am. 1988;70(7):1038-47.
19. Currier BL, Eismont FJ, Green BA. Transthoracic disc excision and fusion for herniated thoracic discs. Spine (Phila Pa 1976). 1994;19(3):323-8.
20. Le Roux PD, Haglund MM, Harris AB. Thoracic disc disease: experience with the transpedicular approach in twenty consecutive patients. Neurosurgery. 1993;33(1):58-66.
21. Wood KB, Blair JM, Aepple DM, Schendel MJ, Garvey TA, Gundry CR, Heithoff KB. The natural history of asymptomatic thoracic disc herniations. Spine (Phila Pa 1976). 1997;22(5):525-9.
22. Maiman DJ, Larson SJ, Luck E, El-Ghatit A. Lateral extracavitary approach to the spine for thoracic disc herniation: report of 23 cases. Neurosurgery. 1984;14(2):178-82.
23. Maiman DJ, Pintar FA. Anatomy and clinical biomechanics of the thoracic spine. Clin Neurosurg. 1992;38:296-324.
24. Ravichandran G, Frankel HL. Paraplegia due to intervertebral disc lesions: a review of 57 operated cases. Paraplegia. 1981;19(3):133-9.
25. Stillerman CB, Weiss MH. Management of thoracic disc disease. Clin Neurosurg. 1992;38:325-52.
26. Arseni C, Nash F. Thoracic intervertebral disc protrusion: a clinical study. J Neurosurg. 1960;17:418-30.
27. Chambers AA. Thoracic disk herniation. Semin Roentgenol. 1988;23(2):111-7.
28. Hulme A. The surgical approach to thoracic intervertebral disc protrusions. J Neurol Neurosurg Psychiatry. 1960;23:133-7.
29. Patterson RH Jr, Arbit E. A surgical approach through the pedicle toprotruded thoracic discs. J Neurosurg. 1978;48(5):768-72.
30. Stillerman CB, Chen TC, Day JD, et al: The transfacet pedicle-sparing approach for thoracic disc removal: cadaveric morphometric analysis and preliminary clinical experience. J Neurosurg 83:971-976, 1995.

COMPLICATIONS OF NON-ENDOSCOPIC DISCECTOMY: A RETROSPECTIVE STUDY OF TWENTY-ONE YEARS

COMPLICAÇÕES DA DISCOTOMIA NÃO ENDOSCÓPICA: ESTUDO RETROSPECTIVO DE VINTE E UM ANOS

COMPLICACIONES DE LA DISCECTOMÍA NO ENDOSCÓPICA: ESTUDIO RETROSPECTIVO DE VEINTIÚN AÑOS

Jorge Felipe Ramírez León[1,2,3], José Gabriel Rugeles Ortiz[1,2,3], Enrique Osorio Fonseca[1,2,3], Carolina Ramírez Martínez[1,2,3], Nicolás Prada Ramírez[4], Gabriel Oswaldo Alonso Cuéllar[1]

1. Grupo de Pesquisa em Coluna do Centro de Columna – Cirugía Mínima Invasiva, Bogotá, Colombia.
2. Centro de Cirugía de Mínima Invasión (Cecimin), Bogotá, Colombia.
3. Clínica Reina Sofía, Organización Sanitas Internacional, Bogotá, Colombia.
4. Clínica Foscal Internacional, Bucaramanga, Colombia.

ABSTRACT

Objective: To report and compare the number and grade of major complications presented with non-endoscopic thermal discectomy and nucleoplasty for the treatment of discogenic axial lumbar pain using laser and radiofrequency. Methods: A 21 years retrospective study was conducted of the clinical charts of patients whose reason for consultation was axial lumbar pain from degenerative disc disease, and who underwent surgery using non-endoscopic discectomy and nucleoplasty (NEDN). Two groups were established; the first, NEDN with laser, and second, NEDN with radiofrequency. The number and types of complications reported in the case-series were counted, and their statistical differences determined. Results: The inclusion criteria were fulfilled by 643 of the medical charts. 26 complications were reported, the most common being radiculitis (n=12). Statistically significant differences were found between the complications occurring in the two groups (p=0.01). Conclusion: The number of complications showed statistically significant difference. The severity of the complications and adverse outcomes provide an argument for choosing one technology over the other. Training and the learning curve stage are important factors to be taken into account, to avoid complications.

Keywords: Diskectomy; Pulsed radiofrequency treatment; Laser therapy; Low back pain.

RESUMO

Objetivo: Relatar e comparar o número e grau das complicações importantes apresentadas com discotomia e nucleoplastia térmica não endoscópica no tratamento da dor lombar axial discogênica usando laser e radiofrequência. Métodos: Estudo retrospectivo de 21 anos, realizado com os prontuários clínicos de pacientes cujo motivo da consulta foi dor lombar axial por doença degenerativa do disco, que foram submetidos a cirurgia empregando discotomia e nucleoplastia não endoscópica (NEDN). Dois grupos foram estabelecidos, o primeiro, NEDN com laser e o segundo, NEDN com radiofrequência. O número e os tipos de complicações relatadas na série de casos foram contabilizados, e suas diferenças estatísticas foram determinadas. Resultados: Os critérios de inclusão foram satisfeitos por 643 prontuários clínicos. Foram relatadas 26 complicações, sendo a mais comum a radiculite (n = 12). Foram encontradas diferenças estatisticamente significativas (p = 0,01) entre as complicações que ocorreram nos dois grupos. Conclusão: O número de complicações mostrou diferença estatisticamente significativa. A gravidade das complicações e os resultados adversos fornecem um argumento para a escolha de uma tecnologia sobre a outra. O treinamento e a curva de aprendizagem são fatores importantes a considerar para evitar complicações.

Descritores: Discotomia; Tratamento por radiofrequência pulsada; Terapia a laser; Dor lombar.

RESUMEN

Objetivo: Relatar y comparar el número y grado de las complicaciones importantes que se presentaron con la discectomía y nucleoplastia térmica no endoscópica para el tratamiento del dolor lumbar axial discogénico utilizando láser y radiofrecuencia. Métodos: Estudio retrospectivo de 21 años de las historias clínicas de pacientes cuyo motivo de consulta fue el dolor lumbar axial debido a enfermedad degenerativa del disco, que fueron sometidos a cirugía mediante discectomía y nucleoplastia no endoscópica (NEDN). Se establecieron dos grupos, el primero, NEDN con láser y el segundo, NEDN con radiofrecuencia. Se contaron el número y los tipos de complicaciones relatadas en la serie de casos, y se determinaron sus diferencias estadísticas. Resultados: Los criterios de inclusión fueron satisfechos por 643 historias clínicas. Se encontraron 26 complicaciones, siendo la más común la radiculitis (n = 12). Se encontraron diferencias estadísticamente significativas entre las complicaciones ocurridas (p = 0,01). Conclusión: El número de complicaciones mostró una diferencia estadísticamente significativa. La gravedad de las complicaciones y los resultados adversos proporcionan un argumento para elegir una tecnología sobre la otra. La capacitación y la curva de aprendizaje son factores importantes a tener en cuenta para evitar complicaciones.

Descriptores: Discectomía; Tratamiento de radiofrecuencia pulsada; Terapia por láser; Dolor de la región lumbar.

Work performed in the Clínica Reina Sofía, Bogotá, Colombia.
Correspondence: Carrera 45 # 104–76 Bogotá, Colombia. jframirezl@yahoo.com

http://dx.doi.org/10.1590/S1808-185120161504166517 Recebido em 12/07/2016, aceito em 28/10/2016.

INTRODUCTION

Discogenic pain is defined as back pain caused by disc degeneration.[1] Currently, there are different alternatives for the treatment of discogenic pain. Options range from conservative medical management to open arthrodesis.[2] In some studies, minimally invasive spine surgery (MISS) has evidenced similar clinical results to conventional surgery, with benefits inherent to a smaller access, such as reduced trauma in the tissues adjacent to the disc lesion, skin incisions of less than 1 cm, the possibility of using local anesthetic and sedation only, less blood loss, shorter hospitalization times, faster recovery, and earlier return to work.[3-5] One of the MISS procedures most widely used in the treatment of discopathy is non-endoscopic thermal discectomy and nucleoplasty (NEDN).[6,7] This technique consists of the placement of non-endoscopic fibers to transmit thermal energy and increase temperature in the intradiscal zone, causing the ablation of pain generating nerves,[6] complemented by decompression with mechanical nucleoplasty.[7,8]

Since its description by Hijikata,[9] and its complementing with thermal energy by Choy et al.,[10] this technique has been implemented in more than 500,000 patients around the world.[11] The principle behind the treatment is that it produces sufficient intradisc temperatures to achieve annular collagen shrinkage, nucleus dehydration, and nociceptor ablation in the posterior annulus area, with resulting pain relief.[12] Most fibers use either laser (LS) or radiofrequency (RF) as the heat source.[5] The effectiveness of both LS and RF has been reported in several studies, with improvement rates of above 70%.[7,8,11,13-21] Nevertheless, their safety margin and degree of complications continue to create extensive controversies between different surgeons. The purpose of the study was to report and compare the number and grade of major complications present in non-endoscopic thermal discectomy and nucleoplasty, in the treatment of discogenic axial lumbar pain using LS and RF technologies.

MATERIALS AND METHODS

This is a retrospective study reviewing medical charts of patients treated with NEDN that reported any type of major complication associated with the procedure between 1993 and 2014. The study only included patients whose reason for consultation was axial lumbar pain, and whose final diagnosis was either degenerative disc disease (DDD), black disc, disc bulging, annular tear, or contained herniated disc. The disease was diagnosed by history, clinical examination, plane and dynamic X-ray and MRI. Also, for inclusion of the record in the study, the surgical notes had to report at least one positive discogenic test (≥5/10). Medical records were excluded belonging to patients with pathologies such as discopathy with more than 50% height loss, any degree of segmental instability, or positive discography not consistent with lumbar symptoms, radicular pain, and medical charts with incomplete data on follow-up and evaluation criteria. The study was not submitted to the ethics committee.

Setting and surgical procedure

Surgeries were performed at the Reina Sofia Clinic in Bogotá Colombia, by the same team of surgeons and using a standardized technique, with minor changes throughout the experience. The source of laser energy used was the Holmium YAG Laser (Trimedyne Inc. Irvine, CA). The RF electrode employed was Disc-FX Bipolar System (Elliquence, NYC, NY) and a high-frequency-low temperature radiofrequency energy source called Surgimax (Elliquence LLC, NYC), in bipolar mode.

The patient was placed in the prone position. An epidural needle was inserted at a 45° angle in the direction of the foraminal area, 8 cm to 12 cm from the midline. The aim was for the tip of the needle to enter the posterior third of the intervertebral space. After determining whether the level tested during the discography procedure reproduces the patient's familiar, concordant pain (positive result), we entered the disc through a system of dilator, cannulas and trephines. These elements was placed sequentially, always under the verification of the fluoroscope, to reach the annulotomy and enter the nucleus. In order to allow adequate access to the fiber and achieve neural decompression, a nuclear resection was performed. This mechanical discectomy was performed using the punch forceps. Lastly, an electrode was inserted, and the thermal discectomy and nucleoplasty was performed.

Clinical evaluation

"Major related complications" designates the presentation, during the intraoperative period and up to three months after NEDN, of phenomena such as transient or definitive motor deficit, dural tear, headache, radiculitis, chemical discitis, or vertebral end-plate burning, and infectious spondylodiscitis.

To minimize bias, including among observers, a company independent from the researchers conducted the review of medical records and gathered data from the patients with major complications.

Statistical analysis

Data analysis was performed with the statistical software R 3.1.1 for Windows 8. The analysis determined certain aspects in the variables, including frequency and descriptive statistics. The tests selected for to compare the groups were X^2 and Wilcoxon for related pairs. Statistical significance was $p<0.05$.

RESULTS

The inclusion criteria were fulfilled by 643 of the medical charts. Table 1 shows the statistical demographic data of the entire sample. Across the sample, 849 discs (discography-positive) were treated, showing a rate of 1.32 interventions per patient. The most affected levels were L4–L5 (329) and L5–S1 (296), comprising up to 73.7% of the total intervened discs; followed by L3–L4 (154), L2–L3 (53), and lastly, L1–L2 (17).

LS was used from March 1993 to January 2008. The inclusion criteria were fulfilled by 171 medical charts. In turn, RF was applied between January 2008 and March 2014, and 472 medical charts met the inclusion criteria. In twenty-one years, a total of 26 major complications were reported.

For the 171 medical charts that fulfilled the inclusion criteria, complications occurred in 10.53% of the patients (n=18) when LS was used. The distribution of these complications was: motor deficit (n=2), one of them definitive with dorsiflexor paresis (2/5); headache caused by dural sac tear (n=2); post-operative radiculitis (n=8); chemical discitis or vertebral end-plate burning with the laser light (n=4), and infectious spondylodiscitis (n=2).

In turn, in the 472 medical charts where RF was used, the ratio was 1.69%. These included transient motor deficit (n=1), dural tear headache (n=1), postoperative radiculitis (n=4), and infectious spondylodiscitis (n=2). No chemical discitis was reported.

The differences in the presentation of complications were statistically significant (p=0.01).

Table 1. Sex and age distribution of the population.

Sex %(n)		Age (Years)			
Male	**Female**	**Youngest**	**Oldest**	**Average**	**SD**
50.3 (324)	49.6 (319)	24.1	86	50.9	12.24

DISCUSSION

The number and type of complications are important in determining the safety of a surgical procedure. Several factors can increase the possibility of complications: wrong choice of patient, poor technique, being in initial stages of the learning curve, and certain concomitant diseases.[22] To the best of our knowledge, no publication has compared complications presented with percutaneous disc decompression between two analog technologies such as LS and RF, performed by the same surgical team, in the treatment of discogenic pain. Thus, it is important to analyze factors such as

type, severity and solution of the complication, and the learning curve stage in which such complication occurred.

The percentage of complications in the global sample (LS+RF) was 4.0% (26/643), which could be deemed high if reports that fall below 1% are considered.[18,19,23] We hypothesize that because of the complications, the medical charts may have been completed in greater detail, always complying with the "complete data on follow-ups and evaluation" inclusion criteria. Thus, the relation of the complications to the number of patients without complications led to a number of compliant records that was less than the total number of patients treated in the 21 years of the experience (n=1,357), therefore the resulting percentage was higher. Thus, if the study links complications to the total number of patients, this gives a global percentage of 1.9%, which is more like the percentage reported in general in the literature.

Another interesting data was that 69% of the complications (18/26) occurred in the initiation stage of the learning curve with LS. This result could be associated with factors such as the learning curve development and the high temperatures reached with this technology. Indeed, these factors caused the complication percentage with LS to become 10.4%, a figure that is considerably higher than cited in reports by authors who use the same technology, which is below 1%.[16] In contrast, the RF results differed (1.7%) due to factors such as the lower temperatures reached by the technology, the advanced learning curve stage, and the higher number of medical records that met the inclusion criteria and were comparable with the percentages reported in the literature.[7,17-19]

Regarding the type of complication, for laser, the literature reports spondylodiscitis as the most common, with an occurrence ranging from 0.24% to 1.2%.[15,16,24] In contrast, this series shows radiculitis as the principal complication. This complication is related to the initial stages of the learning curve, incorrect (too deep) anesthesia protocol, and excessive heat from fibers with low irrigation. Concerning the use of RF with the same system used in this case-series, to our knowledge, this type of complication was not reported. With other RF available systems, minor complications have been reported, such as discomfort in the area of the incision, numbness, and leg weakness.[25, 26]

In regard to types of complications, a sudden change is evident in the use and preference of RF over LS, due precisely to the number of complications and their nature and severity, specifically in the presentation of "thermal necrosis of vertebral endplate." This complication continues to occur even in the advanced stages of the learning curve.[16] It is also important to mention that of the 26 complications presented in this sample, only one – a permanent motor deficit caused by thermal L5 root lesion with dorsiflexor paresis – did not respond to standard medical treatment, and the remaining 25 patients were treated and resolved. Chemical discitis only appeared upon using LS (n=4) and constituted with the definitive motor deficit, one of the reasons for assessing the effectiveness and safety of RF.

CONCLUSION

MISS has been reported as a group of effective and safe procedures. Nevertheless, there are several factors that could increase the rate of complications. In this series, we concluded that the training and learning curve stages are important factors to take into account. Also, it must be noted that whereas the two techniques have proven to be effective in the treatment of discogenic lumbar axial pain, in this sample, the occurrence of complications was different and statistically significant. Likewise, the severity of the complications, and their negative outcome, provide an argument for choosing one technology over the other.

Dr. Ramírez, Dr. Rugeles, Dra. Ramírez and Dr. Prada are consultant for Elliquence. Dr. Osorio and Dr. Alonso report no conflicts.

CONTRIBUTIONS OF THE AUTHORS: Each author contributed individually and significantly to the development of the manuscript. JR and GA were the main contributors to the writing of the manuscript. JR, JGR, and CR performed the surgery and patient follow-up, and gathered the clinical data. JR, NP and GA evaluated the data from the statistical analysis. GA, EO and NP performed the literature review and review of the manuscript and contributed to the intellectual design of the study.

REFERENCES

1. Singh V. Scientific basis for nucleoplasty. Tech Reg Anesth Pain Manag. 2005;9(1):13–24.
2. Davis TT, Sra P, Fuller N, Bae H. Lumbar intervertebral thermal therapies. Orthop Clin North Am. 2003;34(2):255-62.
3. Ruetten S, Komp M, Merk H, Godolias G. Full-endoscopic interlaminar and transforaminal lumbar discectomy versus conventional microsurgical technique: a prospective, randomized, controlled study. Spine (Phila Pa 1976). 2008;33(9):931-9.
4. Rasouli MR, Rahimi-Movaghar V, Shokraneh F, Moradi-Lakeh M, Chou R. Minimally invasive discectomy versus microdiscectomy/open discectomy for symptomatic lumbar disc herniation. Cochrane Database Syst Rev. 2014;(9):CD010328.
5. Dasenbrock HH, Juraschek SP, Schultz LR, Witham TF, Sciubba DM, Wolinsky JP, et al. The efficacy of minimally invasive discectomy compared with open discectomy: a meta-analysis of prospective randomized controlled trials. J Neurosurg Spine. 2012;16(5):452-62.
6. Gangi A, Basile A, Buy X, Alizadeh H, Sauer B, Bierry G. Radiofrequency and laser ablation of spinal lesions. Semin Ultrasound CT MR. 2005;26(2):89-97.
7. Hellinger S. Disc-FX - A treatment for discal pain syndromes combining a manual and radiofrequency-assisted posterolateral microtubular decompressive nucleotomy. Eur Musculoskelet Rev. 2011;6:2-8.
8. Osorio E, Ramírez J, Rugeles J, Alonso G. Endoscopy and thermodiscoplasty: a minimally invasive surgical treatment for lumbar pain. In: Ramina R, Pires Aguiar PH, Tatagiba M, editors. Samii´s Essentials in neurosurgery. 2nd ed. Berlin: Springer; 2014. p. 103-15.
9. Hijikata S. Percutaneous nucleotomy. A new concept technique and 12 years' experience. Clin Orthop Relat Res. 1989;(238):9-23.
10. Choy DS, Ascher PW, Ranu HS, Saddekni S, Alkaitis D, Liebler W, et al. Percutaneous laser disc decompression. A new therapeutic modality. Spine (Phila Pa 1976). 1992;17(8):949-56.
11. Reddy AS, Loh S, Cutts J, Rachlin J, Hirsch JA. New approach to the management of acute disc herniation. Pain Physician. 2005;8(4):385-90.
12. Ramírez-León JF, Rugeles-Ortiz JG, Barreto-perea JA, Alonso-cuéllar GO. Intradiscal temperature variation resulting from radiofrequency thermal therapy. Cadaver study. Acta Ortop Mex. 2014;28(1):12-8.
13. Ramirez J, Rugeles J. Discolisis percutánea endoscópica lumbar con Holmium YAG Laser. Experiencia de 4 años. Rev Col Ort Traum. 2001;15(1):57-62.
14. Knight M, Goswami A. Lumbar percutaneous KTP532 wavelength laser disc decompression and disc ablation in the management of discogenic pain. J Clin Laser Med Surg. 2002;20(1):9-13.
15. Finch PM, Price LM, Drummond PD. Radiofrequency heating of painful annular disruptions: one-year outcomes. J Spinal Disord Tech. 2005;18(1):6-13.
16. Choy DS. Percutaneous laser disc decompression: a 17-year experience. Photomed Laser Surg. 2004;22(5):407-10.
17. Hellinger S. Treatment of contained lumbar disc herniations using radiofrequency assisted micro-tubular decompression and nucleotomy: four year prospective study results. Int J Spine Surg. 2014;8. doi: 10.14444/1024. eCollection 2014.
18. Kumar N, Kumar A, Siddharth M S, Sambhav P S, Tan J. Annulo-nucleoplasty using DiscFX in the management of lumbar disc pathology: early results. Int J Spine Surg. 2014;8. doi: 10.14444/1018. eCollection 2014.
19. Liao X, Jiang J, Xiong D, Yi W, Zhang Q, Zheng H, et al. The comparison of clinical outcomes of percutaneous lumbar discectomy with DiscFX System with fenestration and decompression for contained lumbar disc herniation (LDH) with radicular pain. Chinese J Pain Med. 2011;17(1):31-5.
20. Alfaro H, Ramos A. Treatment of lumbar hernias by endoscopic nucleoplasty with radiofrequency. Coluna/Columna. 2016;15(1):36-9.
21. Siebert WE, Berendsen BT, Tollgaard J. Percutaneous laser disk decompression. Experience since 1989. Orthopade. 1996;25(1):42-8.
22. Ahn Y. Transforaminal percutaneous endoscopic lumbar discectomy: technical tips to prevent complications. Expert Rev Med Devices. 2012;9(4):361-6.
23. Grönemeyer DH, Buschkamp H, Braun M, Schirp S, Weinsheimer PA, Gevargez A. Image-guided percutaneous laser disk decompression for herniated lumbar disks: a 4-year follow-up in 200 patients. J Clin Laser Med Surg. 2003;21(3):131-8.
24. Hellinger J. Complications of non-endoscopic percutaneous laser disc decompression and nucleotomy with the neodymium: YAG laser 1064 nm. Photomed Laser Surg. 2004;22(5):418-22.
25. Pevsner Y, Shabat S, Catz A, Folman Y, Gepstein R. The role of radiofrequency in the treatment of mechanical pain of spinal origin. Eur Spine J. 2003;12(6):602-5.
26. Gerszten PC, Smuck M, Rathmell JP, Simopoulos TT, Bhagia SM, Mocek CK, et al. Plasma disc decompression compared with fluoroscopy-guided transforaminal epidural steroid injections for symptomatic contained lumbar disc herniation: a prospective, randomized, controlled trial. J Neurosurg Spine. 2010;12(4):357-71.

DISCECTOMIA LOMBAR TOTALMENTE ENDOSCÓPICA

FULL-ENDOSCOPIC LUMBAR DISCECTOMY

DISCECTOMÍA LUMBAR TOTALMENTE ENDOSCÓPICA

Daniel Ferreira Ghedini[1,2], André Moreira Castilho[1], Rogério Lúcio Chaves de Resende[1,2], Jefferson Soares Leal[1,2], Túlio Vinícius de Oliveira Campos[1], Marco Antônio Percope de Andrade[1,2]

1. Biocor Instituto, Belo Horizonte, MG, Brasil.
2. Universidade Federal de Minas Gerais, Hospital das Clínicas, Serviço de Ortopedia e Traumatologia, Belo Horizonte, MG, Brasil.

RESUMO

Objetivo: Estudo retrospectivo do resultado funcional de pacientes com hérnia de disco lombar submetidos à discectomia totalmente endoscópica. Métodos: Quinze pacientes consecutivos, 10 homens e cinco mulheres, com média de idade de 34,2 anos, foram avaliados após 15, 30, 90 e 180 dias do pós-operatório por meio do questionário Oswestry Disability Index (ODI) e da Escala Analógica Visual (EVA) para dor axial e nos membros inferiores. Resultados: Houve significativa melhora funcional na avaliação do ODI dos pacientes comparando-se os resultados pré-operatórios com o terceiro e sexto mês de pós-operatório ($p<0,05$), bem como da EVA para dor axial pré-operatória com relação a 15, 30 e 90 dias ($p<0,05$) de pós-operatório, e da EVA para dor em membro inferior pré-operatória com relação a 15, 90 e 180 dias de pós-operatório ($p<0,05$). Conclusão: A discectomia totalmente endoscópica é um procedimento eficaz que deve ser considerado como uma das alternativas à discectomia convencional.

Descritores: Endoscopia; Hérnia; Dor lombar; Ciática; Disco intervertebral.

ABSTRACT

Objective: Retrospective study of the functional outcome of patients with lumbar disc herniation who underwent full-endoscopic discectomy. Methods: Fifteen consecutive patients, 10 men and 5 women, mean age of 34.2 years, were evaluated at 15, 30, 90 and 180 days after surgery through the Oswestry Disability Index (ODI) questionnaire and the Visual Analogue Scale (VAS) of axial and lower limbs pain. Results: There was a significant improvement in ODI evaluation of patients when comparing the preoperative results with the third and sixth postoperative month ($p<0.05$), as well as the VAS for preoperative axial pain with respect to 15, 30 and 90 days ($p<0.05$) after surgery, and VAS for preoperative pain in the lower limbs with respect to 15, 90 and 180 days postoperatively ($p<0.05$). Conclusion: The full-endoscopic discectomy is an effective procedure which should be considered as an alternative to conventional discectomy.

Keywords: Endoscopy; Hernia; Low back pain; Sciatica; Intervertebral disc.

RESUMEN

Objetivo: Estudio retrospectivo de los resultados funcionales en pacientes con hernia de disco lumbar sometidos a la discectomía totalmente endoscópica. Métodos: Quince pacientes consecutivos, 10 hombres y 5 mujeres, con edad promedio de 34,2 años, fueron evaluados después de 15, 30, 90 y 180 días de la cirugía y respondieron el cuestionario Oswestry Disability Index (ODI) y la Escala Visual Analógica (EVA) para el dolor axial y de las extremidades inferiores. Resultados: Hubo una mejora significativa en la evaluación funcional del ODI de los pacientes al comparar los resultados preoperatorios con el tercer y sexto mes después de la cirugía ($p<0,05$), así como la EVA para el dolor axial preoperatorio con respecto a 15, 30 y 90 días ($p<0,05$) después de la cirugía y EVA para el dolor en el miembro inferior con respecto al preoperatorio y 15, 90 y 180 días después de la intervención ($p<0,05$). Conclusión: La discectomía totalmente endoscópica es un procedimiento eficaz que debe ser considerado como una alternativa a la discectomía convencional.

Descriptores: Endoscopía; Hernia; Dolor de la región lumbar; Ciática; Disco intervertebral.

INTRODUÇÃO

A discectomia aberta é um procedimento cirúrgico utilizado há muitos anos para tratamento das hérnias de disco lombares.[1]

Métodos percutâneos são descritos desde o inicio da década de 1970.[2-6] Um destes métodos, a microdiscectomia interlaminar com uso de microscópio,[7,8] surgiu no final da década de 1970 e ganhou destaque devido aos bons resultados e pequeno trauma cirúrgico. A cirurgia totalmente endóscopica (TE) e transforaminal (TF) surgiram no final da década de 1990 após o uso complementar do endoscópio em cirurgias abertas com acesso póstero-lateral.[9-15]

A microdiscectomia aberta é um procedimento com bons resultados já bem estabelecidos na literatura. No entanto, complicações relacionadas ao trauma cirúrgico como fibrose epidural e instabilidade podem ocorrer, sendo sintomáticos em até 10% dos casos.[16-17.]

Os procedimentos minimamente invasivos têm sido utilizados para minimizar os danos teciduais. Em diversas áreas a endoscopia já é a técnica padrão de tratamento. Na cirurgia da coluna, duas técnicas têm sido utilizadas com maior frequência, a cirurgia TE TF[18-22] e a cirurgia TE IL.[14,15]

A técnica TF mostra-se eficaz na excisão de hérnias intra ou extraforaminais, contudo, esta apresenta uma maior dificuldade técnica no tratamento de herniações centrais devido ao seu acesso ser lateral.[13]

O propósito deste estudo é avaliar os resultados retrospectivos de pacientes com herniações discais lombares sintomáticas

Trabalho desenvolvido na Universidade Federal de Minas Gerais, Hospital das Clínicas, Serviço de Ortopedia e Traumatologia, Belo Horizonte, MG e no Biocor Instituto, Belo Horizonte, MG, Brasil. Correspondência: Av. do Contorno, 5057, Belo Horizonte, MG, Brasil. 30110-031. ghedinidg@yahoo.com

Recebido em 28/03/2013, aceito em 20/04/2016. **http://dx.doi.org/10.1590/S1808-185120161504114455**

submetidos ao tratamento totalmente endoscópicos (transforaminal ou interlaminar).

MATERIAIS E MÉTODOS

Foram incluídos no estudo 15 pacientes com lombociatalgia refratária ao tratamento conservador (fisioterapia por mais de seis semanas, tratamento medicamentoso com anti-inflamatórios e opióides, bloqueio seletivo de raiz com corticoide de depósito). Destes, 10 pacientes eram do sexo masculino e cinco do sexo feminino, com idade média de 34,2 anos (variando de 25 a 49 anos). Neste grupo de 15 pacientes estudados, foram identificadas 28 hérnias discais: uma entre L3-L4, 14 entre L4-L5 e 13 entre L5-S1. Todos os pacientes foram tratados cirurgicamente, seis pela técnica TE TF e nove técnica TE IL. Os procedimentos foram todos realizados pelo mesmo cirurgião. Foram avaliados no pré-operatório através do questionário composto pelo *Oswestry Disability Index* (ODI); da escala analógica visual (EVA) da dor axial e pela EVA da dor em membro inferior (MI). Os pacientes foram acompanhados com 15 dias, 30 dias, 90 dias e seis meses de pós-operatório, tendo sido aplicados os mesmo questionários supracitados, acrescido de quatro perguntas respondidas pelos pacientes com afirmação ou negação:

1. Desde a cirurgia endoscópica, você teve sintomas lombares no mesmo nível?
2. Você está satisfeito com o resultado da cirurgia endoscópica?
3. Você realizaria a mesma cirurgia endoscópica no futuro, ou recomendaria para alguém conhecido, baseado na sua experiência?
4. Os seus sintomas na coluna ou na perna pioraram após a cirurgia?
5. Os questionários foram preenchidos no retorno ambulatorial no consultório de um dos autores do trabalho e os prontuários dos pacientes foram avaliados retrospectivamente. Todos os pacientes consentiram em participar do estudo mediante assinatura do termo de consentimento informado.

Quinze pacientes responderam ao questionário com 15 dias de pós-operatório, 11 com 30 dias, oito com 90 dias e seis com seis meses. Os pacientes foram avaliados de maio de 2011 a fevereiro de 2013. Os pacientes assinaram o Termo de Consentimento Livre Esclarecido. O trabalho foi realizado com aprovação no Comitê de Ética com o número de aprovação 004/2013.

A técnica TE TF foi realizada mediante incisão extremo lateral de 5 mm e introdução de cânula atraumática. Após introdução de fio guia, o dilatador canulado é inserido e uma bainha cirúrgica biselada é introduzida. A descompressão é então realizada sob visão direta e irrigação continua. A técnica TE IL é realizada de forma semelhante com ponto de entrada na borda lateral da janela IL por onde o dilatador canulado progride até a visualização do ligamento amarelo. Neste ponto, um espaço de 3-5 mm é realizado através do ligamento amarelo e a descompressão é realizada sob visão direta e irrigação constante. (Figura 1)

O tempo médio de procedimento foi uma hora e dezessete minutos (mínimo de 45 minutos e máxima de 2 horas e 30 minutos). Os maiores tempos cirúrgicos aconteceram nos primeiros casos, no inicio da curva de aprendizado. O sangramento foi mínimo não sendo possível quantificá-lo. Os pacientes eram liberados para deambulação com 6 horas de pós-operatório e receberam alta hospitalar, em média, com 12 horas (variação 6-24 horas).

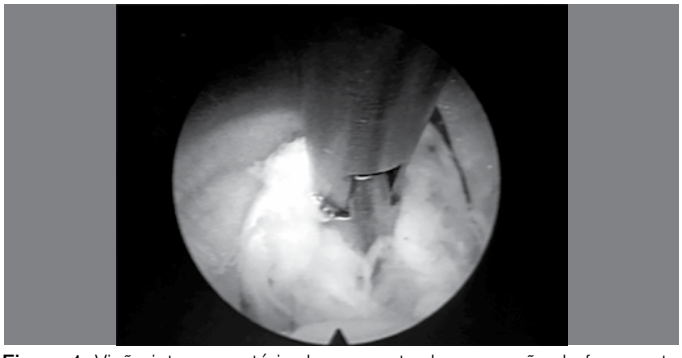

Figura 1. Visão intra-operatória do momento da ressecção do fragmento extruso.

Os instrumentos utilizados foram uma óptica de 6.9 mm que contém um canal de trabalho excêntrico intra-endoscópico de 4.2 mm. (Figura 2) A bainha externa biselada tem um diâmetro de 7.9 mm. Todo o instrumental, incluindo a torre de endoscopia, foi fornecido pela WOLF (Richard Wolf GmbH, Knittlingen, Germany).

Foi utilizado o teste de Kruskall-Wallis com comparações pelo método de Dunn para realização da análise estatística.



Figura 2. Endoscópio para realização da TE TF (acima) e da TE IL (abaixo).

RESULTADOS

As Tabelas 1, 2 e 3 mostram as características gerais dos resultados do ODI, da EVA da dor axial e da EVA da dor em MI nos grupos estudados. Em relação ao ODI, houve significância estatística apenas entre os grupos pré-operatório, média 46% (variação 15-100%), e com três meses, média 13,5% (variação 0-30%) e seis meses, média 14,5% (variação 8-22%), (Tabela 4) mostrando melhora importante funcional dos pacientes nestes períodos.

A comparação da EVA da dor axial mostrou significância entre os grupos pré-operatório, média 56% (variação 0-100%), e com

Tabela 1. Evolução do ODI.

	Evolução do ODI				
	2	3	4	5	6
	Oswestry pré	Oswestry 14 dpo	Oswestry 30 dpo	Oswestry 3 meses	Oswestry 6 meses
Tamanho da amostra	15	15	11	8	6
Minimo	0,1500	0,0000	0,0800	0,0000	0,0800
Máximo	10000	0,6000	0,4600	0,3000	0,2200
Amplitude total	0,8500	0,6000	0,3800	0,3000	0,1400
Mediana	0,4600	0,2800	0,2800	0,1350	0,1450
Primeiro quartil (25%)	0,3300	0,1900	0,1650	0,0800	0,0950
Terceiro quartil (75%)	0,6900	0,4200	0,3360	0,2300	0,1575
Desvio interquartilíco	0,5600	0,2300	0,1700	0,1500	0,0625
Média aritmética	0,5393	0,3045	0,2655	0,1513	0,1383
Variância	0,0793	0,0260	0,0154	0,0104	0,0028
Desvio padrão	0,2817	0,1613	0,1243	0,1019	0,0531
Erro padrão	0,0727	0,0416	0,0375	0,0360	0,217
Coeficiente de variação	52,23%	52,96%	46,80%	67,37%	38,37%
Assimetria (g1)	0,5314	0,2141	0,1126	0,1239	0,3200
Curtose(g2)	–0,8233	–0,2796	–0,8920	–0,9965	–0,2610
Média harmônica	0,3988	0,2749	0,2022	0,1353	0,1210
N (média harmônica)	15	14	11	7	6
Média geométrica	0,4683	0,2990	0,2350	0,1532	0,1296
N (média geométrica)	15	14	11	7	6
Variância (geom)	1,1536	1,0848	1,1413	11,364	1,0736
Desvio padrão (geom)	1,7745	1,5419	1,7363	1,7205	1,4982

15 dias, média 14,5% (variação 0-52%), 30 dias, média 13% (variação 0-32%) e 90 dias, média 3% (variação 0-28%), não apresentando significância estatística com seis meses de pós-operatório média 16,5%. (Tabela 5) A porcentagem máxima encontrada foi de 29% com seis meses de pós-operatório.

A comparação da EVA da dor em MI mostrou significância entre os grupos pré-operatório, média 64% (variação 7-100%), e com 15 dias, média 16% (média 0-53%), três meses média 4% (variação 0-60%) e seis meses média 6%, (Tabela 6) sendo a graduação máxima de dor relatada 14% com seis meses de pós-operatório.

Em relação às perguntas feitas no 15º dia de pós-operatório, 60% dos pacientes responderam sim na questão 1, 93.3% sim na questão 2, 100% sim na questão 3 e 33.3% sim na questão 4.

Com 30 dias de pós-operatório, 60% responderam sim na questão 1, 93,3% sim na questão 2, 100% sim na questão 3 e 53,3% sim na questão 4.

Completando três meses de pós-operatório, 46,6% responderam sim na questão 1, 100% sim nas questões 2 e 3, e 46,6% sim na questão 4.

No sexto mês de pós-operatório, 60% dos pacientes responderam sim na questão 1, 100% sim nas questões 2 e 3 e 60% sim na questão 4.

Tabela 2. Evolução da EVA axial.

	Evolução da EVA axial.				
	7	9	11	13	15
	Eva axial pré	Eva axial 15 dias	Eva axial 30 dias	Eva axial 3 meses	Eva axial 6 meses
Tamanho da amostra	15	12	9	8	6
Minimo	0,0000	0,0000	0,0000	0,0000	0,0000
Máximo	1,0000	0,5200	0,3200	0,2800	0,2900
Amplitude total	1,0000	0,5200	0,3200	0,2800	2900
Mediana	0,5600	0,1450	0,1300	0,0350	0,1650
Primeiro quartil (25%)	0,2900	0,0075	0,0800	0,0000	0,1450
Terceiro quartil (75%)	0,6950	0,2225	0,1700	0,2400	0,2450
Desvio interquartilíco	0,4050	0,2150	0,0900	0,2400	0,1000
Média aritmética	0,5207	0,1583	0,1333	0,1063	0,1717
Variância	0,0954	0,0240	0,0089	0,0166	0,0109
Desvio padrão	0,3089	0,1549	0,0942	0,1289	0,1042
Erro padrão	0,0798	0,0447	0,0314	0,0456	0,0425
Coeficiente de variação	59,34%	97,84%	70,66%	121,36%	60,70%
Assimetria (g1)	–0,1118	1,0605	0,5987	0,6396	–0,6589
Curtose(g2)	–0,7202	1,4391	1,0890	–2,0471	0,6336
Média harmônica	0,3309	0,0637	0,0974	0,0715	0,1892
N (média harmônica)	14	9	8	5	5
Média geométrica	0,4624	0,1510	0,1258	0,1158	0,1972
N (média geométrica)	14	9	8	5	5
Variância (geom)	1,2671	1,7103	1,2368	1,7063	1,0479
Desvio padrão (geom)	2,0923	3,0392	2,0128	3,0319	1,3883

Apenas um paciente apresentou recorrência (6,6%) e necessitou ser reoperado. Um paciente (6,6%) apresentou lesão do saco dural intraoperatória. Foi realizado tratamento conservador (cabeceira baixa por três dias, repouso e mediações analgésicas: paracetamol, cafeína, codeína). Este paciente evoluiu com cefaleia regressiva durante sete dias, com remissão completa dos sintomas após este período. O primeiro paciente submetido ao procedimento apresentou falha do tratamento e foi submetido à artrodese posterior com seis meses de pós-operatório.

DISCUSSÃO

A discectomia totalmente endoscópica é um procedimento cirúrgico relativamente recente, que vem sendo cada vez mais, incorporado ao arsenal de opções terapêuticas, sobretudo pelos bons resultados relatados na literatura por alguns grupos.[23-25] Ruetten et al.,[26] em estudo prospectivo, controlado e randomizado, encontraram resultados semelhantes entre os pacientes submetidos à microdiscectomia aberta e à discectomia totalmente endoscópica, com as mesmas

Tabela 4. Comparação ODI.

	Comparação ODI			
	Resultado			
H	23,0717			
Graus de liberdade	4			
(p) Kruskal - Wallis	0,0001			
R 2	622,0000			
R 3	446,0000			
R 4	288,0000			
R 6	71,0000			
R 5	113,0000			
R 2 (posto médio)	41,4667			
R 3 (posto médio)	29,7333			
R 4 (posto médio)	26,1818			
R 6 (posto médio)	11,8333			
R 5 (posto médio)	14,1250			
Comparação (método de Dunn)	**Dif. Postos**	**Z calculado**	**Z crítico**	**P**
Posto médios 2 e 3	11,7333	2,0057	2,807	ns
Posto médios 2 e 4	15,2848	2,4034	2,807	ns
Posto médios 2 e 6	29,6333	3,8292	2,807	< 0,05
Posto médios 2 e 5	27,3417	3,8982	2,807	< 0,05
posto médios 3 e 4	3,5515	0,5584	2,807	ns
Posto médios 3 e 6	17,9000	2,3130	2,807	ns
Posto médios 3 e 5	15,6083	2,2254	2,807	ns
Posto médios 4 e 6	14,3485	1,7647	2,807	ns
Posto médios 4 e 5	12,0568	1,6196	2,807	ns
Posto médios 6 e 5	2,2917	0,2649	2,807	ns

Tabela 3. Evolução da EVA da dor radicular.

	Evolução da eva da dor radicular				
	8	10	12	14	16
	Eva radicular prè	Eva radicular 15 dias	Eva radicular 30 dias	Eva radicular 3 meses	Eva radicular 6 meses
Tamanho da amostra	15	12	9	8	6
Minimo	0,0700	0,0000	0,0000	0,0000	0,0000
Máximo	1,0000	0,5300	1,0000	0,6000	0,1400
Amplitude total	0,9300	0,5300	1,0000	0,6000	0,1400
Mediana	0,6400	0,1600	0,1400	0,0400	0,0600
Primeiro quartil (25%)	0,5400	0,0000	0,1200	0,0150	0,0000
Terceiro quartil (75%)	0,8600	0,3625	0,2400	0,2400	0,1275
Desvio interquartilíco	0,3200	0,3625	0,1200	0,2250	0,1275
Média aritmética	0,6507	0,2000	0,2289	0,1500	0,0650
Variância	0,0803	0,0349	0,0916	0,441	0,0051
Desvio padrão	0,2834	0,1868	0,3027	0,2103	0,0715
Erro padrão	0,0732	0,0539	0,1009	0,0744	0,0292
Coeficiente de variação	43,55%	93,40%	132,25%	140,20%	109,08%
Assimetria (g1)	–0,8710	0,,3550	2,4982	1,6728	0,0320
Curtose(g2)	0,4472	–1,2499	6,8929	2,6121	–3,2424
Média harmônica	0,3496	0,2337	0,1831	0,0531	0,1295
N (média harmônica)	15	8	7	6	3
Média geométrica	0,5388	0,2667	0,2174	0,1019	0,1297
N (média geométrica)	15	8	7	6	3
Variância (geom)	1,3136	11,360	1,2676	2,2643	1,0026
Desvio padrão (geom)	22,089	1,7191	20,937	3,9424	1,0801

Tabela 5. Comparação EVA dor axial.

	Comparação EVA dor axial			
	Resultados			
H	15,9541			
Grau de liberdade	4			
(p) Kruskcal - Wallis	0,0031			
R 7	567,0000			
R 9	249,0000			
R 11	179,0000			
R 13	138,0000			
R 15	142,0000			
R 7 (posto médio)	37,0000			
R 9 (posto médio)	20,7500			
R11 (posto médio)	19,8889			
R 13 (posto médio)	17,2500			
R 15 (posto médio)	23,6667			
Comparaçoes (método de Dunn)	**Dif.Postos**	**Z Calculado**	**Z Crítico**	**P**
Postos médios 7 e 9	17,0500	3,0199	2,807	< 0,05
Postos médios 7 e 11	17,9111	2,9141	2,807	< 0,05
Postos médios 7 e 13	20,5500	3,2200	2,807	< 0,05
Postos médios 7 e 15	14,1333	2,0071	2,807	ns
Postos médios 9 e 11	0,8611	0,1340	2,807	ns
Postos médios 9 e 13	3,5000	0,5260	2,807	ns
Postos médios 9 e 15	2,9167	0,4002	2,807	ns
Postos médios 11 e 13	2,6389	0,3725	2,807	ns
Postos médios 11 e 15	3,7778	0,4917	2,807	ns
Postos médios 13 e 15	6,4167	0,8151	2,807	ns

Tabela 6. Comparação EVA dor em MMII.

	Comparação EVA dor em MMII.			
	Resultado			
H	20,4783			
Grau de liberdade	4			
(p) Kruskcal - Wallis	0,0004			
R 8	587,0000			
R 10	256,5000			
R 12	204,0000			
R 14	147,0000			
R 16	80,5000			
R 8 (posto médio)	39,1333			
R 10 (posto médio)	21,3750			
R 12 (posto médio)	22,6667			
R 14 (posto médio)	18,3750			
R 16 (posto médio)	23,6667			
Comparaçoes (método de Dunn)	**Dif.Postos**	**Z Calculado**	**Z Crítico**	**P**
Postos médios 8 e 10	17,7583	3,1454	2,807	< 0,05
postos médios 8 e 12	16,4667	2,6791	2,807	ns
Postos médios 8 e 14	20,7583	3,2527	2,807	< 0,05
Postos médios 8 e 16	25,7167	36,521	2,807	< 0,05
Postos médios 10 e 12	1,2917	0,2009	2,807	ns
Postos médios 10 e 14	3,0000	0,4509	2,807	ns
Postos médios 10 e 16	7,9583	1,0919	2,807	ns
Postos médios 12 e 13	4,2917	0,6059	2,807	ns
Postos médios 12 e 16	9,2500	1,2040	2,807	ns
Postos médio 14 e 16	4,9583	0,6298	2,807	ns

taxas de recorrência (6,2%). A TE apresentou menor índice de dor axial após dois anos de seguimento.

No presente estudo, os pacientes apresentaram bons resultados funcionais com melhora importante da dor ciática, além de satisfação pessoal com os resultados da cirurgia.

A visualização direta e ampla aumenta a segurança durante a descompressão cirúrgica. A discectomia totalmente endoscópica garante essa visão devido à boa iluminação e óptica com ângulo de 25°. Uma vantagem teórica é a menor lesão de estruturas ósseas e do ligamento amarelo. Isso, somado à menor lesão a musculatura espinhal, diminui a instabilidade local e, teoricamente, as taxas de complicações pós-operatórias. Diminui também a taxa fibrose epidural.[26]

CONCLUSÃO

A longa curva de aprendizado, a qual demanda observação de cirurgiões mais experientes, cursos *in vivo* e em cadáveres, é uma das limitações da técnica. Além disso, esta técnica apresenta um alto custo em nosso meio; entretanto, é um procedimento que tem se mostrado eficaz e que deve ser incorporado como alternativa ou suplementação à discectomia convencional.

Todos os autores declaram não haver nenhum potencial conflito de interesses referente a este artigo.

CONTRIBUIÇÕES DOS AUTORES: Cada autor contribuiu individual e significativamente para o desenvolvimento do manuscrito. DFG, AMC, RLCR, foram os principais contribuintes na redação do manuscrito. DFG realizou as cirurgias, acompanhou os pacientes e reuniu dados clínicos. TVOC avaliou os dados da análise estatística. DFG, AMC realizaram pesquisa bibliográfica. JSL e MAPA, realizaram a revisão do manuscrito e contribuíram com o conceito intelectual do estudo.

REFERÊNCIA

1. Mixter WJ, Barr JS. Rupture of the intervertebral disc with involvement of the spinal canal. N Engl J Med 1934;211:205-10.
2. Caspar W. A new surgical procedure for lumbar disc herniation causing less tissue damaging through a microsurgical approach. In: Wu¨ llenweber R, Brock M, eds. Advances in neurosurgery; 1977. p. 74–7.
3. Gottlob C, Kopchok GE, Peng SK, Tabbara M, Cavaye D, White RA. Holmium:YAG laser ablation of human intervertebral disc: preliminary evaluation. Lasers Surg Med. 1992;12(1):86-91.
4. Hijikata S. Percutaneous dicectomy: a new treatment method for lumbar disc herniation. J Toden Hosp. 1975;5:5-13.
5. Kambin P, Gellman H. Percutaneous lateral discectomy of the lumbar spine: a preliminary report. Clin Orthop Relat Res. 1983;(174):127–32.
6. Maroon JC, Onik G, Sternau L. Percutaneous automated discectomy. A new approach to lumbar surgery. Clin Orthop Relat Res. 1989;(238):64-70.
7. Smith L, Garvin PJ, Gesler RM, Jennings RB. Enzyme dissolution of the nucleus pulposus. Nature. 1963;198:1311-2.
8. Goald HJ. Microlumbar discectomy: followup of 147 patients. Spine (Phila Pa 1976). 1978;3(2):183-5.
9. Nakagawa H, Kamimura M, Uchiyama S, Takahara K, Itsubo T, Miyasaka T. Microendoscopic discectomy (MED) for lumbar disc prolapse. J Clin Neurosci. 2003;10(2):231-5.
10. Perez-Cruet MJ, Foley KT, Isaacs RE, Rice-Wyllie L, Wellington R, Smith MM, et al. Microendoscopic lumbar discectomy: technical note. Neurosurgery. 2002;51(5 Suppl):S129-36.
11. Schick U, Döhnert J, Richter A, König A, Vitzthum HE. Microendoscopic lumbar discectomy versus open surgery: an intraoperative EMG study. Eur Spine J. 2002;11(1):20-6.
12. Ruetten S, Komp M, Godolias G. An extreme lateral access for the surgery of lumbar disc herniations inside the spinal canal using the full-endoscopic uniportal transforaminal approach-technique and prospective results of 463 patients. Spine (Phila Pa 1976). 2005;30(22):2570-8.
13. Ruetten S, Komp M, Godolias G. A New full-endoscopic technique for the interlaminar operation of lumbar disc herniations using 6-mm endoscopes: prospective 2-year results of 331 patients. Minim Invasive Neurosurg. 2006;49(2):80-7.
14. Ruetten S, Komp M, Godolias G. Full-endoscopic interlaminar operation oflumbar disc herniations using new endoscopes and instruments. Orthop Práxis. 2005;10:527-32.
15. Ruetten S. The full-endoscopic interlaminar approach for lumbar disc herniations. In: Mayer HM, editor. Minimally invasive spine surgery. New York: Springer; 2005. p. 346-55.
16. Ebeling U, Reichenberg W, Reulen HJ. Results of microsurgical lumbar discectomy. Review on 485 patients. Acta Neurochir (Wien). 1986;81(1-2):45-52.
17. Ferrer E, García-Bach M, López L, Isamat F. Lumbar microdiscectomy: analysis of 100 consecutive cases. Its pitfalls and final results. Acta Neurochir Suppl (Wien). 1988;43:39-43.
18. Kambin P, Casey K, O'Brien E, Zhou L. Transforaminal arthroscopic decompression of lateral recess stenosis. J Neurosurg. 1996;84(3):462-7.
19. Kambin P, O'Brien E, Zhou L, Schaffer JL. Arthroscopic microdiscectomy and selective fragmentectomy. Clin Orthop Relat Res. 1998;(347):150-67.
20. Kambin P, Sampson S. Posterolateral percutaneous suction-excision of herniated lumbar intervertebral discs. Report of interim results. Clin Orthop Relat Res. 1986;(207):37-43.
21. Kambin P, Zhou L. History and current status of percutaneous arthroscopic disc surgery. Spine (Phila Pa 1976). 1996;21(Suppl 24):57S-61S.
22. Kambin P. Arthroscopic microdiscectomy. Baltimore: Urban & Schwarzenberg; 1991.
23. Ahn Y, Lee SH, Park WM, Lee HY, Shin SW, Kang HY. Percutaneous endoscopic lumbar discectomy for recurrent disc herniation: surgical technique, outcome, and prognostic factors of 43 consecutive cases. Spine (Phila Pa 1976). 2004;29(16):E326-32.
24. Lee SH, Kim SK, Ahn Y. The preoperative radiological findings that affect the clinical outcomes after percutaneous endoscopic lumbar discectomy. Word Spine J. 2006;1:133–40.
25. Ruetten S, Komp M, Merk H, Godolias G. Full-endoscopic interlaminar and transforaminal lumbar discectomy versus conventional microsurgical technique: a prospective, randomized, controlled study. Spine (Phila Pa 1976). 2008;33(9):931-9.
26. Ruetten S, Meyer O, Godolias G. Epiduroscopic diagnosis and treatment of epidural adhesions in chronic back pain syndrome of patients with previous surgical treatment: first results of 31 interventions. Z Orthop Ihre Grenzgeb. 2002;140(2):171-5.

ANÁLISE RETROSPECTIVA COMPARATIVA DO TRATAMENTO CIRÚRGICO DA FRATURA TORACOLOMBAR DO TIPO EXPLOSÃO: FIXAÇÃO CURTA *VERSUS* LONGA

RETROSPECTIVE COMPARATIVE ANALYSIS OF SURGICAL TREATMENT OF THORACOLUMBAR BURST FRACTURE: SHORT VERSUS LONG FIXATION

ANÁLISIS RETROSPECTIVO COMPARATIVO DEL TRATAMIENTO QUIRÚRGICO DE FRACTURA TORACOLUMBAR POR EXPLOSIÓN: FIJACIÓN CORTA VERSUS LARGA

Carlos Alberto de Almeida de Assunção Filho[1], Nelson Astur Neto[1], João Paulo Bergamaschi[1], Luciano Antonio Nassar Pellegrino[1], Ricardo Shigueaki[1], Galhego Umeta[1], Maria Fernanda Silber Caffaro[1], Osmar Avanzi[1], Robert Meves[1]

1. Faculdade de Ciências Médicas da Santa Casa de São Paulo (FCMSCSP), São Paulo, SP, Brasil.

RESUMO

Objetivo: O objetivo deste estudo é comparar fixação posterior curta e longa em fraturas toracolombares do tipo explosão. Métodos: Cinquenta e três pacientes foram divididos em Grupo I (n = 24), tratados com instrumentação curta (um nível acima e um abaixo da fratura) e Grupo II (n = 29), tratados com instrumentação longa (dois ou mais níveis acima e abaixo da fratura). A classificação *Load Sharing* foi utilizada para estratificar os casos. A avaliação do índice sagital foi realizada pelo método de Cobb. Resultados: Nos subgrupos com classificação *Load Sharing* ≤6, o Grupo I teve perda da correção de 4,2 graus e uma falha do procedimento em 14,3% dos casos, o Grupo II apresentou perda da correção de 5,4 graus e falha de procedimento em 21,7% dos casos. Nos subgrupos com classificação *Load Sharing* ≥7, o Grupo I teve perda da correção de 11,2 graus e falha do procedimento em 70% dos casos, o Grupo II apresentou perda da correção de 9 graus e falha de 46,7%. O Grupo I apresentou tendência a piores resultados, principalmente no subgrupo dos pacientes que apresentavam classificação *Load Sharing* ≥7. Conclusão: Apesar da tendência de piores resultados no grupo de fixação curta nos casos com *Load Sharing* ≥7, em nenhuma avaliação desta amostra houve diferença estatisticamente significante entre os grupos estudados.

Descritores: Fraturas da coluna vertebral/terapia; Vértebras lombares; Vértebras torácicas.

ABSTRACT

Objective: The objective of this study is to compare short posterior fixation to long posterior fixation in thoracolumbar burst fractures. Methods: Fifty-three patients were divided into Group I (n=24) treated with short instrumentation (one level above and one below the fracture) and into Group II (n=29) treated with long instrumentation (two or more levels above and below the fracture). The load sharing classification was used to stratify cases. The evaluation of the sagittal index was performed using the Cobb method. Results: In subgroups with load sharing classification ≤6, Group I had loss of correction of 4.2 degrees and a procedure failure in 14.3% of cases, Group II showed loss of correction of 5.4 degrees and failure in 21.7% of cases. In subgroups with load sharing classification ≥7, Group I had a loss of correction of 11.2 degrees and procedure failure in 70% of cases, and Group II showed a loss of correction of 9 degrees and failure of 46.7%. Group I had a tendency to worse outcomes, especially in the subgroup of patients with load sharing classification ≥7. Conclusion: Despite the tendency for poorer results in the short fixation group in the cases with load sharing ≥7, in no sample was there statistically significant difference between the groups studied.

Keywords: Spinal fractures/therapy; Lumbar vertebrae; Thoracic vertebrae.

RESUMEN

Objetivo: El objetivo de este estudio es comparar la fijación posterior corta y larga en fracturas toracolumbares del tipo explosión. Métodos: Cincuenta y tres pacientes se dividieron en el Grupo I (n = 24) tratados con instrumentación corta (un nivel por encima y por debajo de la fractura) y el Grupo II (n = 29) tratados con instrumentación larga (dos o más niveles por encima y por debajo de la fractura). La clasificación Load Sharing se utilizó para estratificar los casos. La evaluación del índice sagital se realizó mediante el método de Cobb. Resultados: En los subgrupos de la clasificación Load Sharing ≤6, el Grupo I tuvo pérdida de corrección de 4,2 grados y un fracaso del procedimiento en el 14,3% de los casos, el Grupo II mostró pérdida de corrección de 5,4 grados y falla de procedimiento de 21,7% de los casos. En los subgrupos de clasificación Load Sharing ≥7, el Grupo I tenía pérdida de corrección de 11,2 grados y falla del procedimiento en el 70% de los casos, el Grupo II presentó pérdida de corrección de 9 grados y falla del 46,7%. El Grupo I presentó tendencia a peores resultados, especialmente en el subgrupo de pacientes con clasificación Load Sharing ≥7. Conclusiones: Apesar de la tendencia de peores resultados en el grupo de fijación corta en los casos con Load Sharing>7, en ninguna evaluación de esta muestra hubo diferencia estadísticamente significativa entre los grupos estudiados

Descriptores: Fracturas de la columna vertebral/terapia; Vértebras lumbares; Vértebras torácicas.

Trabalho realizado no Pavilhão Fernandinho Simonsen – Departamento de Ortopedia e Traumatologia da Santa Casa de Misericórdia de São Paulo, São Paulo, SP, Brasil.
Correspondência: Rua Marques de Itu, n 643, apto. 102, Vila Buarque, São Paulo, SP assuncao.filho@yahoo.com.br

Recebido em 26/03/2013, aceito em 27/07/2016. **http://dx.doi.org/10.1590/S1808-185120161504114316**

INTRODUÇÃO

As fraturas toracolombares do tipo explosão, conforme descritas por Denis em 1983, tem como características principais o acometimento da coluna média com fratura associada a deslocamento ou rotação da cortical posterior do corpo vertebral, comprimindo o canal medular e alterando a estabilidade da coluna vertebral. O trauma axial concentra maior carga diretamente sobre a coluna média, na região compreendida pelos pedículos vertebrais, o que resulta no seu afastamento, permitindo retropulsão de fragmentos da porção posterior do corpo vertebral em direção ao canal medular.[1]

Em geral os pacientes com fraturas tipo explosão são vítimas de trauma de alta energia, sendo as principais causas de queda de altura e de acidente automobilístico. Portanto, são lesões graves, potencialmente instáveis tanto do ponto de vista mecânico quanto neurológico, frequentemente associadas a fraturas de extremidades, e que na maioria das vezes acometem pacientes adultos jovens.[2]

Não há consenso na literatura sobre critérios bem definidos que comprovem qual tratamento trará melhores resultados funcionais e/ou radiográficos para estes pacientes.[3]

Embora, a maioria dos autores acredite que é necessário tratamento cirúrgico para as fraturas do tipo explosão instáveis, a escolha da melhor abordagem cirúrgica permanece incerta.[4] É comum a opinião que se deve obter a fixação mais estável fixando o menor número de vértebras possíveis.[5]

Tradicionalmente, fusões de dois a três níveis acima e abaixo do local da fratura são realizadas, embora esta preferência pode ter sido herdada de séries iniciais em que vários níveis fixação com fios e ganchos foram utilizados para estabilizar a coluna e para promover fusão.[6,7] Parafusos pediculares oferecem vantagens significativas quando comparada com outras formas de fixação da coluna.[8]

A fixação de um segmento curto, abrangendo apenas um nível acima e um abaixo da vértebra afectada, apresenta-se como uma alternativa, poupando níveis de artrodese. Dados biomecânicos e resultados clínicos sobre a fixação de segmento curto ou longo da coluna toracolombar, no tratamento destas fraturas, ainda não estão completamente elucidados.[9]

O objetivo deste estudo retrospectivo é comparar os resultados da fixação curta e da fixação longa, ambas por via posterior em fraturas toracolombar do tipo em explosão.

MATERIAIS E MÉTODOS

O estudo foi aprovado pelo Comitê de Ética da Instituição sob o número CAEE: 05125612.7.0000.5479.

Todos os participantes assinaram o Termo de Consentimento livre e esclarecido.

Foram avaliadas imagens radiografias nas incidências frente e perfil da coluna toracolombar dos pacientes com diagnóstico de fratura toracolombar (T11 – L2) do tipo explosão, segundo os critérios de Denis[1], atendidos no Departamento de Ortopedia e Traumatologia da Santa Casa de Misericórdia de São Paulo de janeiro de 2000 a janeiro de 2011. Selecionamos os 68 pacientes que apresentavam fratura em um único nível, que foram submetidos a tratamento cirúrgico.

Incluímos os pacientes submetidos à artrodese apenas por via posterior, com instrumentação com parafusos pediculares, que apresentavam prontuários completos com radiografias e tomografias em bom estado. O tempo mínimo de acompanhamento exigido foram de seis meses, com radiografia do último segmento.

Excluímos os casos de suspeita de fratura patológica e fratura por arma de fogo.

Obtivemos 53 pacientes, que foram divididos em dois grupos de acordo com o número de níveis instrumentados. Grupo I (n=24) incluiu os pacientes tratados com instrumentação curta (um nível acima e um abaixo da fratura) e Grupo II (n=29) os pacientes tratados com instrumentação longa (dois ou mais níveis acima e abaixo da fratura).

Os dados referentes à idade, gênero, localização da fratura, mecanismo do trauma e tempo de seguimento foram coletados. O déficit neurológico foi avaliado através da escala de Frankel.

A classificação de *Load Sharing*, também foi utilizada para estratificar os casos, pontuamos a gravidade da lesão da fratura do corpo vertebral conforme a distância entre os fragmentos do corpo vertebral, o grau de correção da cifose após a cirurgia por via posterior e o colapso do corpo vertebral no plano sagital, segundo McCormack et al.[10]

A tomografia computadorizada pré-operatória foi utilizada para a classificação da fratura, conforme descrito por Denis[1] e McCormack.[10]

A avaliação radiográfica foi realizada através do índice sagital, que para tanto utilizamos o método de Cobb.

Os dados clínicos e radiográficos foram armazenados em uma tabela do Microsoft Excel e análise comparativa entre os grupos de fixação curta e fixação longa foi realizada através de métodos paramétricos (*t* Student) e não paramétricos (Qui quadrado, Fisher *test*), conforme apropriado para o dado. A análise estatística foi realizada através do *Software* Epi Info 3.4.1. Um valor de $P < 0,05$ foi considerado significativo.

RESULTADOS

Os grupos se mostraram semelhantes em relação ao gênero e a idade, porém, o grupo de fixação longa apresentou um tempo de seguimento maior. A queda de altura foi o principal mecanismo de trauma encontrado nos dois grupos. O nível da fratura mais comum no grupo de fixação curta foi o L2 e no grupo de fixação longa foi o L1. (Tabela 1)

Quando estratificamos os grupos também em relação à classificação de *Load Sharing*, podemos observar que entre os pacientes que foram submetidos à fixação curta, 58% apresentavam o *Load Sharing* ≤6, ao passo que 52% do grupo de fixação longa, apresentaram *Load Sharing* ≥7. (Tabela 2)

Os resultados do índice sagital mostraram uma correção média da cifose regional de 9,85 graus no grupo de fixação curta e 10,32 no grupo de fixação longa. Ao compararmos a radiografia do último seguimento com o pós-operatório imediato, notamos uma perda da cifose em 7,13 graus no grupo da fixação curta e de 7,55 graus no grupo da fixação longa. Utilizando o critério de insucesso do procedimento: perda do índice sagital de 10 graus, com relação ao pós-operatório imediato, quebra do material de síntese, ou soltura do material de síntese[11] observamos que houve falha do procedimento em nove pacientes no grupo de fixação curta e 10 pacientes no grupo de fixação longa. Em nenhum dos parâmetros houve diferença estatisticamente significante. (Tabela 3)

Analisando o subgrupo de paciente com *Load Sharing* ≤6, verificamos uma correção da cifose de 7,78 graus no grupo de fixação curta e 6,14 graus no grupo de fixação longa. Ao avaliar as radiografias do último segmento, observamos uma perda da correção de 4,21 graus no grupo de fixação curta e 5,4 no grupo de fixação longa. A falha do procedimento foi visto em 14,3% dos pacientes do grupo de fixação curta e 21,4% no grupo de fixação longa. Não houve diferença estatisticamente significante nestas avaliações. (Tabela 4)

Tabela 1. Distribuição dos pacientes quanto o tipo de fixação.

	Fixação curta	Fixação longa	*p*
N	**24**	**29**	
Masculino n (%)	16 (66,7%)	20 (68,9%)	0,534*
Idade média (min – max)	38,2 (18 – 63)	37 (21 – 67)	0,768**
Tempo de seguimento médio (min – max)	24 (6 – 84)	55 (6 – 108)	0,007**
Queda de altura n (%)	16 (66,7%)	18 (62,1%)	
Nível da fratura	L2 n= 10 (41%)	L1 n=16 (55,2%)	

t* de Student; * Qui Quadrado*

Tabela 2. Pontuação de *Load Sharing* e tipo de fixação.

	Fixação curta	Fixação longa
Load Sharing <7	14 (58%)	14 (48%)
Load Sharing ≥7	10 (42%)	15 (52%)
Total	24 (100%)	29 (100%)

Selecionando apenas os casos com *Load Sharing* ≥7, observamos correção do 12,8 graus do índice sagital no grupo de fixação curta e 14,33 no grupo de fixação longa. Houve uma perda da correção em 11,2 graus no grupo de fixação curta e nove graus no grupo de fixação longa. A falha do procedimento ocorreu em 70% dos casos no grupo de fixação curta e 46,7% dos casos no grupo de fixação longa. Apesar da tendência de piores resultados no grupo de fixação curta, em nenhuma avaliação houve diferença estatisticamente significante. (Tabela 5)

A maioria dos pacientes não apresentavam déficits neurológicos. Três pacientes no grupo de fixação curta, apresentaram déficit neurológico incompleto, dois pacientes foram classificados como Frankel D e um paciente foi classificado com Frankel C. Houve uma melhora em um grau da escala de Frankel em dois pacientes.

No grupo de fixação longa, seis pacientes apresentavam déficit neurológico incompleto, sendo três classificados como Frankel D e três como Frankel E. Houve uma melhora em dois graus da escala de Frankel em dois pacientes e de um grau em três pacientes.

Tabela 3. Relação entre cifose e tipo de fixação.

	Fixação curta	Fixação longa	*p*
Cifose pré op (média)	12,330	15,900	0,689*
Cifose pós op (média)	2,450	5,580	0,312*
Cifose final (média)	9,580	13,130	0,487*
Correção (pré op - pós op)	850	10,320	0,74*
Perda (final - pós op)	7,130	7,550	0,786*
Falha	9 (37,5%)	10 (34,5%)	0,412**

t* de Student; * Qui Quadrado*

Tabela 4. Relação entre falha de síntese e tipo de fixação.

	Fixação curta (n = 14)	Fixação longa (n = 14)	*p*
Correção (pré op - pós op)	7,780	6,140	0,331*
Perda (final - pós op)	4,214	5,400	0,494*
Falha	2 (14,3%)	3 (21,4%)	0,49**

t* de Student; * Fisher test*

Tabela 5. Relação entre tipo de fixação e perda da correção.

	Fixação curta (n = 10)	Fixação longa (n = 15)	*p*
Correção (Pré Op - Pós Op)	12,800	14,330	0,376*
Perda (Final - Pós Op)	11,200	9,000	0,365*
Falha	7 (70%)	7 (46,7%)	0,144**

t* de Student; * Fisher test*

DISCUSSÃO

A escolha do método de tratamento cirúrgico da fratura toracolombar do tipo explosão permanece em discussão.[12] Vários parâmetros devem ser considerados, tais como o tipo e a estabilidade da fratura, grau de cominuição, presença de déficit neurológico.[13]

McCormack et al.[10] descreveram a classificação de *Load Sharing*, para identificar as fraturas instáveis toracolombares que teriam pouca capacidades de suporte de carga anterior, resultando em perda de correção e falha do implante. O grau de cominuição do corpo vertebral, o afastamento dos fragmentos e o grau da correção da cifose deveriam ser avaliados e pontuados, sendo os casos com pontuação maior ou igual a sete, mais susceptível a falha anterior. Nesses casos, eles recomendaram uma fixação posterior longa ou associar uma abordagem anterior e suporte no corpo vertebral.

A abordagem anterior, têm provado ser eficaz,[14] porém, poderá aumentar a morbidade do procedimento como maior tempo cirúrgico e maior perda.[15]

Lazaro et al.[16] em 2011 demonstrou em um trabalho biomecânico que fixação de um segmento curto torácico proporciona uma estabilidade significativamente menor do que de um segmento longo de fixação nas lesão vertebrais, com envolvimento das três colunas. Adicionando um *cross-link* para fixação curta, houve melhora apenas da estabilidade durante a rotação axial. Adicionando um parafuso no local da fratura melhorou a estabilidade da fixação de um segmento curto em média de 25%.

Altay et al.[11] referem, no seu estudo publicado em 2007, que especialmente em pacientes jovens, com *Load Sharing* igual ou menor que 7, com fratura tipo A31 e A32 da classificação de Magerl, a fixação posterior curta pode alcançar estabilidade adequada, sem falha do implante ou perda de correção. Nas fraturas com *Load Sharing* maior que sete, a fixação posterior longa é mais benéfica.

Tezeren e Kuru[17], em seu estudo comparando fixação de segmento curto com fixação longa na fratura toracolombar do tipo explosão, demonstraram que a instrumentação longa é uma forma eficaz para o tratamento de fratura toracolombar do tipo explosão. A fixação pedicular curta teve uma alta taxa de falha. No entanto, a fixação longa prolongou o tempo cirúrgico e aumentou a quantidade de perda sanguínea de forma significativa.

O presente estudo comparou pacientes portadores de fratura toracolombar do tipo explosão que foram submetidos à fixação posterior curta e a fixação longa. Os grupos se mostraram semelhantes na média de idade e na distribuição do gênero.

Tradicionalmente, a fixação longa para as fraturas toracolombares do tipo explosão era mais utilizada, sendo mais recente o interesse pela identificação de fraturas que permitissem fixação mais curtas, poupando assim níveis de artrodese. Este fato pode explicar a superioridade na média de tempo de seguimento que o grupo da fixação longa apresentou, sendo estatisticamente significante.

Embora alguns estudos mostrem o acidente de trânsito como o responsável pela maioria dessas fraturas[18], a queda de altura foi a causa mais frequente em nossa série, o que ratifica o seu papel de principal mecanismo de trauma, conforme observado por grande número de autores que relacionam essas fraturas a traumas graves.[19,20]

A análise do índice sagital, não demonstrou nenhuma diferença estatisticamente significativa, em nenhuma dos momentos avaliados, quando comparamos os dois grupos. Ao estratificar os grupos pela classificação de *Load Sharing*, nos subgrupos que apresentavam o valor maior ou igual a sete, os pacientes que foram submetidos à fixação curta teve uma tendência a piores resultados. Não foi constatado diferença estatisticamente significante, porém, atribuímos ao número limitado da amostra.

A falha do procedimento foi de 37,5% no grupo de fixação curta e 34,5% no grupo de fixação longa. Conforme demonstrado nas Tabelas 4 e 5 é possível observar que estes casos se concentram nos subgrupos com *Load Sharing* maior ou igual a sete. Este dado corrobora a importância desta classificação na avaliação da gravidade da fratura.

Nosso estudo é limitado por se tratar de uma análise retrospectiva, sem randomização dos grupos. O número de casos avaliados também interfere na avaliação estatística dos dados.

CONCLUSÃO

O melhor método de abordagem para as fraturas toracolombares do tipo explosão ainda não foi bem estabelecido. Na nossa amostra, observamos uma tendência a melhores resultados radiográficos no grupo que foi submetido à fixação longa em comparação com a de fixação curta, principalmente nos subgrupos com *Load Sharing* maior ou igual a sete. A classificação de *Load Sharing* se mostrou útil para revelar a gravidade das fraturas e consequentemente piores resultados.

Todos os autores declaram não haver nenhum potencial conflito de interesses referente a este artigo.

CONTRIBUIÇÕES DOS AUTORES: Cada autor contribuiu individual e significativamente para o desenvolvimento do manuscrito. RM coordenou e orientou o trabalho. CAAAF, NAN, JPB, LANP, RSGU, MFSC, AO e RM contribuíram efetivamente na coleta, análise de dados e análise crítica dos resultados.

REFERÊNCIAS

1. Denis F. The three column spine and its significance in the classification of acute thoracolumbar spinal injuries. Spine (Phila Pa 1976). 1983;8(8):817-31.
2. Meves R, Avanzi O. Correlation between neurological deficit and spinal canal compromise in 198 patients with thoracolumbar and lumbar fractures. Spine (Phila Pa 1976). 2005;30(7):787-91.
3. Yi L, Jingping B, Gele J, Baoleri X, Taixiang W. Operative versus non-operative treatment for thoracolumbar burst fractures without neurological deficit. Cochrane Database Syst Rev. 2006;(4):CD005079.
4. Alanay A, Acaroglu E, Yazici M, Oznur A, Surat A. Short-segment pedicle instrumentation of thoracolumbar burst fractures: does transpedicular intracorporeal grafting prevent early failure? Spine (Phila Pa 1976). 2001;26(2):213-7.
5. Akbarnia BA, Crandall DG, Burkus K, Matthews T. Use of long rods and a short arthrodesis for burst fractures of the thoracolumbar spine. A long-term follow-up study. J Bone Joint Surg Am. 1994;76(11):1629-35.
6. Verlaan JJ, Diekerhof CH, Buskens E, van der Tweel I, Verbout AJ, Dhert WJ, et al. Surgical treatment of traumatic fractures of the thoracic and lumbar spine: a systematic review of the literature on techniques, complications, and outcome. Spine (Phila Pa 1976). 2004;29(7):803-14.
7. Yue JJ, Sossan A, Selgrath C, Deutsch LS, Wilkens K, Testaiuti M, et al. The treatment of unstable thoracic spine fractures with transpedicular screw instrumentation: a 3-year consecutive series. Spine (Phila Pa 1976). 2002;27(24):2782-7.
8. Kim YJ, Lenke LG, Cho SK, Bridwell KH, Sides B, Blanke K. Comparative analysis of pedicle screw versus hook instrumentation in posterior spinal fusion of adolescent idiopathic scoliosis. Spine (Phila Pa 1976). 2004;29(18):2040-8.
9. Parker JW, Lane JR, Karaikovic EE, Gaines RW. Successful short-segment instrumentation and fusion for thoracolumbar spine fractures: a consecutive 41/2-year series. Spine (Phila Pa 1976). 2000;25(9):1157-70.
10. McCormack T, Karaikovic E, Gaines RW. The load sharing classification of spine fractures. Spine (Phila Pa 1976). 1994;19(15):1741-4.
11. Altay M, Ozkurt B, Aktekin CN, Ozturk AM, Dogan O, Tabak AY. Treatment of unstable thoracolumbar junction burst fractures with short- or long-segment posterior fixation in magerl type a fractures. Eur Spine J. 2007;16(8):1145-55.
12. Cho DY, Lee WY, Sheu PC. Treatment of thoracolumbar burst fractures with polymethyl methacrylate vertebroplasty and short-segment pedicle screw fixation. Neurosurgery. 2003;53(6):1354-60.
13. Wood KB, Bohn D, Mehbod A. Anterior versus posterior treatment of stable thoracolumbar burst fractures without neurologic deficit: a prospective, randomized study. J Spinal Disord Tech. 2005;18(Suppl):S15-23.
14. Sasso RC, Best NM, Reilly TM, McGuire RA Jr. Anterior-only stabilization of three-column thoracolumbar injuries. J Spinal Disord Tech. 2005;18(Suppl):S7-14.
15. Knop C, Bastian L, Lange U, Oeser M, Zdichavsky M, Blauth M. Complications in surgical treatment of thoracolumbar injuries. Eur Spine J. 2002;11(3):214-26.
16. Lazaro BC, Deniz FE, Brasiliense LB, Reyes PM, Sawa AG, Theodore N, et al. Biomechanics of thoracic short versus long fixation after 3-column injury. J Neurosurg Spine. 2011;14(2):226-34.
17. Tezeren G, Kuru I. Posterior fixation of thoracolumbar burst fracture: short-segment pedicle fixation versus long-segment instrumentation. J Spinal Disord Tech. 2005;18(6):485-8.
18. McAfee PC, Yuan HA, Fredrickson BE, Lubicky JP. The value of computed tomography in thoracolumbar fractures. An analysis of one hundred consecutive cases and a new classification. J Bone Joint Surg Am. 1983;65(4):461-73.
19. Dai LY, Wang XY, Jiang LS, Jiang SD, Xu HZ. Plain radiography versus computed tomography scans in the diagnosis and management of thoracolumbar burst fractures. Spine (Phila Pa 1976). 2008;33(16):E548-52.
20. Meves R, Avanzi O. Correlation between neurological deficit and spinal canal compromise in 198 patients with thoracolumbar and lumbar fractures. Spine. 2006;30(7):787-91.

ESTUDO DE SOBRECARGA DO DISCO ADJACENTE APÓS ARTRODESE EM FRATURAS TORACOLOMBARES

OVERLOAD STUDY ON ADJACENT DISC AFTER ARTHRODESIS IN THORACOLUMBAR FRACTURES

ESTUDIO DE SOBRECARGA EN EL DISCO ADYACENTE DESPUÉS DE LA ARTRODESIS EN FRACTURAS TORACOLUMBARES

Gustavo Serra Reinas[1], Fernando Zani Garcia[1], Régis Silveira Teixeira[1], Emilio Cezar Mamede Murad[1], Ruy Yoshiaki Okaji[2], Anderson Balesteiro Fukoshima[1], Roberto Ryuiti Mizobuchi[1], José Marcondes da Silveira Junior[1]

1. Faculdade de Medicina de Marília (FAMEMA), Hospital das Clinicas, Departamento de Ortopedia e Traumatologia, Marília, SP, Brasil.
2. Faculdade de Medicina de Marília (FAMEMA), Hospital das Clinicas, Departamento de Neurocirurgia, Marília, SP, Brasil.

RESUMO

Objetivo: Analisar a degeneração do disco adjacente após artrodese devido a fraturas toracolombares. Métodos: Oitenta e três pacientes, submetidos à artrodese posterolateral em níveis toracolombares, tiveram suas radiografias analisadas em relação à degeneração dos discos adjacentes à artrodese. Os espaços dos discos foram classificados pela escala de UCLA. Resultados: Dos 83 pacientes avaliados, 66 eram do sexo masculino (79%) e 18 do sexo feminino (21%), com média de idade de 35,5 anos. O período de seguimento médio foi de 40 meses. Quanto às fraturas, 75% situavam-se entre T12 e L2 ($p<0,001$), sendo do tipo A3 em 65% dos casos ($p<0,001$). O mecanismo de trauma mais comum, responsável por 50% dos casos ($p<0,001$), foi a queda de altura. Apenas 6% dos discos superiores e 12% dos discos inferiores mostraram algum grau de degeneração. Nenhum paciente foi submetido a nova abordagem cirúrgica. Conclusão: A incidência da degeneração do disco adjacente em pacientes após artrodese de coluna decorrente de fraturas variou de 6% a 12% com seguimento médio de 40 meses.

Descritores: Fraturas da coluna vertebral; Fusão vertebral; Região lombossacral; Vértebras torácicas; Degeneração do disco intervertebral; Radiografia.

ABSTRACT

Objective: To analyze the degeneration of the adjacent disc after arthrodesis due to thoracolumbar fractures. Methods: Eighty-three patients who underwent posterolateral arthrodesis in thoracolumbar levels had their x-rays analyzed for degeneration of adjacent discs to the arthrodesis. The disc spaces were classified by the UCLA scale. Results: Of the 83 patients evaluated, 66 were males (79%) and 18 females (21%), with a mean age of 35.5 years. The mean follow-up period was 40 months. As the fractures 75% were between T12 and L2 ($p<0.001$), being of the A3 type in 65% of the cases ($p<0.001$). The most common mechanism of injury, accounting for 50% of the cases ($p<0.001$), was fall from height. Only 6% of the superior discs and 12% of the inferior ones showed some degree of degeneration. No patient underwent a new surgical approach. Conclusion: The incidence of degeneration on adjacent disc in patients after arthrodesis resulting from fractures ranged from 6% to 12% with an average follow-up of 40 months.

Keywords: Spinal fractures; Spinal fusion; Lumbosacral region; Thoracic vertebrae; Intervertebral disc degeneration; Radiography.

RESUMEN

Objetivo: Analizar la degeneración del disco adyacente después de artrodesis debido a fracturas toracolumbares. Métodos: Ochenta tres pacientes que fueron sometidos a artrodesis posterolateral en los niveles toracolumbares tuvieron las radiografías analizadas para la degeneración de los discos adyacentes a la artrodesis. Los espacios de los discos se clasifican según la escala de UCLA. Resultados: De los 83 pacientes evaluados, 66 eran hombres (79%) y 18 mujeres (21%), con edad promedio de 35,5 años. El período medio de seguimiento fue de 40 meses. Con respecto a las fracturas, el 75% se encontró entre T12 y L2 ($p<0,001$), siendo del tipo A3 en el 65% de los casos ($p<0,001$). El mecanismo más común de lesión, representando el 50% de los casos ($p<0,001$), fue la caída de altura. Sólo el 6% de los discos superiores y 12% de los discos inferiores mostraron algún grado de degeneración. Ningún paciente fue sometido a un nuevo abordaje quirúrgico. Conclusión: La incidencia de la degeneración del disco adyacente en pacientes después de la artrodesis debido a las fracturas varió de 6% a 12% con un seguimiento promedio de 40 meses.

Descriptores: Fracturas de la columna vertebral; Fusión vertebral; Región lumbosacra; Vértebras torácicas; Degeneración del disco intervertebral; Radiografía.

INTRODUÇÃO

As fraturas da coluna torácica e lombar são as mais frequentes do esqueleto axial e correspondem cerca de 89% das fraturas da coluna vertebral, em sua maioria, entre T11 e L2.[1]

Nas últimas décadas, o crescente número dos acidentes automobilísticos e industriais tem aumentado diretamente a complexidade das fraturas, assim como o surgimento de novas técnicas de instrumentação, das quais levam ao aumento da prevalência da artrodese toracolombar. Junto a isso, sugiram complicações. Uma delas é a doença do disco adjacente (DDA).

A DDA é definida como processo anormal que se desenvolve no nível acima e/ou abaixo do segmento onde foi realizada a artrodese.[2]

Trabalho realizado no Departamento de Ortopedia e Traumatologia da Faculdade de Medicina de Marília (FAMEMA), Marília, SP, Brasil.
Correspondência: Departamento de Ortopedia e Traumatologia da Faculdade de Medicina de Marília– FAMEMA. Marília, SP, Brasil. Ambulatório Governador Mario Covas, Avenida Tiradentes nº 1310, Bairro Fragata C, Marília, SP, Brasil. 17519-030. reinasg82@yahoo.com.br

Recebido em 29/03/2015, aceito em 22/06/2016. **http://dx.doi.org/10.1590/S1808-185120161504147198**

Esse processo pode ser representado por degeneração discal (39%), instabilidade, hipertrofia facetaria, hérnia de disco (28%), estenose de canal (33%), fratura vertebral e escoliose (17%). Sua ocorrência depende do tipo de fusão, por aumento da mobilidade dos segmentos livres da fusão, das alterações metabólicas intradiscais, do aumento da pressão intradiscal, ou ainda das alterações biomecânicas ocasionadas pela mudança do eixo da coluna, como, por exemplo, a perda da lordose lombar.[2]

Com o aparecimento da DDA, foram feitas considerações cuidadosas sobre o uso de implantes de fusão e novos implantes como a estabilização dinâmica e uso do disco artificial.[5] Entretanto, ainda não existe conclusão sobre isto: se a DDA é um achado radiológico, ou consequência que indica maus resultados clínicos.[5] Alguns autores ainda dividem a definição desta doença em degeneração do nível adjacente, na qual há exames de imagem alterados com pacientes assintomáticos, ou em pacientes sintomáticos com exames de imagem compatíveis.[6]

Neste artigo é feita uma análise radiográfica retrospectiva de 83 pacientes com fratura toracolombar submetidos à artrodese póstero-lateral, tendo sido avaliado o comportamento dos discos adjacentes às fusões realizadas com seguimento médio de 40 meses.

MÉTODOS

Estudo retrospectivo analisado pelo Comitê de Ética em Pesquisa de Faculdade de Medicina de Marilia (CAAE: 41787115.4.0000.5413), parecer número 965.154. Todos os pacientes concordaram e assinaram o Termo de Consentimento Livre e Esclarecido.

Foram analisados retrospectivamente 83 prontuários de pacientes atendidos no Hospital das Clínicas de Marília (FAMEMA), no período de 2000 a 2012, os quais apresentaram fraturas toracolombares, tratadas cirurgicamente e com acompanhamento ambulatorial. Todos os pacientes haviam sido submetidos à artrodese póstero-lateral, com fixação por meio de parafusos pediculares de 2 a 5 níveis.

Foram analisadas e comparadas, por dois médicos diferentes, as radiografias da coluna toracolombar (T4 a S1) do dia do trauma e com, no mínimo, 24 meses de pós-operatório. As fraturas, então, receberam a classificação AO,[7] e os discos adjacentes à artrodese (superior e inferior), pela Escala da Universidade Central de Los Angeles (UCLA), usada para medir a degeneração discal radiográfica,[8] (Tabela 1) tipo de trauma e algum tipo de lesão associada.

Critérios de inclusão: idade mínima de 18 anos, último nível de artrodese na coluna lombar, mínimo de 24 meses de pós-operatório.

Critérios de exclusão: idade inferior a 18 anos, qualquer *déficit* motor, artrodese torácica pura, menos de 24 meses de pós-operatório, sinais degenerativos na radiografia inicial, infecção e pacientes submetidos à retirada de material por qualquer motivo.

Tabela 1. Escala da Universidade Central de Los Angeles (UCLA) para medir a degeneração do disco intervertebral em radiografias.

Grau	Diminuição do espaço discal	Osteofitos	Esclerose do platô vertebral
I	-	-	-
II	+	-	-
III	+ -	+	-
IV	+ -	+ -	+

RESULTADOS

Dos 83 pacientes avaliados, 65 do sexo masculino (78,3%) e 18 do sexo feminino (21,7%); a idade variou de 18 a 51 anos com média de 35,6 anos (IC 95%: 32,9 – 38,1). Foi observado o período de seguimento mínimo de 24 meses e máximo de 115 meses, média 40 meses (IC 95%: 36,3 – 46,6). Todos os pacientes foram submetidos à artrodese póstero-lateral com instrumentação de parafusos pediculares via posterior e descompressão.

Os níveis de fraturas foram T11 – 9 (10,8%), T12 – 20 (24,1%), L1 – 21 (25,3%), L2 – 23 (27,7%), L3 – 9 (10,8%), L4 – 1 (1,2%) (p< 0,001). (Tabela 2) Classificadas como A2 – 4 (4,8%), A3 – 55 (66,3%), B1 – 4 (4,8%), B2 – 13 (15,7%), C – 7 (8,4%) (p<0,001). (Tabela 3)

Lesões associadas, como TCE, trauma torácico, trauma abdominal e/ou outras fraturas, foram encontradas em 31 (37,3%) dos pacientes (p = 0,02).

Tipos de trauma: acidente automobilístico 31 (37,3%); atropelamento 2 (2,4%); queda de altura 42 (50,6%); trauma direto 8 (9,6%) (p<0,001).

Achados do disco superior: grau 1 – 70 (84,3%), grau 2 – 8 (9,6%), grau 3 – 3 (3,6%), grau 4 – 2 (2,4%); disco inferior: grau 1 – 56 (67,5%), grau 2 – 17 (20,5%), grau 3 – 9 (10,8%), grau 4 – 1 (1,2%). (Tabela 4) (Figura 1)

Tabela 2. Nível fratura (p< 0,001).

		Frequência	Porcentagem
Válido	T11	9	10,8
	T12	20	24,1
	L1	21	25,3
	L2	23	27,7
	L3	9	10,8
	L4	1	1,2
	Total	83	100,0

Tabela 3. Classificação das fraturas (p<0,001).

		Frequência	Porcentagem
Válido	A2	4	4,8
	A3	55	66,3
	B1	4	4,8
	B2	13	15,7
	C	7	8,4
	Total	83	100,0

Tabela 4. Degeneração discal (UCLA).

		Disco superior		Disco inferior	
		Frequência	Porcentagem	Frequência	Porcentagem
Válido	1	70	84,3	56	67,5
	2	8	9,6	17	20,5
	3	3	3,6	9	10,8
	4	2	2,4	1	1,2
	Total	83	100,0	83	100,0

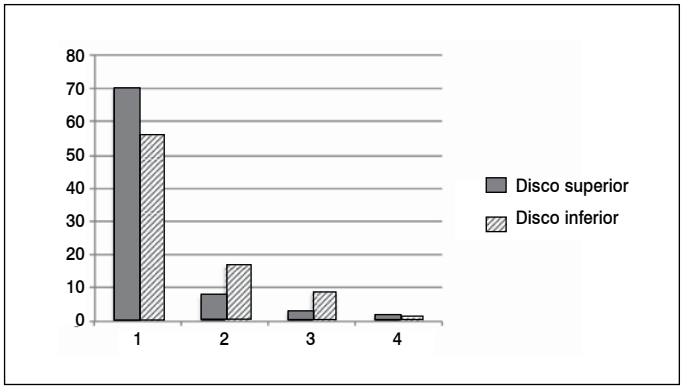

Figura 1. Degeneração discal, número de pacientes/classificação (UCLA).

DISCUSSÃO

As fraturas da coluna torácica e lombar são as mais frequentes do esqueleto axial e correspondem a cerca de 89% das fraturas da coluna vertebral. Dois terços das fraturas da coluna torácica e lombar ocorrem na transição toracolombar entre T11 e L2 (50% das fraturas da coluna torácica no nível T12 e 60% das fraturas da coluna lombar no nível L1). A predominância das fraturas nessa região está relacionada com a redução da estabilidade entre o segmento torácico (mais rígido e estável) e o lombar (maior flexibilidade e maior amplitude dos movimentos). Essas fraturas decorrem de queda de altura em 47% dos pacientes, de acidente automobilístico em 44,1% e de trauma direto em 8,8%.[1,4] A lesão discal associada a fratura (no momento do trauma) deve ser considerada, pois esta influencia na estabilidade e na gênese da dor aguda e crônica, podendo levar ao desequilíbrio sagital e a piora da qualidade de vida (dor),[1] porém, esta é raramente encontrada nos discos adjacentes aos níveis de artrodese no pós-operatório imediato.

A doença dos discos adjacentes (DDA) após fusões da coluna vertebral lombar é responsável por uma percentagem substancial de cirurgia de revisão da coluna. Embora o desenvolvimento da degeneração do segmento adjacente possa ser considerada como parte do envelhecimento normal do processo degenerativo, esse fenômeno parece ser, pelo menos em parte, influenciado pelas alterações que surgem como consequência da artrodese lombar.[9-12]

Outros estudos têm sido realizados sobre o tema, e estes levam em consideração a altura do disco e os sinais de instabilidade. Verificou-se grande variação na prevalência de 5% a 43%, porém a prevalência de necessidade de cirurgias de revisão variou de 2% a 15%,[13-15] nas quais, em sua maioria, foi realizada apenas descompressão do canal sem aumentar o nível da artrodese.

Estudos biomecânicos defendem o aumento da prevalência da doença degenerativa adjacente após artrodese.[9,10,16] Seus autores afirmam que uma possível etiologia da degeneração do segmento adjacente após a artrodese se dá devido ao aumento do *stress* ou à uma hipermobilidade. Lee e Langrana mostraram que há um aumento da tensão nas articulações adjacentes de L3-L4 e L4-L5 após artrodese lombossacra.[16] Um único nível de artrodese lombar foi estudado por Quinnell e Stockdale, e estes observaram que o disco adjacente superior não foi afetado, diferente do disco inferior que teve mudança em suas características.[10] Testes em modelos *in vitro*, foram realizados por Axelsson et al.,[17] que encontraram hipermobilidade do segmento adjacente, provando assim, biomecanicamente, que as fusões lombares produzem consequências negativas sobre os discos adjacentes.

Segundo Ghiselli et al.,[8] a incidência de DDA variou de 0 a 6,1%, tendo média de 3,9% ao ano, com seguimento de cinco e dez anos. Desses pacientes, 83,5% e 63,9% ficaram livres de doença, respectivamente, e foi concluído que, 16,5% e 36,1% respectivamente, necessitarão de novo procedimento cirúrgico devido à doença do disco adjacente.

Park et al.,[2] apontam as causas que mais favorecem ao desenvolvimento da DDA, descritas no Quadro 1. O principal fator para não ocorrência da DDA seria a preservação da faceta proximal, conforme afirmam Wiltse et al.[18]

Ao comparar o aumento da carga nas facetas, nas diferentes formas de fusão, conclui-se que na artrodese posterior este é grande; na anterior, intermediário e, na circunferencial, há pouco efeito.[8] A DDA tem sido maior em fusões posteriores quando comparada à artrodese circunferencial e à fusão anterior.[15,19,20]

Em nosso estudo, a grande maioria dos pacientes eram do sexo masculino (79%) pois, estes estão mais expostos a traumas. Como na literatura, o nível mais frequente de fratura foi T12 – L2 em 75% dos casos e a classificação mais comum foi A3 em 65%. Convém ressaltar que, em nosso estudo, foram considerados apenas pacientes operados e sem *déficits* neurológicos. Os achados na literatura também são condizentes no que diz respeito aos tipos de trauma encontrados nesta pesquisa: queda de altura (50%), acidente automobilístico (37%), trauma direto (10%), atropelamento (3%).

Quadro 1. Principais fatores de risco da DDA após instrumentação.

Artrodese posterior
Lesão da faceta articular superior à artrodese,
Alinhamento sagital,
Tamanho da fusão,
Pós-menopausa,
Osteoporose,
Sexo feminino,
Idade acima de 55 anos,
Degeneração pré-existente nos níveis adjacentes.

Observa-se que a maioria dos pacientes envolvidos em traumas são jovens e que o tempo de seguimento deste estudo foi pequeno para que possa haver uma avaliação da degeneração discal precoce. É necessário assim, um maior tempo de acompanhamento, pois apenas 6% (superior) e 12% (inferior) dos discos adjacentes mostraram sinais radiográficos de degeneração relevantes. E apesar da ressonância magnética ser o exame padrão ouro para avaliação dos disco, essas não foram realizadas por questões de custos.

CONCLUSÃO

A Doença Degenerativa do Disco Adjacente (DDA) deve continuar sendo um tema de estudos e com maior tempo de acompanhamento, pois a sua incidência ainda é baixa em pacientes com artrodese pós fraturas, sem patologias prévias e faixa etária baixa. E dentro deste contexto, reforçamos ainda que a preservação da faceta articular no nível adjacente superior e o alinhamento sagital, continuam sendo as principais formas de prevenção da DDA.

AGRADECIMENTO

À Enfermeira Aparecida Bezerra de Lima e à Sra. Maria Isabel Brichi da Silva pelos anos de dedicação com a equipe de Ortopedia e Traumatologia da Faculdade de Medicina de Marília – FAMEMA – Marília (SP), Brasil.

Todos os autores declaram não haver nenhum potencial conflito de interesses referente a este artigo.

CONTRIBUIÇÕES DOS AUTORES: Todos os autores contribuíram individual e significativamente para o desenvolvimento do manuscrito. GSR, JMSJ, ECMM e RYO realizaram as cirurgias, acompanharam os pacientes. GSR, FZG e RST foram os principais contribuintes na redação do manuscrito e coleta de dados. JMSJ, ECMM, RYO, ABF e RRM fizeram a revisão do manuscrito e contribuíram com o conceito intelectual do estudo.

REFERÊNCIAS

1. Defino, HLA. Lesões Traumáticas da coluna vertebral. São Paulo: Bevilacqua; 2006. p. 145-6.
2. Park P, Garton HJ, Gala VC, Hoff JT, McGillicuddy JE. Adjacent segment disease after lumbar or lumbosacral fusion: review of the literature. Spine (Phila Pa 1976). 2004;29(17):1938-44.
3. Aota Y, Kumano K, Hirabayashi S. Postfusion instability at the adjacent segments after rigid pedicle screw fixation for degenerative lumbar spinal disorders. J Spinal Disord. 1995;8(6):464-73.
4. Defino HLA, Fuentes AER, Remondi PH, Vallim EC. Fixação monossegmentar das fraturas da coluna toracolombar. Rev Bras Ortop.1998;33(2):119-24.
5. Whitecloud TS 3rd, Davis JM, Olive PM. Operative treatment of the degenerated segment adjacent to a lumbar fusion. Spine (Phila Pa 1976). 1994;19(5):531-6.
6. Yang JY, Lee JK, Song HS. The impact of adjacent segment degeneration on the clinical outcome after lumbar spinal fusion. Spine (Phila Pa 1976). 2008;33(5):503-7.
7. Hilibrand AS, Robbins M. Adjacent segment degeneration and adjacent segment disease: the consequences of spinal fusion? Spine J. 2004;4(Suppl 6):190S-194S.
8. Ghiselli G, Wang JC, Bhatia NN, Hsu WK, Dawson EG. Adjacent segment degeneration in the lumbar spine. J Bone Joint Surg Am. 2004;86-A(7):1497-503.
9. Yang SW, Langrana NA, Lee CK. Biomechanics of lumbosacral spinal fusion in combined compression-torsion loads. Spine (Phila Pa 1976). 1986;11(9):937-41.
10. Quinnell RC, Stockdale HR. Some experimental observations of the influence of a single lumbar floating fusion on the remaining lumbar spine. Spine (Phila Pa 1976). 1981;6(3):263-7.
11. Boden SD, Davis DO, Dina TS, Patronas NJ, Wiesel SW. Abnormal magnetic-resonance scans of the lumbar spine in asymptomatic subjects. A prospective investigation. J Bone Joint Surg Am. 1990;72(3):403-8.
12. Torgerson WR, Dotter WE. Comparative roentgenographic study of the asymptomatic and symptomatic lumbar spine. J Bone Joint Surg Am. 1976;58(6):850-3.
13. Frymoyer JW, Hanley E, Howe J, Kuhlmann D, Matteri R. Disc excision and spine fusion in the management of lumbar disc disease. A minimum ten-year followup. Spine (Phila Pa 1976). 1978;3(1):1-6.
14. Lehmann TR, Spratt KF, Tozzi JE, Weinstein JN, Reinarz SJ, el-Khoury GY, et al. Long-term follow-up of lower lumbar fusion patients. Spine (Phila Pa 1976). 1987;12(2):97-104.
15. Penta M, Sandhu A, Fraser RD. Magnetic resonance imaging assessment of disc degeneration 10 years after anterior lumbar interbody fusion. Spine (Phila Pa 1976). 1995;20(6):743-7.
16. Lee CK, Langrana NA. Lumbosacral spinal fusion. A biomechanical study. Spine (Phila Pa 1976). 1984;9(6):574-81.
17. Axelsson P, Johnsson R, Strömqvist B. The spondylolytic vertebra and its adjacent segment. Mobility measured before and after posterolateral fusion. Spine (Phila Pa 1976). 1997;22(4):414-7.
18. Wiltse LL, Radecki SE, Biel HM, DiMartino PP, Oas RA, Farjalla G, et al. Comparative study of the incidence and severity of degenerative change in the transition zones after instrumented versus noninstrumented fusions of the lumbar spine. J Spinal Disord. 1999;12(1):27-33.
19. Guigui P, Lambert P, Lassale B, Deburge A. [Long-term outcome at adjacent levels of lumbar arthrodesis]. Rev Chir Orthop Reparatrice Appar Mot. 1997;83(8):685-96.
20. Eck JC, Humphreys SC, Hodges SD. Adjacent-segment degeneration after lumbar fusion: a review of clinical, biomechanical, and radiologic studies. Am J Orthop (Belle Mead NJ). 1999;28(6):336-40.

GAUCHER DISEASE TYPE 1 IN THE SKELETON: REVIEW OF LATIN AMERICA

DOENÇA DE GAUCHER TIPO 1 NO ESQUELETO: REVISÃO DA AMÉRICA LATINA

ENFERMEDAD DE GAUCHER TIPO 1 EN EL ESQUELETO: REVISIÓN DE AMÉRICA LATINA

José Simon Camelo Júnior[1], Marta Dragosky[2], Guillermo Drelichman[3]

1. Universidade de São Paulo, Faculdade de Medicina de Ribeirão Preto, Departamento de Pediatria, Ribeirão Preto, SP, Brasil.
2. Henry Moore Institute, Buenos Aires, Argentina.
3. R. Gutiérrez Children's Hospital, Buenos Aires, Argentina.

ABSTRACT

Gaucher disease (GD) is the most prevalent lysosomal storage disease, and is characterized by the accumulation of glucosylceramide and glucosylsphingosine in tissues throughout the body. With the advent of enzyme replacement therapy, the prognosis for patients with GD has dramatically improved. Still, the skeletal manifestations associated with GD respond slowly to enzyme replacement therapy and are the most significant contributor of disease related patient morbidity. This review of bone manifestations in GD presents the most recent theories on its pathophysiology, and gives a systematic review of studies with Latin American patients that report the frequency of bone manifestations and the effects of enzyme replacement therapy on their treatment. We conclude by emphasizing the importance of early identification and proper management at appropriate dosage levels of enzyme replacement therapy to reduce the morbidity caused by GD.

Keywords: Gaucher disease; Skeleton; Prevalence; Latin America.

RESUMO

A doença de Gaucher (DG) é a doença de depósito lisossômico mais prevalente, que se caracteriza pelo acúmulo de glicosilceramida e glucosilesfingosina em todos os tecidos do corpo. Com o advento da terapia de reposição de enzimas, o prognóstico dos pacientes com DG melhorou acentuadamente. Ainda assim, as manifestações esqueléticas associadas à DG respondem lentamente à terapia de reposição de enzimas e são as que contribuem de forma mais significativa para a morbidade do paciente. Esta revisão das manifestações ósseas da DG apresenta as mais recentes teorias sobre a sua fisiopatologia e uma revisão sistemática de estudos com pacientes latino-americanos que relataram a frequência das manifestações ósseas e os efeitos da terapia de reposição de enzimas sobre seu tratamento. Concluímos, destacando a importância da identificação precoce e do manejo adequado das doses apropriadas da terapia de reposição de enzimas para reduzir a morbidade causada pela DG.

Descritores: Doença de Gaucher; Esqueleto; Prevalência; América Latina.

RESUMEN

La enfermedad de Gaucher (EG) es la patología de depósito lisosomal más prevalente, que se caracteriza por la acumulación de glucosilceramida y glucosilesfingosina en todos los tejidos del cuerpo. Con el advenimiento de la terapia de reemplazo enzimático el pronóstico de los pacientes con EG ha mejorado notablemente. Sin embargo, las manifestaciones esqueléticas asociadas a la EG responden lentamente a la terapia de reemplazo enzimático y son las que contribuyen más significativamente a la morbilidad del paciente. Esta revisión de las manifestaciones óseas de la EG presenta las últimas teorías sobre la fisiopatología y una revisión sistemática de estudios de pacientes latinoamericanos que informaron la frecuencia de manifestaciones óseas y los efectos de la terapia de reemplazo enzimático en el tratamiento. Como conclusión, destacamos la importancia de la identificación temprana y del manejo adecuado de las dosis apropiadas de terapia de reemplazo enzimático para reducir la morbilidad causada por la EG.

Descriptores: Enfermedad de Gaucher; Esqueleto; Prevalencia; América Latina.

INTRODUCTION

Gaucher disease (GD) is an autosomal recessive disorder that affects around one in 850 individuals of Ashkenazi Jewish ancestry, and one in 40,000 individuals in non-Jewish populations. GD is caused by a rare inherited deficiency of the acid β-glucosidase enzyme, resulting in a continuum of phenotypes ranging from asymptomatic to severe childhood-onset.[1,2] Broadly speaking, GD is classified into 3 different subtypes based on age of onset, clinical symptoms, and the presence and rate of progression of neurological symptoms. The most common form of GD is type 1 (GD1)[3] representing 95% of patients with the disease. In type I, primary neurological disease is absent, differentiating it from types 2 and 3, which have varying degrees of central nervous system (CNS) involvement. Classical signs of GD1 disease generally include hepatosplenomegaly, thrombocytopenia, anemia and skeletal disease.[3]

GD1 is caused by pathogenic mutations in the *GBA* gene, which lead to a deficiency of the lysosomal enzyme, acid β-glucosidase, leading to storage of glucosylceramide and other glycolipids in various tissues, which cause damage to several organ systems.[4,5] The widespread infiltration of these "Gaucher cells" in the tissues throughout the body,

This review was developed in the Ribeirão Preto Medical School – University of São Paulo. Ribeirão Preto, SP, Brazil.
Correspondence: Universidade de São Paulo, Faculdade de Medicina de Ribeirão Preto, Departamento de Puericultura e Pediatria. Av. Bandeirantes, 3900, Monte Alegre, Ribeirão Preto, SP, Brazil. 14049-900. jscamelo@fmrp.usp.br

http://dx.doi.org/10.1590/S1808-185120161504166050 Recebido em 01/07/2016, aceito em 11/08/2016.

particularly in the liver, spleen, and bone marrow, but occasionally the lungs, skin and other organs,[6,7] results in cytopenia, hepatosplenomegaly, and bone disease. Furthermore, there is evidence that individuals affected by GD are at a higher risk of developing autoimmune disorders,[8-10] malignancies[11-13] and chronic inflammation.[14] In addition, recent studies have found a connection between Parkinson's and GD that firmly suggests that the loss of the acid β-glucosidase function contributes to the pathogenesis of Parkinson's disease.[15]

While the underlying enzyme deficiency was identified in the 1970s, treatment for GD1 consisted only of palliative measures until 1990, such as splenectomy and hip replacement.[16] It was not until 1991, with the advent of enzyme replacement therapy (ERT), alglucerase and more recently, imiglucerase (Sanofi Genzyme, MA, USA) that exogenous administration of the missing enzyme was brought to GD patients.[17] The radical reduction of the liver and spleen were no less than an awe-inspiring triumph for translational medicine.[18] With improved hemoglobin and platelet counts, ERT decisively changed the prognosis for patients with GD1. However, the skeletal manifestations of GD are slow to respond to ERT and are now believed to be linked to an underlying immunological dysfunction.[18] In fact today, bone complications are the leading cause of morbidity in GD1 patients. The mechanism of action of the underlying pathophysiology of GD-related bone complications remains unclear, and is the subject of extensive research.[19]

The objectives of this review are four-fold: to (1) offer a brief overview of the pathophysiology of Gaucher-related bone disease; (2) to review the current diagnostic and imaging practices for clinical orthopedics; (3) to report the frequency of bone manifestations and present any studies that evaluate the effects of ERT on their progression, based on published studies in GD1 Latin American cohorts; and (4) to present the current frequency of bone manifestations reported in a Latin American cohort of the International Collaborative Gaucher Group (ICGG) Gaucher Registry (unpublished).

METHODOLOGY

Literature review

Several literature searches were made to retrieve all relevant articles for inclusion: 1) A PubMed search, using the search terms "Gaucher + bone" with a filter to include only those articles published in English and published in the last two years (9/31/2013 – 9/31/2015); 2) PubMed searches using the search terms "Gaucher + Latin America" and "Gaucher + [name of country]" to search for articles from the different countries in the Latin American region; and 3) Scielo electronic library (a repository for publications from the Latin American and Caribbean region) with the keyword "Gaucher".

The following inclusion criteria were used for selection of articles: published in English, Spanish or Portuguese; specifically related to Gaucher skeletal pathophysiology, prevalence, imaging or management; reported baseline prevalence data of skeletal manifestations in Latin American cohorts; reported bone manifestations of Latin American Gaucher patient cohorts at baseline or at two different time intervals of enzyme replacement or substrate reduction evaluation. Skeletal manifestations consisted of: bone pain, bone crisis, bone changes, Erlenmeyer flask deformity, osteopenia, marrow infiltration, infarction, avascular necrosis, fractures, lytic lesions, joint replacement and growth retardation. Articles excluded were those not related to GD skeletal manifestations, clinical trials, case reports or cohorts with less than five GD1 patients. A thorough bibliographic search was performed of articles that met the inclusion criteria. All articles that met the inclusion criteria were read, discussed and considered in the summary presented below.

Bone manifestations of Latin American Gaucher patients in the ICGG Gaucher Registry

Baseline bone manifestation data for all Latin American Gaucher patients as of May 2, 2014 were obtained from the ICGG Gaucher Registry. Treatment data were excluded, as the purpose of the request was for reported prevalence. All data presented were reviewed by the Gaucher Registry.

ICGG Gaucher Registry

Established in 1991, the ICGG Gaucher Registry (clinicaltrials.gov, NCT00358943) is the largest ongoing longitudinal international database that tracks demographic, biochemical and clinical outcome data from patients with GD. The Registry is governed by a collaborative group of international physicians who are experts in GD, with operational support provided by Sanofi Genzyme, and it is a strictly observational program. No experimental intervention is involved; patients in the Gaucher Registry undergo clinical assessments and receive care as determined by the patient's treating physician. Participation in the Registry is voluntary and open to all patients worldwide, irrespective of treatment status or treatment choice. Approximately 6,000 patients are currently enrolled in the Registry. Study had approval of the ethics committee (CAAE-20440713.2.1001.5440).

RESULTS

Figure 1 describes the search results. A total of 256 abstracts were reviewed, from which 31 articles were selected to be read in their entirety, along with 52 additional articles from an extensive bibliographic search. A total of 68 articles were referenced: 14 articles for the systematic review and 54 that were used in the integrative summary of best practices.

Pathophysiology of skeletal manifestations

During one´s lifetime, the bone is constantly remodeling itself through a carefully balanced process in which old bone areas are removed by osteoclasts and replaced with new bone tissue from osteoblasts.[20,21] To maintain the delicate balance in the bone environment, the final phase of osteoblast differentiation is believed to be carefully controlled[22] as osteoblasts are responsible for stimulating osteoclast differentiation.[23] Studies in osteoimmunology describe this process as a complex interaction between bone cell development and immune cells, and point to activated T-cells as key players in this involvement, given their production of a number of inflammatory cytokines[24] either directly or indirectly regulating the cells involved in the bone turnover balance – shifting in either direction, bone reabsorption or bone generation.

The infiltration of Gaucher cells into the bone marrow, along with the increase of pro- and anti-inflammatory cells in GD – which are highly variable but likely result in a chronic pro-inflammatory state – results in an overall immune dysfunction[20] and a resulting dysfunction of the delicate bone remodeling balance. While the mechanism of the remodeling dysfunction is not completely understood, studies point to an osteoclast-osteoblast uncoupling. It remains uncertain as to whether the dysfunction lies with the osteoblasts or osteoclasts, or whether it is both sides of the bone turnover balance that are affected. Nevertheless, it remains an area of fascinating research. Overall, we can substantiate the fact that there is either no change, or a decrease in osteoblast proliferation, in conjunction with either no change or an increase in osteoclast proliferation.[20,25-27]

Prevalence of bone manifestations in Latin American GD1 patients ICGG Gaucher Registry (current)

A total of 926 Latin American patients were identified with GD in the ICGG Gaucher Registry as of May 02, 2014. Of the 917 patients with a reported disease type, 95% were physician designated as GD1 patients and 5% as GD2/GD3. The vast majority of these patients came from Brazil (64%). Slightly more females than males were registered (59% *versus* 41%, respectively); 81% had not undergone a splenectomy. The mean age at diagnosis was 16.5 years (median=10.8, 25th percentile = 5.1, 75th percentile = 24.6 years). Among the 845 imiglucerase-treated patients in this study population, the average age at the start of treatment was 20.7 years, with ages ranging from 0.6 to 80.4 years.

Our study evaluated the baseline measures of the 845 imiglucerase-treated patients (91%), excluding the 81 never treated patients (9%). Baseline for the assessment of the bone manifestations is defined as the data point closest to the initiation date of imiglucerase treatment

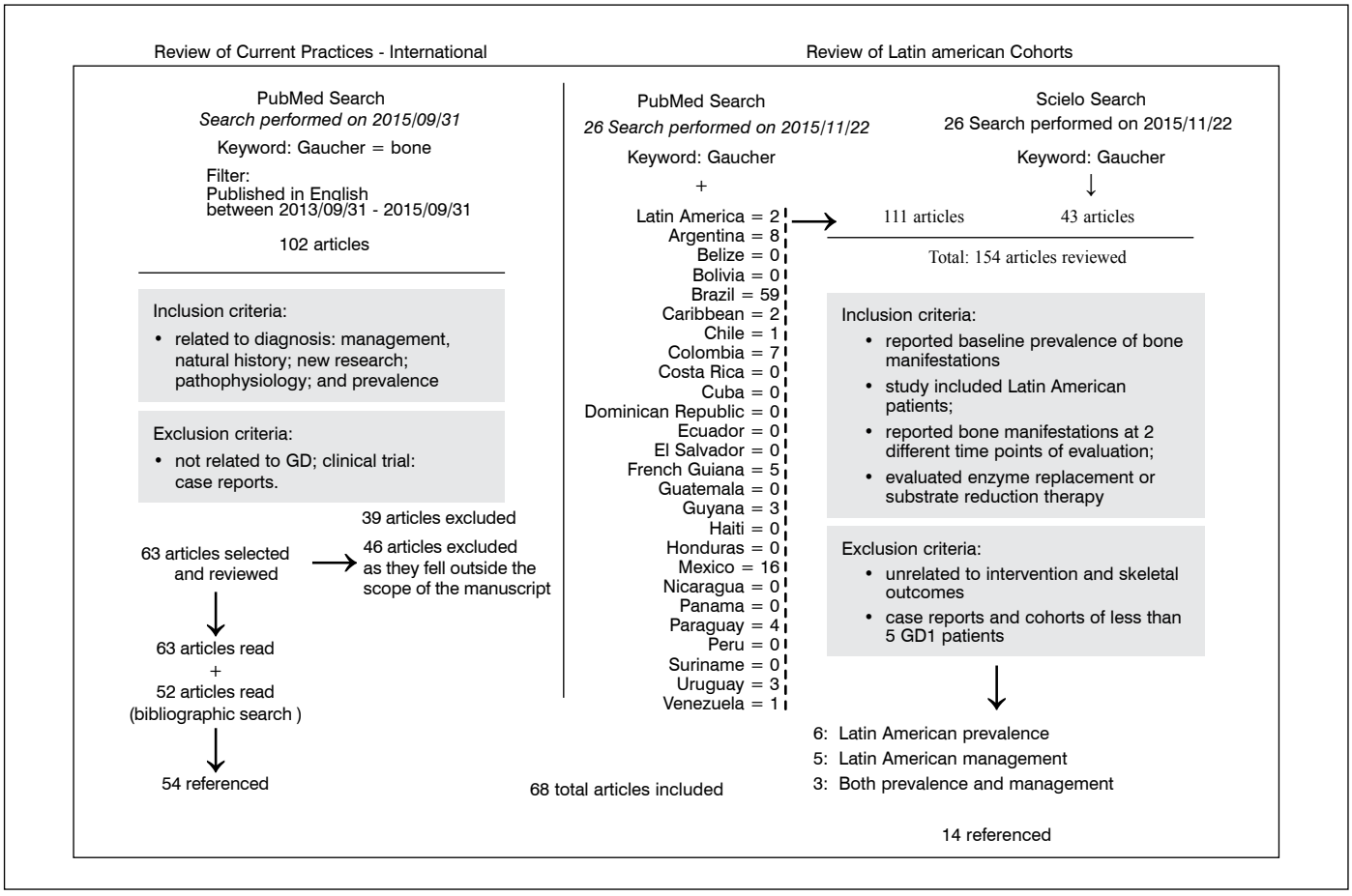

Figure 1. Flowchart describing the search results for GD.

using a window of no more than -2 years to +6 weeks from the start of treatment. Indicators of bone disease reported for our Latin American cohort (N=845) are limited. Only bone crises and bone pain are reported for more than 50% of the cohort. Other skeletal manifestations such as bone marrow infiltration, avascular necrosis, infarction, lytic lesions, Erlenmeyer flask deformity and fractures are reported in less than 25% of the study population, and should be cautiously interpreted. Table 1 presents these data along with the results of other Latin American cohorts retrieved in the literature search.

Dual energy X-ray absorptiometry (DXA) Z-scores for the lumbar vertebrae and the femur was reported from only 6% (50/845) and 2% (14/845) of the cohort, respectively. DXA Z-scores were reported categorically (mild or none = >-1; moderate = >-2.5 to ≤-1; or severe = ≤-2.5). Moderate or severe Z-scores of BMD of the lumbar vertebrae were reported in 44% and 24% of the patients and of the femur in 29% and 7%, respectively.

Review of the literature

We found a total of 9 published articles reporting prevalence of bone manifestations in Latin American GD1 patients at baseline.[28-36] The prevalence values reported in these articles are presented in Table 1, with registry and non-registry cohorts reported separately.

Bone pain and bone crises

Bone pain, whether acute or chronic, is commonly experienced amongst patients with GD, with varying degrees of severity. This subjective symptom shows similarities to osteoarthritis, with pain often occurring with temperature and weather changes.[37] The most severe manifestation of bone pain is an acute episode of excruciating skeletal pain, referred to as a *bone crisis*. Less frequent but far more severe than bone pain alone, bone crises typically begin with regional dull, aching pains that continue to increase over a period of several days, resulting in intense pain that may last for 7-10 days often followed by weeks of dull aches.[19] These crises are often accompanied by fever, elevated white blood count, tenderness and swelling, and often require hospitalization or the use of potent analgesic drugs for pain management.[38] Acute bone crises can be confirmed through magnetic resonance imaging (MRI) showing localized edema of the soft tissues and bone marrow: an increased signal on T1-weighted images at the site of the crisis is suggestive of hemorrhage.[39] Bone crises typically occur in the long bones but may also occur in other bones such as the skull or pelvis. Bone crises should be differentially diagnosed from osteomyelitis through a negative bacterial blood culture.

Radiologic bone manifestations

The pathophysiological mechanisms of GD manifest themselves through a variety of bone complications, often in the presence of visceral disease or bone pain.[16] Therefore, it is essential to conduct a thorough assessment of the skeleton in all patients newly diagnosed with GD, even asymptomatic patients, as bone complications can become irreversible if left untreated, and studies have shown that asymptomatic patients with GD can show radiological findings of skeletal manifestations.[40] The most common radiological findings are described below:

- *Bone Marrow infiltration* (BMI) occurs when normal marrow cells are replaced with Gaucher cells[41] causing ischemia and as a result, edema and pain (Figure 2A, B and C). Those bones adjacent to infiltration may exhibit cortical thinning, osteopenia and deformity. The focal areas of infiltration vary across individuals; however, it is suggested that marrow infiltration extends from the axial to the appendicular skeleton.[41]
- *Osteonecrosis* (also known as avascular necrosis) is bone death reported to be a result of ischemia due to chronic infarction (Figure 2D and E). Affecting predominantly the femoral head, proximal humerus and vertebral bodies, osteonecrosis may also result in

Table 1. Reported prevalence of bone manifestations in Latin American Cohorts.

Country	Study	Ages*	Range/median	Gender**	Splenectomy ***	Bone pain	Bone crisis	Bone changes	Erlenmeyer flask deformity	Osteopenia	Marrow infiltration	Infarction	Avascular necrosis	Fractures	Lytic lesions	Joint replacement	Growth retardation
Number of patients with bone manifestation/Total patients in cohort																	
ICGG Registry cohorts																	
Brazil	Sobreira, 2007 (28)	A	-	MF	NS	45/78	14/87	-	26/53	-	-	-	5/53	4/53	9/53	-	-
		% in sample			0	58	16		49				9	8	17		
Brazil	Sobreira, 2008 (29)	CA	1-55 yr 11.8	MF	S	44/90	-	-	-	-	-	-	-	-	-	-	-
		% in sample			24	49											
Latin America[1]	Drelichman, 2012 (31)	CA	-	MF	S	228/475	60/462	9/39#	119/190	128/183	127/151	52/159	40/165	14/129	55/163	-	-
		% in sample			7	48	13	23	63	70	84	33	24	11	34		
Latin America[2]	Current study	CA	-	MF	S	204/448	51/436	-	111/149	-	105/130	42/135	39/141	11/118	48/151	-	-
		% in sample			21Δ	46	12		74		81	31	28	9	32		
All ages, splenectomy status, gender						46-58%	12-16%	23%	49-74%	70%	81-84%	31-33%	9-28%	8-11%	17-34%	-	-
Non Registry cohorts																	
Brazil	Mendonça, 2001 (32)	CA	4-62 yr 28.9	MF	NS	-	-	-	30/32	32/32	-	-	9/32##	3/32	9/32	13/32	-
	% in sample				0				94	100			28	9	28	40	
	Subset			M	NS	-	-	-	13/14	14/14	-	-	3/14	1/14	7/14	7/14	-
	% in sample				0				93	100			21	7	50	50	
	Subset			F	NS	-	-	-	17/18	18/18	-	-	3/18	2/18	2/18	6/18	-
	% in sample				0				94	100			17	11	11	33	
Brazil	Oliveira, 2002 (36)[3]	C	1-10 yr	MF	S	5/13	-	5/13	-	-	-	-	5/13	5/13	-	-	-
		% in sample			38	38		38					38	38			
Argentina	Drelichman, 2007 (30)	C	1-12 yr	MF	NS	3/5	-	-	-	3/5	-	-	-	-	-	-	4/5
		% in sample			0	60				60							80
Brazil	Mota, 2007 (33)	C	3-18 yr	MF	S	-	1/18	1/18	1/18	1/18	6/18	1/18	-	-	7/18	-	-
		% in sample			0.6		6	6	6	6	33	6			39		
Brazil	Ferreira, 2008[4] (34)	CA	-	MF	NS	-	-	-	2/10	4/10	1/10	1/10	3/10	1/10	-	-	-
		% in sample			0				20	40	10	10	30	10			
Brazil	Oi, 2013[5] (35)	A	-	MF	NS	-	-	-	2/5	4/6	-	-	1/5	1/5	1/5	-	-
		% in sample			0				40	60			20	20	20		
All ages, splenectomy status, gender						38-60%	6%	6-38%	6-94%	6-100%	10-33%	6-10%	17-38%	7-38%	11-39%	33-50%	80%

* Children and adult (CA); children (C), adult (A); ** Male and female (MF); male (M); female (F); *** (NS) Non-splenectomized patient only; (S) cohort includes splenectomized patients; not reported (-); # Reported bone changes are reported lumbar vertebrae DXA Z-scores categorized as: no or mild (>-1) 15/39; moderate (>-2. .5 a ≤–1) 15/39; severe (≤ –2.5) 9/39. Data presented in Table 1 reports only those severely affected; ## Both femur and humerus AVN were reported, though only data reporting the femur AVN was included in the above table. This decision was made based upon the manuscript explanation that all of those who had avascular necrosis in the humerus also had it in the femur, but not vice versa. Full reporting in the manuscript was as follows: (9/32f, 2/32h); male (6/14f; 1/14h); female (3/18f; 1/18h); f=femur and h=humerus; AVN = avascular necrosis; Δ The current study population comes from a larger cohort of 926 patients including those "never-treated". The entire cohort of 926 patients consisted of 19% (176 patients) who had undergone a splenectomy. Unfortunately, we do not have the % of patients with a splenectomy in our subset of 845 patients, though it would be 176 patients or less. While we have listed the maximum possible percentage of splenectomized patients in our sample, it is likely much less than this percentage; 1 Did not report the countries enrolled in the study; 2 "Baseline" is defined as the data point closest to the initiation of imiglucerase treatment using a window of no more than -2 years to +6 weeks (inclusive) from the start of treatment for all parameters. Baseline data presents 845 Latin American patients with all disease types that went on to receive treatment with imiglucerase as of May 2, 2014. It should be noted that these 845 patients are part of the larger Latin American ICGG Gaucher Registry patient cohort of 926 patients – of which 917 had a disease type specified by physicians with 95% reported as GD1 and 5% as GD2/GD3. The 926 Latin American patients include both imiglucerase-treated (845) and never-treated (81) patients as of May 2, 2014. Distribution of Latin American imiglucerase-treated patients at baseline, by country, is as follows: Argentina (n=115; 13.6%), Bolivia (n=1; 0.1%), Brazil (n=540; 63.9%), Chile (n=20; 2.4%), Colombia (n=77; 9.1%), Costa Rica (n=2; 0.2%), Dominican Republic (n=1; 0.1%), Ecuador (n=2; 0.2%), Guatemala (n=2; 0.2%), Mexico (n=11; 1.3%), Panama (n=1; 0.1%), Paraguay (n=2; 0.2%), Peru (n=6; 0.7%), Suriname (n=1; 0.1%), Uruguay (n=1; 0.1%) and Venezuela (n=63; 7.5%); 3 Of the splenectomized patients in this cohort 4/13 (31%) had a total splenectomy and 1/13 (8%) had undergone a partial splenectomy; 4 This cohort contains both GD1 [8/10 -80%] and GD2 [2/10 -20%] patients; 5 All members of the same family.

fracture and joint collapse.[40,42-44] Not only is osteonecrosis irreversible once the necrotic process starts, it is the most clinically significant and disabling skeletal manifestation in GD,[45] often presenting as bone crises, and is one of the most important reasons for early treatment. The Ficat staging system and Mitchell classification are useful for monitoring osteonecrosis through radiography and MRI, respectfully.[46,47]

- *Bone mineral density* (BMD) measures minerals i.e. calcium in the bones and is the best measure to quantify weakening of the bone. It is measured with DXA and is reported as Z- and T- scores.[48] A Z-score of less than -2.0 indicates a "BMD lower than the expected chronological age" in premenopausal women, men<50 years and the pediatric population >5 years. For postmenopausal women and men >50 years, a T-score of between -1.0 and -2.5 is classified as *osteopenia*; and a T-score <-2.5 is considered as *osteoporotic.*[49] (Figure 2I)
- *Lytic lesions*, or "holes" that weaken the bone may occur, causing pain and increasing the risk of fractures in these patients.
- *"Erlenmeyer flask" deformity* is the result of impaired remodeling of the metaphyseal region of the tubular bones, which leads to flaring of the distal lateral aspects of the femur and proximal tibia where the proximal femur narrows relative to the distal femur.[48] This expansion of the medullary cavity and the thinning of the load-bearing cortices of the long bones weakens the bone structure, predisposing it to fractures.[50]
- *Fractures* are associated with considerable pain and disability, particularly when the spinal column is involved.

Growth

Children affected with GD may have normal growth during the first 2 years of life, after which the growth rate often slows, resulting in severe growth impairment in many GD patients.[18] Growth impairment in GD patients was examined in a study of the ICGG Gaucher Registry Global cohort,[51] which showed that treatment with imiglucerase (ERT) could improve height z-scores significantly. In our literature search of Latin American cohorts, we found only a single study that examined growth in 5 Latin American children with GD. This study reported that 4 out of the 5 were below the 5th percentile for growth for their age and sex.[30] International studies have supported that treatment with ERT can normalize growth for children affected with GD.[52]

Imaging methods for assessing bone damage Radiography (X-ray)

An initial X-ray examination of the femora, spine or other symptomatic site can not only detect fractures, but may also reveal skeletal lesions, cortical bone thinning and Erlenmeyer flask deformation, and can lead to the identification of asymptomatic patients with GD. X-ray

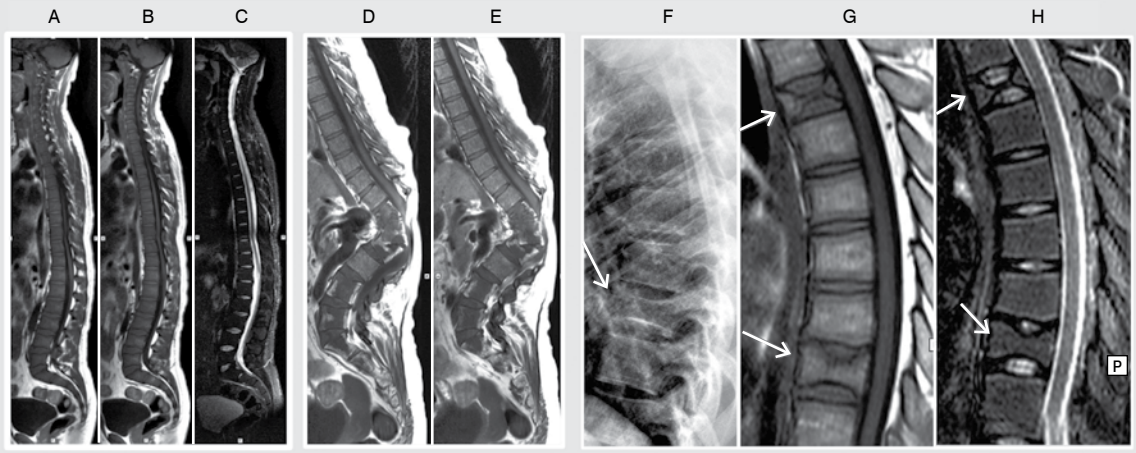

A - C: Bone marrow infiltration in Gaucher patients. Complete spine of 28 year old male (T1W spin echo and Stir MRI); Gaucher cell infiltration can be seen in the vertebral bodies in relation to the intervertebral discs and subcutaneous fat with TI hypointense signal sequences. There is no bone edema evident in the Stir sequences.

D - E: Osteonecrosis in Gaucher patients. Sagittal lumbar spine of a 48 year old female with T1W spin echo with vertebral fractures of D12, L1 and L2. Changes by avascular necrosis in the lower lumbar vertebrae.

F - H: MRI images from Gaucher patients. Sagittal lumbar spine of a 22 year old male with arrows indicating vertebral fractures associated with Gaucher Disease related osteopenia on (A) X-ray, (B and C) T1W spin echo and Stir MRI.

I: DXA results. The column marked BMD shows the bone mineral density, expressed as the number of grams per centimeter of bone. Numbers of +1.0 or above are good. The column marked T score shows how the bone mineral density compares with women in their thirties, the peak bone density years; scores of +1.0 are good with numbers between +1 and -1 within normal bone density. Scores between -1 and -2.5 indicate osteopenia (thin bones). Less than -2.5 indicate osteoporosis (porous bones), with -3.0 shows serious osteoporosis. The column marked Z score compares your bone mineral density with others of your own age.

I

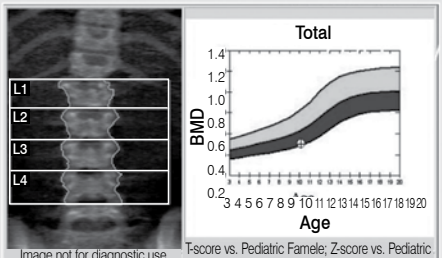

Results summary:

Region	Area[cm²]	BMC[(g)]	BMD [g/cm²]	T-score	PR (Peak reference	Z-score	AM (Age matched)
L1	7.00	3.36	0.480		52	-1.0	85
L2	8.08	3.96	0.490		48	-2.0	77
L3	8.59	4.56	0.531		51	-1.8	80
L4	10.05	5.14	0.511		49	-1.9	77
Total	33.73	17.02	0.505		50	-1.7	49

Total BMD CV 1.0%, ACF=1.032, BCF=1.008

Figure 2. Radiological manifestations found in GD patients.

can also be useful in characterizing osteonecrosis of the proximal femur and osteosclerotic areas (using a classification system such as that Steinburg or University of Pennsylvania).[53]

Vertebral fracture assessment (VFA) can be performed through lateral spine radiography in conjunction with the Genant semi-quantitative method.[54] This method is considered the gold-standard for VFA. The cortical edges and endplates of these images are well-defined, resulting in less image "noise" and higher spatial resolution, which allows for more of the vertebrae to be evaluated. The method developed by Schousboe et al.[55] considers the shape of the vertebrae and the approximate loss of vertebrae height based on fixed values of loss (0.60, 0.75 and 0.80). Alternative methods, such as DXA, are slightly less precise, but offer a substantial reduction in cost and exposure to radiation, as the analysis can be performed alongside measurement of bone density with DXA requiring only 3-40 microsieverts, whereas lateral thoracic and lumbar spine radiographs require close to 600 or more microsieverts.[55]

Magnetic resonance imaging

One of the most sensitive methods for monitoring GD bone pathology is MRI, due to its ability to assess BMI in adult patients.[49] The displacement of fatty marrow by Gaucher cells can be identified in less intense signal in hyperintense T1 and intermediate-to-hyperintense T2-weighted signals.[49] Assessing BMI in pediatric patients, however, is not feasible due to the lack of standardized methods that account for age-related conversion of hematopoietic bone marrow to fatty bone marrow in children.[49] Active bone marrow events and osteonecrosis can be detected by increased signal intensity in both T1- and T2-weighted images, but as these may be obscured by Gaucher cell infiltration, hyperintense signal in short tau inversion recovery (STIR) is often used. (Figure 2F, G and H)

Improvements in this infiltration as a result of treatment with ERT can be monitored as marrow fat content increasing and normalizing the signal intensity. In efforts to better quantify the qualitative MRI, both quantitative and semi-quantitative methods have been developed. Quantitative chemical shift imaging (QCSI)[56], for example, is an MRI method that measures fat content using differences in the resonant frequencies of fat and water in bone marrow. This technique is time consuming and prone to errors, mainly due to the lack of availability of QCSI and the fact that it requires specialized technicians to perform, therefore clinicians have more readily adopted the semi-quantitative methods that have been developed (6 in total). The most commonly used semi-quantitative method is the bone marrow burden (BMB) score, which was developed using signal intensity changes at sites of involvement in the peripheral skeleton to generate a single score that reflects bone disease severity (both axial and peripheral bone marrow in GD patients).[57]

Based on the most recent recommendations by Giuffrida et al.[49] MRIs should be conducted at baseline and followed up every year if the normalized score is >1, every 2 years if the normalized score is ≤1, and every 3 years in stable patients with good metabolic control and consistently normalized scores ≤1.

Dual energy X-ray absorptiometry

DXA is considered the gold standard for quantitative assessment of bone mineral status in adults and children over the age of 5.[49] Important parameters to investigate are: 1) bone mineral weight (g) and bone area (cm2) so that BMD (g/cm2) can be calculated for the lumbar spine (L1-L4); 2) total body less head (TBLH); and 3) in adult patients, proximal femur (total hip and femoral neck).

Protocols should adhere to the International Society for Clinical Densitometry (ISCD) 2013 position document[58] as there are several causes that can lead to both under- and overestimation of BMD due to the 2-dimensional nature of DXA and the influence of bone size, skeletal maturity and pubertal stage.[49]

The DXA for adults and children is interpreted using the Z-score, with scores below -2.0 indicating a reduced BMD. (Figure 2I) For post-menopausal women and men of the age of 50 and older, the T-score is interpreted using the World Health Organization (WHO) classification for osteopenia/osteoporosis. Ideally, DXA should be performed at baseline and annually in untreated, asymptomatic patients, and in patients who have not reached therapeutic goals on ERT. In patients who have met their therapeutic goals and who have no intercurrent conditions associated with BMD loss, follow-up every 3 years is adequate.[49]

Management/treatment

Therapeutic goals for GD were established in 2003,[59] with the pediatric goals updated and revised in 2013.[60] Early diagnosis is strongly suggested where there is clinical suspicion requiring laboratory or genetic testing to confirm diagnosis of GD. Treatment goals include specific targets for liver and spleen size, hemoglobin, platelet count, as well as skeletal manifestations of bone pain, crises, osteonecrosis and BMD. As the standard of care for GD1, ERT dramatically improves the visceral aspects of the disease. While ERT has been shown to improve bone outcomes, the response of the immune system dysfunction is slower and more difficult to quantify, and skeletal complications continue to be the main cause of morbidity in these patients. Early treatment is key, especially in children, in efforts to attain peak bone mass, but in adult patients too, who may have been diagnosed or treated late in life and never achieved peak bone mass, ERT can slow down the disease or even stop the progression of skeletal manifestations. Improvements in BMI are usually seen within the first 3 years of treatment.[61]

In our review of studies including Latin American patients undergoing intervention for Gaucher disease, we summarized the studies that had two time points at which patients underwent an intervention, and examined the outcome on skeletal manifestations. These studies[29,30,33,62-66] showed similar outcomes to the international literature and consensus[59] providing evidence that treatment, especially early intervention, improves skeletal outcomes. (Table 2)

DISCUSSION

We have summarized the key points of our review in Box 1, highlighting the underlying pathology, clinically suspect symptoms, diagnosis, manifestations, and imaging practices. Studies from the ICGG Gaucher Registry and other published cohorts are invaluable for the advancement of our understanding of GD. Adding to this literature base, and the early identification of GD1 patients, should be the goals for the Latin American region.

ERT is still relatively new - only now are we seeing the adults who

Table 2. Summary of Latin American Studies with treatment intervention or stop treatment lapse at two different time points.

Study	Country	Sample	Study Objective	Affects on Bone Manifestations	Key point
Mota, 2007 (33)	Brazil	18 children	Patients were followed for up to 10 years (mean follow-up, 4 years and 4 months ± 3 years and 3 months). Bone changes were evaluated by plain radiographs in all patients.	Clinical and radiological improvement was noted in 13 (72%) of 18 patients; bone lesions worsened in 5 (28%) of 18 patients. Final ERT dose was statistically different between those who improved versus those who worsened (55 ± 10 U/kg vs. 29 ± 2 U/kg; *P*<0.03).	Importance of ERT dose
Drelichman, 2007 (31)	Argentina	5 children	5 children had at least 1 year of ERT but therapy was discontinued for 1 to 3 years. These features were measured at baseline (immediately before initiating ERT), when ERT was withdrawn, when ERT was resumed, and at least 11 months after resuming ERT.	Before ERT was interrupted – no radiological skeletal manifestations were present. 4 of the children interrupted on ERT had serious bone manifestations requiring hospitalization, immobilization, and analgesics; after 9-11 months of ERT re-initiated the radiological manifestations continued to persist. Suggesting 4 out of the 5 children whose ERT was interrupted had sustained irreversible skeletal damage and resulting disability.	Implies prevention of bone problems with ERT in children and importance of continued use
Parisi, 2008 (62)	Argentina	9 adults	Evaluated bone composition in GD1 patients receiving imiglucerase in a mean dose of 53 ± 13 IU/kg/2weeks, during 4.9 ± 3.9 years and compared with 145 sex and age matched healthy individuals	GDI patients receiving the lower dose of ERT (<60 IU/kg/2weeks) presented lower BMD values than those receiving the higher dose (≥60 IU/kg/2weeks) (0.968 ± 0.032 vs. 1.088 ± 0.061 g/m2, respectively, p<0.001).	Importance of ERT dose
Sobreira, 2008 (29)	Brazil	41 children 71 patients	Evaluated individuals with GD1 at baseline and after 24 months of mean dosage of imiglucerase 35 UI/kg/2 weeks	From baseline to 18 months, the frequency in short stature was significantly reduced. Incidence of bone pain also progressively reduced from baseline to 18 months, reaching statistical significance as early as 6 months.	ERT improved growth and bone pain
Lukina, 2014 (63)	Multi-centered includes Argentina and Mexico	19 adults	Phase II Trial of Eliglustat – a substrate reduction therapy over 4 years in treatment naïve GD1 (18-56 yo)	Mean bone mineral density T-score for the lumbar spine increased by 0.8 (60%) (baseline: –1.6 ± 1.1). Femur dark marrow, a reflection of Gaucher cell infiltration into bone marrow was reduced or stable in 17/18 patients. There were no bone crises.	Improved lumbar spine T-score and BMI
Hughes, 2015 (64)	Multi-centered includes Argentina and Paraguay	57 patients	Long-term data from velaglucerase alfa phase III clinical trial in a single extension study (aged 3-62) Measures reported over 24 months (extension plus Phase 3)	Lumbar spine BMD Z-scores in adults improved by 24 months, no difference in mean Z-score changes in the femoral neck likely because most patients (>64%) at baseline were no more than 1 SD below peak bone density at the femoral neck, which is considered normal.	Improved on lumbar spine z-score measure, but not on others
Mistry, 2015 (65)	Multi-centered includes Colombia and Mexico	40 patients	Eliglustat (substrate reduction)-Phase 3, randomized, double-blind, placebo-controlled trial conducted at 18 sites in 12 countries.	Eliglustat treatment resulted in a statistically significant improvement in mean total BMB score and there was no change in the placebo treatment group, P = 0.002. Other markers of bone disease, including BMD, showed no significant change.	Improved BMB but not BMD
Cox, 2015 (66)	Multi-centered includes Argentina and Brazil	160 patients	Phase 3, randomized, open label, non-inferiority trial of 106 Eliglustat versus 54 imiglucerase; Average age 37.6 yrs (14.2)* and 37.5 yrs (14.9)*	Mean bone mineral density was in the normal range and maintained; mean bone marrow burden scores showed moderate infiltration of haemopoietic marrow and were also maintained	BMD and BMB were within the normal range and were maintained

* - Mean (SD)

started treatment in childhood. Experts agree that there is an optimal time window to start treatment, if maximum benefits are to be obtained. Notably, one of the most important pediatric milestones in GD is attaining maximum peak bone mass in order to significantly reduce the morbidity associated with skeletal manifestations in adulthood.[67]

The idea that early treatment changes the natural course of the disease is nothing new, and is accepted almost across the board by researchers and clinicians working with lysosomal storage disorders for which ERT is available. As GD is so phenotypically variable, what an individuals' disease would actually be without ERT treatment is unknown, and cannot be quantified. This concept was reiterated in a recent Cochrane meta-analysis that ascribes to the effectiveness of ERT, but attests to the difficulty in quantifying its long-term impact due to the disease-modifying nature of ERT in a life-long disorder.[68] However, even when the disease is identified and/or treated late, treatment can still bring valuable benefits.

All the studies cited in this review have the same source limitations. As an observational database, the ICGG Gaucher Registry has some inherent limitations in that it is voluntary and depends on the collaboration of the physicians who manage GD patients. For example, phenotypes can vary widely with the presence or absence of manifestations, which are highly dependent on the time at which the patient was examined (e.g. a 2 year old would probably not present with the same manifestations as a 60 year old with severe disease). Also, the non-registry cohorts from the Latin American region have a limited number of patients, as is often the case with rare diseases, and may not be representative of all GD1 patients. Another limitation in our study is that it is many of the patients reported in one study may also be included in the other cohorts we presented, especially in studies from the ICGG Gaucher Registry. Nevertheless, in presenting these data, we have attempted to give a general idea of the frequency of skeletal manifestations in GD1 patients across the region.

With over 300 mutations, researchers continue their efforts to link the GD genotype and phenotype. But as the field of genetics advances, we are becoming even more mindful of the complexity, due to modifier genes, gene polymorphisms and other factors influencing the rampant phenotypic variability.[21] Despite these complexities, the field is advancing, and will usher in even earlier identification, offering hope in making truly impactful management of the manifestations of GD.

Box 1. Summary of key points for Gaucher disease type 1.

Associated Gene

Pathological mutation in the *GBA* gene on chromosome 1q with 11 exons (GenBank No. J03059).

Underlying pathophysiology

Deficiency in the acid β-glucosidase enzyme (EC.3.2.1.45) causes an accumulation of substrates glucosylceramide and glucosylsphingosine in macrophage lysosomes

Clinical suspicion*

Hepatosplenomegaly
Thrombocytopenia +/- anemia
Characteristic bone lesions

Diagnostic tests

Gold standard for GD diagnosis: acid β-glucosidase enzyme activity
- Measured in peripheral blood leukocytes with a fluorometric assay when GD is suspected

Molecular genetic testing offers information on prognosis and facilitates family screening
- Full sequencing of *GBA* will identify the 2 causative mutations in 99% of GD patients

Clinical manifestations

Hepatosplenomegaly
Thrombocytopenia
Anemia
Skeletal disease including
- Bone pain
- Bone crises
- Bone changes
- Erlenmeyer flask deformity
- Osteopenia
- Marrow infiltration
- Infarction
- Avascular necrosis
- Fractures

Associated risks

Slower resolution of infections
Autoimmune disorders
Malignancies
Parkinson's disease

Imaging

X-ray may be used as an initial exam to identify fractures, skeletal lesions, cortical bone thinning and Erlenmeyer flask deformation
MRI is very useful to identify bone marrow infiltration for diagnosis and follow-up evaluations of patients with GD
T1-weighted MR images can measure the marrow fat; sequences of the femur and spine are used for the quantification of bone marrow infiltration
T2-weighted sequences are used to identify bone infarcts, osteonecrosis and the differential diagnosis of bone crises.
T2-weighted MRI and short-tau inversion recovery (STIR) can evaluate avascular osteonecrosis
Semi-quantitative method can be attained with BMB score and MRI
DXA is the gold standard quantitative method and measures bone mineral density with the use of Z and T scores.

* greater suspicion in those of Ashkenazi Jewish ancestry

CONCLUSION

Unlike more common disorders, rare diseases have become a controversial health system issue. However, the evidence for therapeutic intervention for GD has won over skeptics, demonstrating undeniable disease modifying effects, substantial returns in quality of life, and a reduction in disease morbidity and mortality. Rarely do we have an opportunity in medicine to alter the outcome of a patient as substantially as is the case with ERT for GD patients. Research continues to advance our understanding of this rare disease and has led to truly life-changing interventions for these patients. Awareness of these disorders is pivotal for those clinicians who are at the front line with the patients, so that they can provide the optimal individualized therapy and ultimately, offer hope for these patients. It is our humble goal that this review will contributed to this objective.

ACKNOWLEDGEMENTS

We thank all the patients with GD, their physicians and health care personnel who submitted data to the ICGG Gaucher Registry and the Gaucher Registry support team at Sanofi Genzyme. Hattie Cobb, an independent medical writer, assisted in the preparation of the manuscript and was paid by Sanofi Genzyme. Julie Batista, ScD (Global Medical Affairs, Sanofi Genzyme) reviewed the ICGG Gaucher Registry data presented. The authors are responsible for the content and the editorial decisions related to the manuscript. The views expressed are solely theirs.

All authors declare no potential conflict of interest concerning this article.

CONTRIBUTIONS OF THE AUTHORS: Each author contributed individually and significantly to the development of the manuscript. JSCJ conceived the idea for the article, participated in the study design, the interpretation of the data, the analysis of the published literature, and the writing and critical review of the manuscript. MD and GD participated in the study design, provided data, interpretation of the results, and a critical review of the manuscript. All the authors read and approved the final manuscript.

REFERENCES

1. Beutler E, Grabowski GA. Gaucher disease. In: Valle D, Beaudet al., Vogelstein B, Kinzler KW, Antonarakis SE, Ballabio A, et al. editors. The Metabolic e Molecular Basis of Inherited Disease (OMMBID). New York: McGraw-Hill; 2001. p. 3635–68. Available at: http://ommbid.mhmedical.com/book.aspx?bookid=971. [accessed on nov 26, 2015]
2. Sidransky E. Gaucher disease: complexity in a "simple" disorder. Mol Genet Metab. 2004;83(1-2):6-15.
3. Charrow J, Andersson HC, Kaplan P, Kolodny EH, Mistry P, Pastores G, et al. The Gaucher registry: demographics and disease characteristics of 1698 patients with Gaucher disease. Arch Intern Med. 2000;160(18):2835-43.
4. Grabowski GA. Phenotype, diagnosis, and treatment of Gaucher's disease. Lancet. 2008;372(9645):1263-71.
5. Grabowski GA, Petsko GA, Kolodny EH. Gaucher disease. In: Valle D, Beaudet al., Vogelstein B, Kinzler KW, Antonarakis SE, Ballabio A, et al. editors. The Online Metabolic e Molecular Bases of Inherited Disease (OMMBID). New York: McGraw-Hill global; 2013. Available at: http://www.ommbid.com/OMMBID/the_online_metabolic_and_molecular_bases_of_inherited_disease/b/abstract/part16/ch146. [accessed on nov 26, 2015].
6. Neufeld EF. Lysosomal storage diseases. Annu Rev Biochem. 1991;60:257-80.
7. Suzuki K. Glucosylceramide and related compounds in normal tissues and in Gaucher disease. Prog Clin Biol Res. 1982;95:219-30.
8. Shechter YS, Rosenbaum H, Scharf Y, Tatarsky I. Autoimmune hemolytic anemia due to monoclonal IgM lambda anti-Tja (Anti-P+1+Pk). Immunohematology. 1986;2(6):114-6.
9. Grosbois B, Revest M, Decaux O. Major hyperferritinemia, autoimmune thrombocytopenic purpura and lymphocytic lymphoma in Gaucher disease. Presse Med. 2009;38(Suppl 2):2S56-7.
10. Haratz D, Manny N, Raz I. Autoimmune hemolytic anemia in Gaucher's disease. Klin Wochenschr. 1990;68(2):94-5.
11. Mistry PK, Taddei T, vom Dahl S, Rosenbloom BE. Gaucher disease and malignancy: a model for cancer pathogenesis in an inborn error of metabolism. Crit Rev Oncog. 2013;18(3):235-46.
12. Rosenbloom BE, Weinreb NJ, Zimran A, Kacena KA, Charrow J, Ward E. Gaucher disease and cancer incidence: a study from the Gaucher Registry. Blood. 2005;105(12):4569-72.
13. Zimran A, Liphshitz I, Barchana M, Abrahamov A, Elstein D. Incidence of malignancies among patients with type I Gaucher disease from a single referral clinic. Blood Cells Mol Dis. 2005;34(3):197-200.
14. Chen M, Wang J. Gaucher disease: review of the literature. Arch Pathol Lab Med. 2008;132(5):851-3.
15. Alcalay RN, Levy OA, Waters CC, Fahn S, Ford B, Kuo SH, et al. Glucocerebrosidase activity in Parkinson's disease with and without GBA mutations. Brain. 2015;138(Pt 9):2648-58.
16. Cassinerio E, Graziadei G, Poggiali E. Gaucher disease: a diagnostic challenge for internists. Eur J Intern Med. 2014;25(2):117-24.
17. Wenstrup RJ, Kacena KA, Kaplan P, Pastores GM, Prakash-Cheng A, Zimran A, et al. Effect of enzyme replacement therapy with imiglucerase on BMD in type 1 Gaucher disease. J Bone Miner Res. 2007;22(1):119-26.
18. Charrow J, Scott CR. Long-term treatment outcomes in Gaucher disease. Am J Hematol. 2015;90(Suppl 1):S19-24.
19. Charrow J, Dulisse B, Grabowski GA, Weinreb NJ. The effect of enzyme replacement therapy on bone crisis and bone pain in patients with type 1 Gaucher disease. Clin Genet. 2007;71(3):205-11.
20. Mucci JM, Cuello MF, Kisinovsky I, Larroude M, Delpino MV, Rozenfeld PA. Proinflammatory and proosteoclastogenic potential of peripheral blood mononuclear cells from Gaucher patients: Implication for bone pathology. Blood Cells Mol Dis. 2015;55(2):134-43.
21. Gervas-Arruga J, Cebolla JJ, de Blas I, Roca M, Pocovi M, Giraldo P. The influence of genetic variability and proinflammatory status on the development of bone disease in patients with Gaucher disease. PLoS One. 2015;10(5):e0126153.
22. Xiong J, O'Brien CA. Osteocyte RANKL: new insights into the control of bone remodeling. J Bone Miner Res. 2012;27(3):499-505.
23. Leibbrandt A, Penninger JM. RANK/RANKL: regulators of immune responses and bone physiology. Ann N Y Acad Sci. 2008;1143:123-50.
24. Delves PJ, Roitt IM. The immune system. First of two parts. N Engl J Med. 2000;343(1):37-49.
25. Mistry PK, Liu J, Yang M, Nottoli T, McGrath J, Jain D, et al. Glucocerebrosidase gene-deficient mouse recapitulates Gaucher disease displaying cellular and molecular dysregulation beyond the macrophage. Proc Natl Acad Sci U S A. 2010;107(45):19473-8.
26. Mistry PK, Liu J, Sun L, Chuang WL, Yuen T, Yang R, et al. Glucocerebrosidase 2 gene deletion rescues type 1 Gaucher disease. Proc Natl Acad Sci U S A. 2014;111(13):4934-9.
27. Galea GL, Meakin LB, Williams CM, Hulin-Curtis SL, Lanyon LE, Poole AW, et al. Protein kinase CΔ(PKCΔ regulates bone architecture and osteoblast activity. J Biol Chem. 2014;289(37):25509-22.
28. Sobreira E, Pires RF, Cizmarik M, Grabowski GA. Phenotypic and genotypic heterogeneity in Gaucher disease type 1: a comparison between Brazil and the rest of the world. Mol Genet Metab. 2007;90(1):81-6.
29. Sobreira EAP, Bruniera P. Avaliação de dois anos de tratamento da doença de Gaucher tipo 1 com terapia de reposição enzimática em pacientes do estado de São Paulo, Brasil. Rev Bras Hematol Hemoter. 2008;30(3):193–201.
30. Drelichman G, Ponce E, Basack N, Freigeiro D, Aversa L, Graciela E, et al. Clinical consequences of interrupting enzyme replacement therapy in children with type 1 Gaucher disease. J Pediatr. 2007;151(2):197-201.
31. Drelichman G, Linares A, Villalobos J, Cabello JF, Kerstenetzky M, Kohan RM, et al. Gaucher disease in Latin America. A report from the Gaucher Disease International Registry and the Latin American Group for Gaucher disease. Med (Buenos Aires). 2012;72(4):273–82.
32. Mendonça VF, de Paula M, Tereza M, Fernandes C, Boasquevisque EM. Manifestações esqueléticas da doença de Gaucher. Radiol Bras. 2001;34(3):151–4.
33. Mota RM, Mankin H. Use of plain radiography to optimize skeletal outcomes in children with type 1 Gaucher disease in Brazil. J Pediatr Orthop. 2007;27(3):347-50.
34. Ferreira JS, Ferreira VL, Ferreira DC. Estudo da doença de Gaucher em Santa Catarina. Rev Bras Hematol Hemoter. 2008;30(1):5–11.
35. Oi SS, Nicolau DI, Dos Santos SK, da Silva MA, de Castro Viana GM, et al. Gaucher disease in a family from Maranhão. Rev Bras Hematol Hemoter. 2014;36(5):373–8.
36. Oliveira MC, Oliveira BM, Queirós E, Viana MB. Clinical and nutritional aspects of Gaucher disease: prospective study of 13 children at a single center. J Pediatr (Rio J). 2002;78(6):517-22.
37. Vergés J, Montell E, Tomàs E, Cumelles G, Castañeda G, Marti N, et al. Weather conditions can influence rheumatic diseases. Proc West Pharmacol Soc. 2004;47:134-6.
38. Bell RS, Mankin HJ, Doppelt SH. Osteomyelitis in Gaucher disease. J Bone Joint Surg Am. 1986;68(9):1380-8.
39. Wenstrup RJ, Roca-Espiau M, Weinreb NJ, Bembi B. Skeletal aspects of Gaucher disease: a review. Br J Radiol. 2002;75(Suppl 1):A2-12.
40. Marcucci G, Zimran A, Bembi B, Kanis J, Reginster JY, Rizzoli R, et al. Gaucher disease and bone manifestations. Calcif Tissue Int. 2014;95(6):477-94.
41. Rademakers R. Radiologic evaluation of Gaucher bone disease. Semin Hematol. 1995;32(Suppl 1):14–9.
42. Drampalos E, Nikolopoulos K, Baltas C, Balanika A, Galanos A, Papaioannou N, et al. Vertebral fracture assessment: Current research status and application in patients with kyphoplasty. World J Orthop. 2015;6(9):680-7.
43. Tatti M, Motta M, Di Bartolomeo S, Cianfanelli V, Salvioli R. Cathepsin-mediated regulation of autophagy in saposin C deficiency. Autophagy. 2013;9(2):241-3.
44. Mikosch P, Hughes D. An overview on bone manifestations in Gaucher disease. Med Wochenschr. 2010;160(23-24):609-24.
45. Stowens DW, Teitelbaum SL, Kahn AJ, Barranger JA. Skeletal complications of Gaucher disease. Medicine (Baltimore). 1985;64(5):310-22.
46. Ficat RP. Idiopathic bone necrosis of the femoral head. Early diagnosis and treatment. J Bone Joint Surg Br. 1985;67(1):3-9.
47. Mitchell DG, Rao VM, Dalinka MK, Spritzer CE, Alavi A, Steinberg ME, et al. Femoral head avascular necrosis: correlation of MR imaging, radiographic staging, radionuclide imaging, and clinical findings. Radiology. 1987;162(3):709-15.
48. Piran S, Roberts A, Patterson MA, Amato D. The clinical course of untreated Gaucher disease in 22 patients over 10 years: hematological and skeletal manifestations. Blood Cells Mol Dis. 2009;43(3):289-93.
49. Giuffrida G, Cappellini MD, Carubbi F, Di Rocco M, Iolascon G. Management of bone disease in Gaucher disease type 1: clinical practice. Adv Ther. 2014;31(12):1197-212.
50. Rachner TD, Khosla S, Hofbauer LC. Osteoporosis: now and the future. Lancet. 2011;377(9773):1276-87.
51. Kaplan P, Mazur A, Manor O, Charrow J, Esplin J, Gribble TJ, et al. Acceleration of retarded growth in children with Gaucher disease after treatment with alglucerase. J Pediatr. 1996;129(1):149-53.
52. Andersson H, Kaplan P, Kacena K, Yee J. Eight-year clinical outcomes of long-term enzyme replacement therapy for 884 children with Gaucher disease type. Pediatrics. 2008;122(6):1182-90.
53. Steinberg ME, Brighton CT, Corces A, Hayken GD, Steinberg DR, Strafford B, et al. Osteonecrosis of the femoral head. Results of core decompression and grafting with and without electrical stimulation. Clin Orthop Relat Res. 1989;(249):199-208.
54. Schousboe JT, Debold CR. Reliability and accuracy of vertebral fracture assessment with densitometry compared to radiography in clinical practice. Osteoporos Int. 2006;17(2):281-9.
55. Schousboe JT, Vokes TJ, Neil B, Genant KH. Densitometric vertebral fracture assessment (VFA). International Osteoporosis Foundation. 2010.
56. Maas M, Hollak CE, Akkerman EM, Aerts JM, Stoker J, Den Heeten GJ. Quantification of skeletal involvement in adults with type I Gaucher's disease: fat fraction measured by Dixon quantitative chemical shift imaging as a valid parameter. AJR Am J Roentgenol. 2002;179(4):961-5.
57. Maas M, van Kuijk C, Stoker J, Hollak CEM, Akkerman EM, Aerts JFMG, et al. Quantification of bone involvement in Gaucher disease: MR imaging bone marrow burden score as an alternative to Dixon quantitative chemical shift MR imaging-- initial experience. Radiology. 2003;229(2):554–61.
58. Schousboe JT, Shepherd JA, Bilezikian JP, Baim S. Executive summary of the 2013 International Society for Clinical Densitometry Position Development Conference on bone densitometry. J Clin Densitom. 2013;16(4):455-66.
59. Pastores GM, Weinreb NJ, Aerts H, Andria G, Cox TM, Giralt M, et al. Therapeutic goals in the treatment of Gaucher disease. Semin Hematol. 2004;41(4 Suppl 5):4-14.
60. Kaplan P, Baris H, De Meirleir L, Di Rocco M, El-Beshlawy A, Huemer M, et al. Revised recommendations for the management of Gaucher disease in children. Eur J Pediatr. 2013;172(4):447-58.
61. Poll LW, Koch JA, vom Dahl S, Willers R, Scherer A, Boerner D, et al. Magnetic resonance imaging of bone marrow changes in Gaucher disease during enzyme replacement therapy: first German long-term results. Skeletal Radiol. 2001;30(9):496-503.
62. Parisi MS, Mastaglia SR, Bagur A, Goldstein G, Zeni SN, Oliveri B. Body composition and bone metabolism in young Gaucher disease type I patients treated with imiglucerase. Eur J Med Res. 2008;13(1):31-8.
63. Lukina E, Watman N, Dragosky M, Pastores GM, Arreguin EA, Rosenbaum H, et al. Eliglustat, an investigational oral therapy for Gaucher disease type 1: Phase 2 trial results after 4 years of treatment. Blood Cells Mol Dis. 2014;53(4):274-6.
64. Hughes DA, Gonzalez DE, Lukina EA, Mehta A, Kabra M, Elstein D, et al. Velaglucerase alfa (VPRIV) enzyme replacement therapy in patients with Gaucher disease: Long-term data from phase III clinical trials. Am J Hematol. 2015;90(7):584-91.
65. Mistry PK, Lukina E, Ben Turkia H, Amato D, Baris H, Dasouki M, et al. Effect of oral eliglustat on splenomegaly in patients with Gaucher disease type 1: the ENGAGE randomized clinical trial. JAMA. 2015;313(7):695-706.
66. Cox TM, Drelichman G, Cravo R, Balwani M, Burrow TA, Martins AM, et al. Eliglustat compared with imiglucerase in patients with Gaucher's disease type 1 stabilised on enzyme replacement therapy: a phase 3, randomised, open-label, non-inferiority trial. Lancet. 2015;385(9985):2355-62.
67. Sopher AB, Fennoy I, Oberfield SE. An update on childhood bone health: mineral accrual, assessment and treatment. Curr Opin Endocrinol Diabetes Obes. 2015;22(1):35-40.
68. Shemesh E, Deroma L, Bembi B, Deegan P, Hollak C, Weinreb NJ, et al. Enzyme replacement and substrate reduction therapy for Gaucher disease. Cochrane Database Syst Rev. 2015;(3):CD010324.

CORRELAÇÃO CLÍNICO-RADIOLÓGICA DAS ALTERAÇÕES DEGENERATIVAS DA COLUNA – REVISÃO SISTEMÁTICA

CLINICAL-RADIOGRAPHIC CORRELATION OF DEGENERATIVE CHANGES OF THE SPINE – SYSTEMATIC REVIEW

CORRELACIÓN CLÍNICO-RADIOLÓGICA DE LOS CAMBIOS DEGENERATIVOS DE LA COLUMNA – REVISIÓN SISTEMÁTICA

Emiliano Neves Vialle[1], Luiz Roberto Gomes Vialle[1,2], Christiano Esteves Simões[3,4], Phelipe de Souza Menegaz[1,4]

1. Pontifícia Universidade Católica do Paraná (PUCPR), Hospital Universitário Cajuru (HUC), Grupo de Cirurgia de Coluna, Curitiba, PR, Brasil.
2. Pontifícia Universidade Católica do Paraná (PUCPR), Escola de Medicina, Departamento de Ortopedia e Traumatologia, Curitiba, PR, Brasil.
3. Hospital Felício Roxo, Grupo de Cirurgia de Coluna, Belo Horizonte, MG, Brasil.
4. Fellow em cirurgia de coluna, AOSpine Latin America.

RESUMO

Revisão sistemática da literatura de avaliação por imagem das alterações degenerativas da coluna e sua correlação clínica. A revisão sistemática da literatura foi realizada e seus resultados, avaliados com relação à presença de correlação clínica, assim como o tipo de método de imagem utilizado. Os termos de pesquisa foram "*Intervertebral Disc Degeneration*", "*Intervertebral disc*", "*Classification*", "*Anulus fibrosus*", "*Nucleus pulposus*", "*Lumbar spine*", "*Degenerative disc disease*", "*Degeneration*", "*Zygapophyseal Joint*". Também se avaliou se houve concordância inter e intraobservador nos trabalhos selecionados e possíveis orientações com relação ao tratamento e ao prognóstico dos pacientes. Dos 91 resumos revisados, foram selecionados 31 artigos que satisfizeram os critérios de inclusão. Seis artigos estavam relacionados com a coluna cervical, 13 com a coluna lombar e 12 versavam sobre alterações não relacionadas especificamente com um único segmento da coluna. Os artigos que determinaram valores limítrofes considerados normais também foram incluídos, uma vez que suas variações foram consideradas sinais de degeneração ou patologia. Não foi possível estabelecer a relação entre alterações identificadas nos exames de imagem e a história clínica dos pacientes, tampouco definir orientações de tratamento e prognóstico.

Descritores: Degeneração do disco intervertebral; Disco intervertebral; Classificação; Coluna vertebral; Articulação zigapofisária.

ABSTRACT

Systematic review of the literature on the evaluation of images of degenerative changes of the spine and its clinical correlation. A systematic literature review was conducted, and the results evaluated for the presence of clinical correlation, as well as the type of imaging method used. The search terms were "Intervertebral Disc Degeneration", "Intervertebral disc", "Classification", "Anulus fibrosus", "Nucleus pulposus", "Lumbar spine", "Degenerative disc disease", "Degeneration", "Zygapophyseal Joint". We also assessed whether there were inter- and intraobserver agreement in the selected works and possible guidelines regarding the treatment and prognosis of patients. Of the 91 reviewed abstracts, 31 articles were selected that met the inclusion criteria. Six articles were related to the cervical spine, 13 to the lumbar spine and 12 were about changes not related specifically to a single segment of the spine. Articles that determined limiting values considered normal were also included, since variations were considered signs of degeneration or pathology. It was not possible to establish the relationship between the changes identified in imaging and the clinical history of patients, either define treatment and prognosis guidelines.

Keywords: Intervertebral disc degeneration; Intervertebral disc; Classification; Spine; Zygapophyseal joint.

RESUMEN

Revisión sistemática de la literatura sobre evaluación por imágenes de los cambios degenerativos de la columna y su correlación clínica. Fue realizada una revisión sistemática de la literatura y sus resultados evaluados cuanto a la presencia de correlación clínica, así como al tipo de método de imagen utilizado. Los términos de búsqueda fueron "Intervertebral Disc Degeneration", "Intervertebral disc", "Classification", "Anulus fibrosus", "Nucleus pulposus", "Lumbar spine", "Degenerative disc disease", "Degeneration", "Zygapophyseal Joint". Se evaluó también si había concordancia inter e intraobservador en los trabajos seleccionados, además de las posibles orientaciones en cuanto al tratamiento y al pronóstico de los pacientes. De los 91 resúmenes revisados, treinta y un artículos que cumplieron los criterios de inclusión fueron seleccionados. Seis artículos estaban relacionados con la columna cervical, 13 con la columna lumbar y 12 eran acerca de cambios no relacionados específicamente a un solo segmento de la columna vertebral. También se incluyeron artículos que determinaron valores límites considerados normales, ya que los cambios fueron considerados señales de degeneración o patología. No fue posible establecer la relación entre los cambios identificados en las imágenes y la historia clínica de los pacientes, tampoco definir orientaciones de tratamiento y pronóstico.

Descriptores: Degeneración del disco intervertebral; Disco intervertebral; Clasificación; Columna vertebral; Articulación cigapofisaria.

Trabalho realizado no Hospital Universitário Cajuru (HUC), da Pontifícia Universidade Católica do Paraná (PUCPR), Curitiba, Paraná, Brasil.
Correspondência: Rua Brigadeiro Franco, 979, Curitiba, PR, Brasil. 80430-210. evialle@hotmail.com

http://dx.doi.org/10.1590/S1808-185120161504157006 Recebido em 24/11/2015, aceito em 01/06/2016.

INTRODUÇÃO

Alterações degenerativas da coluna vertebral são frequentemente encontradas em exames de imagem, independente de variações morfológicas e clínicas entre indivíduos do mesmo sexo, idade e ocupação profissional. As principais alterações morfológicas observadas nos discos intervertebrais e facetas articulares têm sido objeto de diversas descrições através de métodos histológicos,[1-9] morfológicos[2,6,8-12] e principalmente com o uso de métodos de imagem, como radiografias (RX),[2,10,13-15] tomografia computadorizada (TC),[6,15-17] ressonância magnética (RM)[6,15,18] e discografia.[19]

A correlação entre estas alterações degenerativas e a presença de sintomas é objeto de discussão e controvérsia. Pela alta prevalência de dor lombar e cervical na população adulta, e pela facilidade de acesso a exames de imagem, cria-se uma sensação de doença, muitas vezes infundada. Faltam, portanto, instrumentos que permitam diferenciar alterações naturais do envelhecimento com alterações associadas à dor e incapacidade.

A necessidade de se graduar a degeneração deve-se ao fato de que esses sistemas poderiam esclarecer dúvidas como a relação entre a morfologia e parâmetros funcionais, como instabilidade e pressão intradiscal, ou correlacionar as diferentes alterações morfológicas encontradas.[20]

Várias descrições de degeneração discal estão disponíveis na literatura, porém, especialmente por razões de pesquisa, essas variações precisam ser quantificadas.[21] A análise dos sistemas existentes revela diferentes métodos de graduação das alterações e possíveis correlações entre lesões e sintomas, não havendo consenso até o momento.

Dessa forma, os autores têm como objetivo realizar uma revisão sistemática da literatura pertinente ao tema apresentado, em busca de avaliações objetivas de degeneração discal e facetária, comparando suas vantagens e desvantagens, bem como destacando suas possíveis correlações clínicas. Ainda pretende-se determinar uma possível aplicação destas avaliações na decisão terapêutica das alterações degenerativas da coluna.

MATERIAIS E MÉTODOS

A pesquisa bibliográfica foi realizada buscando-se os termos "Intervertebral Disc Degeneration", "Intervertebral disc", "Classification", "Anulus fibrosus", "Nucleus pulposus", "Lumbar spine", "Degenerative disc disease", "Degeneration", "Zygapophyseal Joint" nas bases de dados Medline, Embase, FirstBook, Web of Science, Google Scholar e revisões sistemáticas da Cochrane. Foram incluídos artigos publicados no período entre 1945 a 2012, nos idiomas inglês, francês, alemão, italiano, português e espanhol. Foram selecionados os resumos que apresentavam descrição de alterações degenerativas da coluna vertebral, identificadas e quantificadas por métodos de imagem, assim como os trabalhos que associaram estas alterações a algum sistema de pontuação ou graduação de gravidade.

Na seleção inicial, aplicou-se os seguintes critérios de exclusão: detecção de descrições subjetivas e sem detalhamento; unidades métricas ou pontuações que não permitiam quantificar as alterações degenerativas; artigos em outro idioma que não os previamente citados e publicações sem resumo disponível para consulta.

Todos os resumos foram inicialmente avaliados por três revisores independentes e, após processo de adequação aos critérios, foram obtidas versões completas dos artigos selecionados. Procedeu-se à leitura crítica desses, verificando também suas respectivas referências em busca de dados adicionais, com intenção de refinamento da pesquisa inicialmente realizada. Eventuais discordâncias a respeito da seleção de artigos foram solucionadas por consenso entre os três revisores. Todos os artigos utilizados para essa revisão sistemática foram categorizados pelo nível das provas de acordo com a escala de evidências de Sackett et al..[22] O trabalho é uma revisão sistemática da literatura e não envolve pacientes, portanto não passa por comitê de ética.

RESULTADOS

Através da pesquisa inicial, foram encontrados 681 artigos, sendo selecionados 92 resumos. Destes, 31 preencheram os critérios de inclusão. Dentre os 61 trabalhos excluídos, quatro não apresentavam resumo disponível, oito estavam em idioma diferente dos previamente citados e 49 não apresentavam descrição quantificada e objetiva de degeneração vertebral.

Dos 31 artigos selecionados seis abordavam medidas cervicais – quatro sobre valores considerados normais e dois, alterações degenerativas, 13 lombares – oito sobre alterações degenerativas e cinco descrevendo valores normais – e 12 relacionados a alterações não específicas a um determinado segmento da coluna, assim como a medidas relacionadas à região sacro-pélvica que podem interferir diretamente na degeneração dos segmentos da coluna. (Figura 1)

Quatro artigos com descrições de medidas cervicais[23-26] identificaram valores normais de parâmetros como angulações e amplitudes de movimento. Esses valores foram correlacionados com condições degenerativas, situações que levam a possível instabilidade, dor e alterações neurológicas. (Tabela 1)

Três artigos[27-29] definiram os valores normais da região sacro-pélvica, onde demonstrou-se uma correlação com desequilíbrio sagital, presença ou propensão a espondilolistese e suas complicações – dificuldade para marcha – alterações neurológicas e dor. (Tabela 2)

Roussouly et al.[30] agruparam as alterações mais comuns do alinhamento sagital, sacro e pelve em quatro grupos, sugerindo que para cada grupo existiria uma predisposição diferente para a degeneração da coluna lombar, podendo ser degeneração facetária, discal ou predisposição a espondilolistese. (Figura 2) Os autores também definiram um sub grupo que fora considerado normal e com menor propensão a degenerar.

Dentre todos os artigos revisados, encontrou-se a descrição e respectivo aferimento das alterações degenerativas em radiografias em seis deles.[21,31-35] Destaca-se a utilização dos mesmos parâmetros

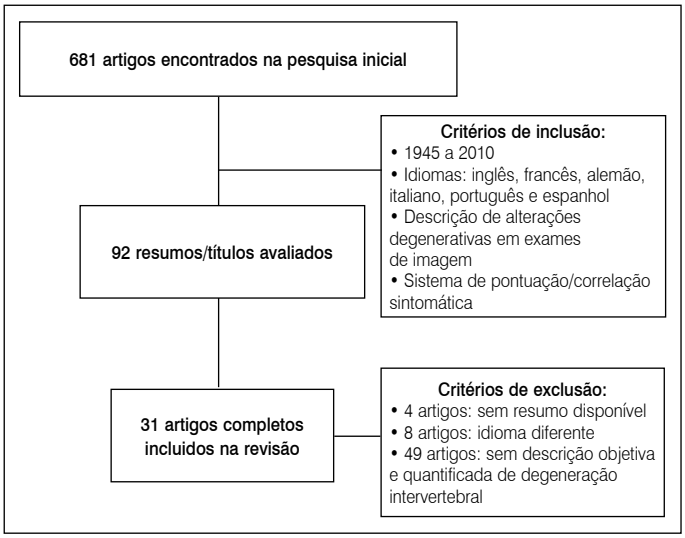

Figura 1. Organograma descrevendo a estratégia de busca que levou aos 31 artigos selecionados.

Tabela 1. Medidas cervicais.

Autor	Parâmetros avaliados	Método de avaliação	Correlação clínica
Czervionke, 1988[23]	Diâmetro do forâme cervical	RM	Sim
Uchida, 2009[24]	Cifose cervical e instabilidade segmentar associada a mielopatia	RX	Sim
Dvorak, 1992[25]	Amplitude de movimento cervical	RX	Sim
Pavlov, 1987[26]	Diâmetro do canal vertebral	RX	Sim

RM: ressonância magnética; RX: radiografias.

Tabela 2. Medidas sacro-pélvicas.

Autor	Parâmetros avaliados	Método de avaliação	Correlação clínica
Lafage, 2009[27]	Inclinações pélvica e do tronco (em deformidades)	RX	Sim
Lazennec, 2000[28]	Alinhamento sagital	RX	Sim
Yoshimoto, 2005[29]	Alinhamento sagital	RX	Sim

RX: radiografias.

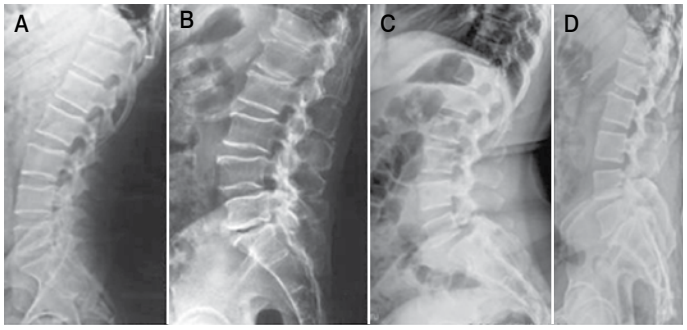

Figura 2. Classificação de Roussouly.(Legenda: A = Roussouly tipo I, B= tipo II, C=tipo III, D= tipo IV).

para degeneração – presença de osteófitos, perda da altura discal e esclerose subcondral – de forma qualificada para composição de esquemas de graduação quanto à gravidade do quadro clínico apresentado pelo paciente. (Tabela 3)

Pathria et al.[36] elaboraram um sistema de graduação com base em alterações degenerativas facetárias, identificadas em radiografias oblíquas e TC. Weishaupt et al.[37] correlacionaram as alterações na TC com as encontradas em RM para definir sua graduação, tendo como parâmetros o espaço articular facetário, hipertrofia articular e presença de osteófitos. Stadnik et al.[38] identificaram alterações degenerativas através de RM, descrevendo o conceito das "High Intensity Zones (HIZ)"- Zonas de hiperintensidade – correlacionadas positivamente com a ruptura discal.

Ainda, outros três estudos propuseram sistemas de graduação através de alterações encontradas na RM,[39-41] com particularidades metodológicas entre eles. Modic et al.[39] avaliaram as alterações em platô vertebral, tanto em sequências ponderadas em T1 quanto T2; Pfirrmann et al.[40] avaliaram e quantificaram as alterações morfológicas da degeneração discal lombar apenas em sequências ponderadas em T2 e Miyazaki et al.[41] abordaram alterações degenerativas cervicais também em T2. Adams et al.,[19] por sua vez, descreveram uma classificação de degeneração através de padrões de imagem encontrados após exames de discografia, delineando as alterações encontradas e correlacionando-as com diferentes estágios evolutivos da degeneração discal. (Tabela 4).

Em referência aos sistemas de graduação encontrados na revisão, (Tabela 5) verificou-se uma disparidade entre a quantidade de estágios evolutivos utilizados – desde três, até cinco. A metodologia aplicada para valoração, também demonstrou-se não padronizada, uma vez que alguns trabalhos utilizaram como critério de pontuação a presença ou não das alterações, enquanto outros atribuíram valores a elas, baseados, principalmente, no seu tamanho e localização. Ainda, alguns sistemas propostos iniciaram suas escalas gradativas a partir da menor intensidade encontrada, enquanto outros, aplicaram a lógica inversa, tendo o primeiro estágio como o de maior gravidade.

Os resultados finais publicados também apresentaram diferenças entre as definições de "ausência de alterações", sendo categorizadas como Grau 0 em alguns artigos, enquanto, em outros, como Grau I. Destaca-se que trabalhos com termos subjetivos tais como "leve", "moderado" e "inicial", além de outros termos sem critérios específicos baseados em medidas ou imagens padronizadas, foram excluídos dos resultados apresentados, por não permitirem reprodutibilidade inter e intraobservadores. Não foi encontrado nenhum estudo que descrevesse alterações exclusivas da coluna torácica.

Tabela 3. Degeneração discal.

Autor	Parâmetros avaliados	Método de avaliação	Correlação clínica
Wilke, 2006[21]	Degeneração discal Lombar	RX	NT
Kellgren, 1963[31]	Degeneraçãodiscal cervical	RX	NT
Cote, 1997[32]	Degeneração discal, facetária e curvatura sagital cervical	RX	NT
Mimura, 1994[33]	Degeneraçãodiscallombar	RX	NT
Lane, 1993[34]	Degeneraçãodiscallombar	RX	NT
Kettle, 2006[35]	Degeneração discal cervical	RX	NT

RX: Radiografias; NT: não testada.

Tabela 4. Degeneração avaliada pelos demais métodos de imagem.

Autor	Parâmetros avaliados	Método de avaliação	Correlação clínica
Pathria, 1987[36]	Degeneração facetária	RX e TC	NT
Weishaupt, 1999[37]	Degeneração facetária	TC e RM	NT
Stadnik, 1998[38]	Lesão anular e herniação discal	RM	Fraca
Modic, 1988[39]	Alteração no platô vertebral	RM	Fraca
Pfirrmann, 2004[40]	Morfologia do disco intervertebral	RM	NT
Miyazaki, 2008[41]	Disco intervertebral cervical	RM	NT
Adams, 1986[19]	Degeneração discal	Discografia	Fraca

RM: ressonância magnética; RX: Radiografias; TC: tomografia computadorizada; NT: não testada.

Tabela 5. Artigos publicados com método próprio de graduação da degeneração.

Alterações avaliadas	Autor	Método utilizado
Cervical		
Osteófitos, altura discal e esclerose da placa vertebral	Kelgren 1963[31]	RX Perfil
Osteófitos e alterações das apófises articulares	Kelgren 1963[31]	RX Perfil
Perda de altura, formação osteofitária e esclerose difusa	Wilke 2006[21]	RX Perfil
Degeneração discal intervertebral	Miyazaki 2008[41]	RM
Cifose e instabilidade segmentar associada à mielopatia	Uchida 2009[24]	RX Perfil
Lombar		
Degeneração discal lombar	Adams 1986[19]	Discografia
Degeneração facetária	Pathria 1987[36]	RX Oblíquo
Alterações na medula óssea localizada no corpo vertebral	Modic 1988[42]	RM
Estreitamento articular, osteófitos e esclerose subcondral	Lane 1993[34]	RX Perfil
Altura discal, osteófitos e esclerose subcondral	Mimura 1994[33]	RX (AP e Perfil)
Degeneração facetária	Weishaupt 1999[37]	TC + RM
Degeneração discal	Pfirrmann 2001[49]	RM
Perda da altura, formação osteofitária e esclerose difusa	Wilke 2006[21]	RX (AP e Perfil)

RX: radiografias; RM: ressonância magnética; TC: tomografia computadorizada.

DISCUSSÃO

O grande número de trabalhos encontrado na literatura mostra a necessidade de se identificar as alterações degenerativas encontradas na coluna vertebral, quantificá-las e correlacioná-las com o quadro clínico, o tratamento e o prognóstico dos pacientes. No entanto, esse mesmo fato também demonstra a falta de um método de avaliação preciso que esteja diretamente ligado ao quadro clínico do paciente. Muitas vezes, alterações consideradas avançadas apresentam sintomas menos importantes em determinados pacientes comparados a outros com menor número de alterações nos exames de imagem.

Em outra tentativa de padronização baseada em correlação clínica, Modic et al.[42] identificaram sinais de fissura discal (HIZ) em 56% dos indivíduos assintomáticos, através de imagens por RM com ou sem contraste, sendo que esse sinal foi considerado um preditor fraco para ocorrência de dor lombar.

Um sistema de graduação necessita preencher alguns critérios básicos para ser considerado válido. Sua pontuação precisa ser a mesma independente da experiência do examinador e deve inferir o verdadeiro grau da degeneração.[21] A maioria dos trabalhos baseia

seus resultados em avaliações subjetivas, utilizando critérios como "moderado" ou "grave", "pequeno ou grande".[13,34,43-45,48]

A maior parte dos estudos adota a avaliação das alterações através de exames de radiografia. Wilke et al.[21] postularam três vantagens em relação a essa metodologia, sendo: menos invasivos em comparação a outros exames; mais simples; mais baratos e frequentemente disponíveis devido a estudos prévios de diagnóstico ou para acompanhamento dos pacientes.

Mesmo com o elevado interesse científico por esse tópico, verifica-se ainda uma falta de consenso em relação aos critérios avaliados em alterações degenerativas; a maioria dos autores verifica exames radiográficos em incidências ântero-posterior (AP) e em perfil (P). A partir dessas, buscam itens como presença de osteófitos e esclerose subcondral, além de aferir a altura discal bem como dimensões e posições osteofitárias.

Quanto a altura discal, Frobin et al.[45] colaboraram de forma importante por terem definido os seus valores normais, podendo aplicá-los como referência populacional, posteriormente. Para isso, nesse estudo, os pacientes foram categorizados em apenas três graus de degeneração – normal, leve ou moderada/grave. Em processo de otimização, Mimura et al.[33] (Tabela 6) propuseram um novo sistema, também embasado nas radiografias da coluna vertebral. Para isso, foram avaliados: altura discal - divida em quatro diferentes porções anatômicas; a presença de osteófitos – bem como seu tamanho; e a presença de esclerose vertebral, em um ou ambos os platôs. Sua graduação teve como objetivo principal a investigaçãodo efeito da degeneração sobre flexibilidade da coluna, porém, não há descriçãode testes clínicos para sua validação.

Wilke et al.[21] descreveram um sistema de graduação semelhante para alterações lombares, (Tabela 7) onde os critérios foram pontuados individualmente, determinando o grau de degeneração final através da soma destes três itens. Através de diferentes avaliadores, testou-se ainda a concordância interobservador que, segundo o coeficiente de Kappa, foi de 0,714 pontos – concordância substancial. Os autores concluem o estudo afirmando que o sistema proposto é "quase" objetivo, válido e confiável, porém, ressaltam que o verdadeiro grau de degeneração tende a ser subestimado, havendo diferenças importantes nas avaliações de acordo com a experiência do avaliador.

Lane et al.[34] (Tabela 8) avaliaram somente as radiografias em perfil, abordando o estreitamento do espaço articular, a presença de osteófitos e de esclerose das placas vertebrais. A partir da análise de validade interobservador – tendo sendo realizada por três avaliadores considerados experientes – foram encontrados coeficientes Kappa 0.93 para diminuição do espaço articular, 0.91 para osteófitos e 0.93 para o resultado final; porém, em relação à esclerose da placa vertebral, obteve-se o coeficiente Kappa de apenas 0,55 – evidenciando a fraca concordância entre os avaliadores para o item em questão.

Kettler et al.[35] propuseram um novo sistema de graduação para degeneração cervical, baseado em radiografias em perfil, semelhante ao desenvolvido para coluna lombar por Wilke et al.[21] Avaliaram a perda da altura discal, a presença de osteófitos e de esclerose subcondral, e compararam a pontuação radiográfica com as alterações estruturais encontradas macroscopicamente após dissecção das peças. O valor do coeficiente Kappa encontrado foi de 0,688. Dentre todos os critérios avaliados, a variável isolada com maior concordância foi a presença e o tamanho dos osteófitos; porém, quando avaliada a presença de esclerose subcondral, a concordância encontrada foi extremamente baixa, corroborando com resultados de outros estudos analisados. Os autores consideraram a classificação válida, destacando ainda que em casos de degeneração da coluna cervical, existe uma tendência a se subestimar as alterações radiográficas presentes, principalmente por examinadores menos experientes.

Tabela 6. Sistema de graduação de Mimuraetal.

Perda da altura discal (% do disco adjacente)	Formação Osteofitária*	Esclerose das placas vertebrais	Resultados (soma dos pontos)
O = Normal 1= Leve (>75%) 2= Moderada (>50%) 3= Grave (>25%) 4= Muito Grave (<25%)	0= 0 Pontos 1= 1-4 Pontos 2= 5-8 Pontos 3= 9-12 Pontos 4= 13-16 Pontos	0= Ausente 1= Uma das placas (superior ou inferior) 2= Ambas as placas	Grau I: 0 a 1.5 Grau II: 2.0 -3.5 Grau III: 4.0-6.0 Grau IV>6.0

* = soma dos pontos das oito extremidades; <3 mm = 1 ponto, >3 mm = 2 pontos.

Tabela 7. Sistema de graduação para coluna lombar de Wilkeetal.[21]

Perda da altura	Formação osteofitária	Esclerose difusa	Grau de degeneração total
Perda da altura anterior e posterior respeitando a altura individual antes da degeneração	Soma dos pontos das 2 extremidades 0= 0 pontos <3 mm= 1 ponto ≤3 e<6 mm = 2 pontos ≥6= 3 pontos	Soma dos pontos de dois corpos adjacentes Sem esclerose= 0 ponto 0,25 parcial ou completamente afetado= 1 ponto 0,5 parcial ou completamente afetado= 2 ponto >0,5 parcial ou completamente afetado= 3 ponto	Soma dos pontos da "Perda da altura", "Formação Osteofitária" e Esclerose Difusa"
0= 0% 1<33% 2≥33<66% 3≥66%	0=0 pontos 1= 1-8 pontos 2= 9-16 pontos 3= 17-24 pontos	0= 0 pontos 1= 1-2 pontos 2= 3-4 pontos 3= 5-6 pontos	0 pontos = grau 0(sem degeneração) 1-3 pontos = grau1 (degeneração leve) 4-6 pontos = grau 2 (degeneração moderada) 7-9 pontos = grau 3 (degeneração grave) .

Tabela 8. Sistema de graduação de Laneetal.[34]

Estreitamento do espaço articular	Osteófitos anterior e posterior	Esclerose da placa vertebral	Graduação da degeneração
0= Nenhum 1= Leve 2= Moderado 3= Grave (perda completa)	0= Nenhum 1= Pequeno 2= Moderado 3= Grande	0= Nenhum 1= Presente	Grau 0= Articulação normal (0 para osteófitos e estreitamento) Grau I= Moderado (1) estreitamento ou leve (1) osteófitos Grau II = Moderada-Grave (2-3) estreitamento e/ou moderado a grave (2-3) osteófitos

Pfirrmann et al.[49] graduaram a degeneração discal por imagens ponderadas em T2 na RM, verificando a intensidade do sinal em correlação com a altura discal, além de analisar a estrutura do disco intervertebral e sua distinção entre núcleo e ânulo fibroso. Para esse método de análise proposto, encontrou-se um coeficiente Kappa com valores variando entre 0,74 e 0,81. Esses índices maiores em comparação aos obtidos pelas classificações radiográficas sugerem que os itens avaliados através da RM e a intensidade do sinal podem ser mais objetivos que as alterações ósseas encontradas nas radiografias.

Em relação à confiabilidade dos estudos de validação dos sistemas de graduação propostos, Kovacs et al.[50] sugeriram que, em diversos casos, a alta concordância encontrada deve-se ao número reduzido de observadores e ao fato dos mesmos pertencerem a um serviço hospitalar comum. Em seu estudo, sete observadores com diferentes níveis de experiência em cirurgia da coluna oriundos de três serviços distintos avaliaram exames de imagem da coluna aplicando a graduação proposta por Pfirrmann, encontrando uma concordância intraobservador de 0,601 (Kappa variando de 0,00 a 0,99) e interobservador de 0,219 (Kappa, variando de 0,024 a 0,529), demonstrando pouca concordância interobservador para esta classificação.

Ainda nesse mesmo estudo, Kovacs et al.[50] também avaliaram a concordância entre a graduação de Modic e a presença de sinal de HIZ na RM. Identificou-se uma alta concordância inter e intraobservador,

porém a literatura demonstra que a presença dessas alterações é um preditor fraco para dor lombar futura, conferindo pouco valor prognóstico. Hoje, sabe-se que as HIZ podem estar presentes em exames de imagem de 30% a 56% dos indivíduos assintomáticos.[37,38]

Frente aos estudos avaliados, tem-se que, mesmo havendo critérios estabelecidos para definição de degeneração discal, essa pode ser inferida apenas através de comparações entre medidas da altura discal em diferentes períodos do dia e variadas idades do paciente, uma vez que estão descritas variações significativas mesmo ao longo de um único único dia.[45-47] Outros itens avaliados, como presença e tamanho dos osteófitos, apesar de possibilitar maior grau de objetividade à avaliação, apresentaram importantes variações entre observadores na literatura.

CONCLUSÃO

Vários sistemas de graduação envolvendo medidas geométricas ou descritivas de alterações relacionadas à degeneração discal e facetária estão disponíveis na literatura, entretanto, verificou-se grande disparidade quanto aos critérios aplicados, resultados apresentados e possíveis correlações clínicas – muitos dos quais, sem essa abordagem.

Após essa revisão, não foi identificado nenhum sistema isolado que pudesse definir prognóstico ou guiar tratamentos, também sendo verificado que a maioria das escalas propostas não foram testadas em relação às suas validades e concordâncias inter e intraobservador. Permanece também uma importante disparidade quanto às metodologias de avaliação, tanto por porte do exame de imagem com maior eficiência - considerando custo *versus* benefício quanto aos critérios ideais a serem avaliados.

Sendo assim, até o momento, de acordo com a literatura disponível, fazem-se necessárias pesquisas futuras para determinação do sistema ideal.

Todos os autores declaram não haver nenhum potencial conflito de interesses referente a este artigo.

CONTRIBUIÇÕES DOS AUTORES: Cada autor contribuiu individual e significativamente para o desenvolvimento do manuscrito. ENV participou da elaboração do projeto de pesquisa, revisão da literatura e elaboração do manuscrito. LRGV participou da revisão do manuscrito. CES e PSM participaram da revisão da literatura e elaboração do manuscrito.

REFERÊNCIAS

1. Boos N, Weissbach S, Rohrbach H, Weiler C, Spratt KF, Nerlich AG. Classification of age-related changes in lumbar intervertebral discs: 2002 Volvo Award in basic science. Spine (Phila Pa 1976). 2002;27(23):2631-44.
2. Collins DH. The pathology of articular and spinal diseases. London: Edward Arnold & Lamp; 1949.
3. Coventry MB, Ghormley RK, Kernohan JW. The intervertebral disc: Its microscopic anatomy and pathology: Part I. Anatomy, development and pathology. J Bone Joint Surg. 1945;27:105-12.
4. Coventry MB, Ghormley RK, Kernohan JW. The intervertebral disc: Its microscopic anatomy and pathology: Part II. Changes in the intervertebral disc concomitant with age. J Bone Joint Surg. 1945;27:233-47.
5. Eisenstein SM, Parry CR. The lumbar facet arthrosis syndrome. Clinical presentation and articular surface changes. J Bone Joint Surg Br. 1987;69(1):3-7.
6. Fletcher G, Haughton VM, Ho KC, Yu SW. Age-related changes in the cervical facet joints: studies with cryomicrotomy, MR, and CT. AJR Am J Roentgenol. 1990;154(4):817-20.
7. Hirsch. Some morphological changes in the cervical spine during ageing. In: Hirsch C, Zotterman Y, editors. Cervical pain. New York: Pergamon Press; 1972. p. 21-32.
8. Töndury G. The behaviour of the cervical discs during life. In: Hirsch C, Zotterman Y, editors. Cervical pain. New York: Pergamon Press; 1972.p. 59-66.
9. Vernon-Roberts B, Pirie CJ. Degenerative changes in the intervertebral discs of the lumbar spine and their sequelae. Rheumatol Rehabil. 1977;16(1):13-21.
10. Friberg S, Hirsch C. Anatomical and clinical studies on lumbar disc degeneration. ActaOrthop Scand. 1949;19(2):222-42.
11. Macnab I. Cervical spondylosis. ClinOrthopRelat Res. 1975;(109):69-77.
12. Swanepoel MW, Adams LM, Smeathers JE. Human lumbar apophyseal joint damage and intervertebral disc degeneration. Ann Rheum Dis. 1995;54(3):182-8.
13. Kellgren JH, Lawrence JS. Rheumatism in miners. II. X-ray study. Br J Ind Med. 1952;9(3):197-207.
14. Kellgren JH, Lawrence JS. Radiological assessment of osteo-arthrosis. Ann Rheum Dis. 1957;16(4):494-502.
15. Resnick D. Degenerative diseases of the vertebral column. Radiology. 1985;156(1):3-14.
16. Butler D, Trafimow JH, Andersson GB, McNeill TW, Huckman MS. Discs degenerate before facets. Spine (Phila Pa 1976). 1990;15(2):111-3.
17. Wybier M. Imaging of lumbar degenerative changes involving structures other than disk space. Radiol Clin North Am. 2001;39(1):101-14.
18. Yu S, Haughton VM, Sether LA, Ho KC, Wagner M. Criteria for classifying normal and degenerated lumbar intervertebral disks. Radiology. 1989;170(2):523-6.
19. Adams MA, Dolan P, Hutton WC. The stages of disc degeneration as revealed by discograms. J Bone Joint Surg Br. 1986;68(1):36-41.
20. Kettler A, Wilke HJ. Review of existing grading systems for cervical or lumbar disc and facet joint degeneration. Eur Spine J. 2006;15(6):705-18.
21. Wilke HJ, Rohlmann F, Neidlinger-Wilke C, Werner K, Claes L, Kettler A. Validity and interobserver agreement of a new radiographic grading system for intervertebral disc degeneration: Part I. Lumbar spine. Eur Spine J. 2006;15(6):720-30.
22. Sackett DL, Straus SE, Richardson WS, Rosenberg W, Haynes RB. Evidence-based medicine: how to practice and teach EBM. 2nd ed. Edinburgh: Churchill- Livingstone; 2000.
23. Czervionke LF, Daniels DL, Ho PS, Yu SW, Pech P, Strandt J, et al. Cervical neural foramina: correlative anatomic and MR imaging study. Radiology. 1988;169(3):753-9.
24. Uchida K, Nakajima H, Sato R, Yayama T, Mwaka ES, Kobayashi S, Baba H. Cervical spondylotic myelopathy associated with kyphosis or sagittal sigmoid alignment: outcome after anterior or posterior decompression. J Neurosurg Spine. 2009;11(5):521-8.
25. Dvorak J, Antinnes JA, Panjabi M, Loustalot D, Bonomo M. Age and gender related normal motion of the cervical spine. Spine (Phila Pa 1976). 1992;17(Suppl 10):S393-8.
26. Pavlov H, Torg JS, Robie B, Jahre C. Cervical spinal stenosis: determination with vertebral body ratio method. Radiology. 1987;164(3):771-5.
27. Lafage V, Schwab F, Patel A, Hawkinson N, Farcy JP. Pelvic tilt and truncal inclination: two key radiographic parameters in the setting of adults with spinal deformity. Spine (Phila Pa 1976). 2009;34(17):E599-606.
28. Lazennec JY, Ramaré S, Arafati N, Laudet CG, Gorin M, Roger B, et al. Sagittal alignment in lumbosacral fusion: relations between radiological parameters and pain. Eur Spine J. 2000;9(1):47-55.
29. Yoshimoto H, Sato S, Masuda T, Kanno T, Shundo M, Hyakumachi T, et al. Spinopelvic alignment in patients with osteoarthrosis of the hip: a radiographic comparison to patients with low back pain. Spine (Phila Pa 1976). 2005;30(14):1650-7.
30. Roussouly P, Gollogly S, Berthonnaud E, Dimnet J. Classification of the normal variation in the sagittal alignment of the human lumbar spine and pelvis in the standing position. Spine (Phila Pa 1976). 2005;30(3):346-53.
31. Kellgren JH, Lawrence JS, editors. The epidemiology of chronic rheumatism: atlas of standard radiographs of arthritis. Oxford: Blackwell Scientific; 1963.
32. Côté P, Cassidy JD, Yong-Hing K, Sibley J, Loewy J. Apophysial joint degeneration, disc degeneration, and sagittal curve of the cervical spine. Can they be measured reliably on radiographs? Spine (Phila Pa 1976). 1997;22(8):859-64.
33. Mimura M, Panjabi MM, Oxland TR, Crisco JJ, Yamamoto I, Vasavada A. Disc degeneration affects the multidirectional flexibility of the lumbar spine. Spine (Phila Pa 1976). 1994;19(12):1371-80.
34. Lane NE, Nevitt MC, Genant HK, Hochberg MC. Reliability of new indices of radiographic osteoarthritis of the hand and hip and lumbar disc degeneration. J Rheumatol. 1993;20(11):1911-8.
35. Kettler A, Rohlmann F, Neidlinger-Wilke C, Werner K, Claes L, Wilke HJ. Validity and interobserver agreement of a new radiographic grading system for intervertebral disc degeneration: Part II. Cervical spine. Eur Spine J. 2006;15(6):732-41.
36. Pathria M, Sartoris DJ, Resnick D. Osteoarthritis of the facet joints: accuracy of oblique radiographic assessment. Radiology. 1987;164(1):227-30.
37. Weishaupt D, Zanetti M, Boos N, Hodler J. MR imaging and CT in osteoarthritis of the lumbar facet joints. Skeletal Radiol. 1999;28(4):215-9.
38. Stadnik TW, Lee RR, Coen HL, Neirynck EC, Buisseret TS, Osteaux MJ. Annular tears and disk herniation: prevalence and contrast enhancement on MR images in the absence of low back pain or sciatica. Radiology. 1998;206(1):49-55.
39. Modic MT, Steinberg PM, Ross JS, Masaryk TJ, Carter JR. Degenerative disk disease: assessment of changes in vertebral body marrow with MR imaging. Radiology. 1988;166(1 Pt 1):193-9.
40. Pfirrmann CW, Dora C, Schmid MR, Zanetti M, Hodler J, Boos N. MR image-based grading of lumbar nerve root compromise due to disk herniation: reliability study with surgical correlation. Radiology. 2004;230(2):583-8.
41. Miyazaki M, Hong SW, Yoon SH, Morishita Y, Wang JC. Reliability of a magnetic resonance imaging-based grading system for cervical intervertebral disc degeneration. J Spinal Disord Tech. 2008;21(4):288-92.
42. Modic MT, Ross JS, Obuchowski NA, Browning KH, Cianflocco AJ, Mazanec DJ. Contrast-enhanced MR imaging in acute lumbar radiculopathy: a pilot study of the natural history. Radiology. 1995;195(2):429-35.
43. Brooker AE, Barter RW. Cervical spondylosis. A clinical study with comparative radiology. Brain. 1965;88(5):925-36.
44. Gordon SJ, Yang KH, Mayer PJ, Mace AH Jr, Kish VL, Radin EL. Mechanism of disc rupture. A preliminary report. Spine (Phila Pa 1976). 1991;16(4):450-6.
45. Frobin W, Brinckmann P, Biggemann M, Tillotson M, Burton K. Precision measurement of disc height, vertebral height and sagittal plane displacement from lateral radiographic views of the lumbar spine. Clin Biomech (Bristol, Avon). 1997;12(Suppl 1):S1-S63.
46. Althoff I, Brinckmann P, Frobin W, Sandover J, Burton K. An improved method of stature measurement for quantitative determination of spinal loading. Application to sitting postures and whole body vibration. Spine (Phila Pa 1976). 1992;17(6):682-93.
47. Botsford DJ, Esses SI, Ogilvie-Harris DJ. In vivo diurnal variation in intervertebral disc volume and morphology. Spine (Phila Pa 1976). 1994;19(8):935-40.
48. Roberts N, Hogg D, Whitehouse GH, Dangerfield P. Quantitative analysis of diurnal variation in volume and water content of lumbar intervertebral discs. Clin Anat. 1998;11(1):1-8.
49. Pfirrmann CW, Metzdorf A, Zanetti M, Hodler J, Boos N. Magnetic resonance classification of lumbar intervertebral disc degeneration. Spine (Phila Pa 1976). 2001;26(17):1873-8.
50. Kovacs FM, Royuela A, Jensen TS, Estremera A, Amengual G, Muriel A, et al. Agreement in the interpretation of magnetic resonance images of the lumbar spine. Acta Radiol. 2009;50(5):497-506.

HIPOPLASIA DO PROCESSO ODONTOIDE E ATLAS BIPARTIDO ASSOCIADO A INSTABILIDADE ATLANTO-AXIAL

ODONTOID PROCESS HYPOPLASIA AND BIPARTITE ATLAS ASSOCIATED WITH ATLANTO-AXIAL INSTABILITY

HIPOPLASIA DE LA APÓFISIS ODONTOIDE Y ATLAS BIPARTITO ASOCIADO CON INESTABILIDAD ATLANTOAXIAL

Luis Miguel Sousa Marques[1], Clara Romero[1], José Gabriel Monteiro de Barros Cabral[1]

1. Hospital de Egas Moniz, Serviço de Neurocirurgia, Lisboa, Portugal.

RESUMO

O tratamento cirúrgico da patologia da charneira crânio-cervical tem evoluído consideravelmente nos últimos anos com a implementação de técnicas de fixação curta em detrimento de longas fixações occipito-cervicais (sub-axiais). Frequentemente é difícil e por vezes enganador determinar as variações ósseas e vasculares (artéria vertebral *high-riding* p.e.) apenas pelas imagens convencionais em três planos ortogonais (axial, sagital e coronal). Os autores descrevem um caso clínico raro de malformação congénita da charneira crânio-cervical constituída por hipoplasia/agenésia da odontoide e atlas bipartido, associado a instabilidade atlanto-axial e diagnosticado tardiamente em doente com antecedentes reumáticos prévios. Descreve-se o processo diagnóstico, incluindo novas técnicas de imagiologia e de reconstrução multiplanar tridimensional. Discute-se a técnica cirúrgica utilizada e possíveis alternativas.

Descritores: Anormalidades congênitas; Atlas cervical; vertebras cervicais; Processo odontoide.

ABSTRACT

Surgical treatment of craniocervical junction pathology has evolved considerably in recent years with the implementation of short fixation techniques rather than long occipito-cervical fixation (sub-axial). It is often difficult and sometimes misleading to determine the particular bone and vascular features (high riding vertebral artery, for instance) using only the conventional images in three orthogonal planes (axial, sagittal and coronal). The authors describe a rare clinical case of congenital malformation of the craniovertebral junction consisting of hypoplasia/agenesis of the odontoid process and bipartite atlas associated with atlantoaxial instability which was diagnosed late in life in a patient with a previous history of rheumatologic disease. The authors refer to the diagnostic process, including new imaging techniques, and three--dimensional multiplanar reconstruction. The authors also discuss the surgical technique and possible alternatives.

Keywords: Congenital abnormalities; Cervical atlas; Cervical vertebrae; Odontoid process.

RESUMEN

El tratamiento quirúrgico de la patología de la región craneocervical ha evolucionado considerablemente en los últimos años con la aplicación de técnicas de fijación cortas en lugar de fijación occipito-cervical larga (sub-axial). A menudo es difícil y hasta engañoso determinar las características óseos y vasculares (arteria vertebral high-riding, por ejemplo) usando sólo imágenes convencionales en tres planos ortogonales (axial, sagital y coronal). Los autores describen un caso clínico poco frecuente de malformación congénita de la unión craneocervical que consiste en la hipoplasia/agenesia de la apófisis odontoides y atlas bipartito, asociado con la inestabilidad atlantoaxial, diagnosticado tardiamente en pacientes con enfermedades reumatológicas previas. Los autores relatan el proceso de diagnóstico, incluyendo nuevas técnicas de imagen y la reconstrucción multiplanar tridimensional. Los autores también discuten la técnica quirúrgica y las posibles alternativas.

Descriptores: Anomalías congénitas; Atlas cervical, Vértebras cervicales; Apófisis odontoides.

INTRODUÇÃO

As malformações congénitas da charneira crânio-cervical são raras e frequentemente diagnosticadas incidentalmente. Na presença de compressão bulbo-medular crónica, o diagnóstico é usualmente tardio (sendo fundamental elevada suspeita clínica), ou realizado na sequência de evento agudo, nomeadamente traumático.

A via de abordagem cirúrgica (anterior ou posterior) à charneira crânio-cervical, nomeadamente nas instabilidades/luxações atlanto-axiais, depende da redutibilidade da luxação.[1]

A adoção de técnicas de fixação vertebral posterior curta[2] (C1-C2) veio substituir, na maioria dos casos, a fixação longa occipito-cervical (sub-axial) com bons resultados clínicos e manutenção de grande parte da mobilidade cervical. No entanto, deve ser tido em consideração o aumento do risco de lesões neuro-vasculares, nomeadamente de lesão da artéria vertebral. A necessidade da extensão da fixação ao occipital também tem vindo a ser questionada nas instabilidades atlanto-axiais puras, podendo aumentar a estabilidade da fixação e melhorar o *outcome* clínico.

Caso Clínico Reporta-se o caso clínico de doente de 62 anos, sexo feminino com antecedentes pessoais de artrite reumatóide,

Trabalho realizado no Hospital de Egas Moniz, Serviço de Neurocirurgia, Lisboa, Portugal.
Correspondência:Serviço de Neurocirurgia, Hospital de Egas Moniz. Rua da Junqueira, Nº126, Lisboa, Portugal. 1349-019. luismarques@campus.ul.pt

Recebido em 18/12/2015, aceito em 11/15/2016.

http://dx.doi.org/10.1590/S1808-185120161504157899

síndrome de Sjögren, tiroidite crónica (auto-imune), anemia e patologia degenerativa músculo-esquelética (coxartrose bilateral e rotura do supra-espinhoso) seguida habitualmente em consulta de Reumatologia e com múltiplos internamentos na sequência de episódios de agravamento da patologia reumática.

Cerca de um ano e meio antes da referenciação ao nosso Departamento de Neurocirurgia, a doente refere queda da própria altura da qual resultou tetraparésia com incapacidade para a marcha e para as atividades de vida diária, incluído alimentar-se autonomamente. Foi considerado inicialmente como surto de poliartrite na sequência dos antecedentes reumatológios prévios. Após fisioterapia prolongada houve melhoria clínica, com recuperação parcial. Nessa altura a doente realizava marcha semiautónoma, mas com apoio com canadianas, apesar de manter cervicalgias axiais tipo mecânico.

Na sequência de resultado de electromiografia (EMG) realizada em ambulatório compatível com "sinais de compromisso de 1º neurónio/lesão medular" foi encaminhada para consulta de Neurologia que, por sua vez, objectiva tetraparésia ligeira (de predomínio esquerdo), com queda (à esquerda) na prova de braços estendidos e na prova de Mingazzini, reflexos osteotendinosos (ROT) muito vivos e com área aumentada, presença de clónus aquiliano esgotável e reflexo cutâneo-plantar (RCP) extensor bilateralmente.

A avaliação imagiológica (TAC e RMN da coluna cervical) revelou malformação complexa da charneira crânio cervical com presença de defeito de fusão central do arco anterior e posterior do atlas (denominado raquisquisis do atlas, atlas bífido ou bipartido tipo A de Currarino),[3,4] associado a hipoplasia da odontoide. Verificava-se também grave luxação atlanto-axial com aumento do espaço entre o arco anterior de C1 e a odontoide (ADI - *atlanto-dens interval* – 9,7 mm) e diminuição do diâmetro do canal vertebral (PADI – *posterior antlato-dens interval* – cerca de 8 mm, também designado de SAC – *space available for the cord*) com sinais de grave compressão medular (Figura 1A-E).

Era reportada pela Neurorradiologia a evidência imagiológica de "sinais de artrodese entre os maciços laterais do atlas e áxis, sobretudo à esquerda" (Figura 1D) e "possível fusão do arco posterior do atlas ao occipital", o que poderia significar que a luxação atlanto-axial seria irredutível, com consequências relativamente ao tratamento e abordagem cirúrgica. Após análise detalhada das imagens da RMN detecta-se a presença de hiper-sinal entre as facetas articulares de C1-C2 à esquerda, (Figura 2A-B) o que poderia traduzir a presença de líquido intra-articular e, portanto, contrariar a hipótese de fusão entre ambas as articulações.

Foi então realizado radiografia e TAC dinâmicos em posição neutra e em hiper-extensão (não realizado em hiper-flexão pelo potencial risco neurológico) que confirmaram a redução completa da luxação atlanto-axial, confirmando a existência de instabilidade atlanto-axial (Figura 3A-E) e a ausência de fusão do arco posterior do atlas ao occipital.

Realizou-se cirurgia de fixação atlanto-axial por via posterior com colocação de parafusos às massas laterais de C1,[5,6] de 4,0 x 28 mm e translaminares cruzados em C2 (técnica de Wright)[7,8] de 4,0 x 36 mm, que não registou intercorrências (Figura 4A-F). Não foi utilizado técnica de fixação pedicular em C2 (técnica de Harms/Goel, propriamente dita), por presença de artéria vertebral esquerda moderadamente *high-riding*. Isto após ter sido realizada reconstrução multiplanar tridimensional com *software* OsiriX™, técnica que o nosso grupo tem usado com frequência.[9] (Figura 5A-C) Nessa análise foi também avaliada a coaptação entre os côndilos occipitais e as massas laterais de C1, que não apresentavam sinais de instabilidade, pelo que não foi realizada fixação ao crânio.

A doente teve alta ao 6º dia de internamento, com importante recuperação neurológica, com marcha autónoma, sem ataxia aos dois meses de pós-operatório, mantendo mobilidade cervical muito aceitável (apenas com menos cerca de 50% de redução da rotação cervical, mantendo normal flexão e extensão). Apresenta RMN de controlo com adequada descompressão medular e sem sinais de outras complicações (Figura 4F).

DISCUSSÃO

As malformações congénitas da charneira crânio cervical são raras e o seu diagnóstico depende de elevada suspeita clínica, sendo frequente o diagnóstico tardio. A embriologia e possíveis malformações ósseas da charneira crânio-cervical encontram-se descritas com detalhe por outros autores,[10] e permitem a presença de múltiplas configurações distintas. Neste caso específico encontra-se no mesmo doente a presença de defeito de fusão do arco anterior e posterior de C1 e hipoplasia/agenesia da odontoide em C2, o que configura uma malformação raríssima. Aliás, os autores não

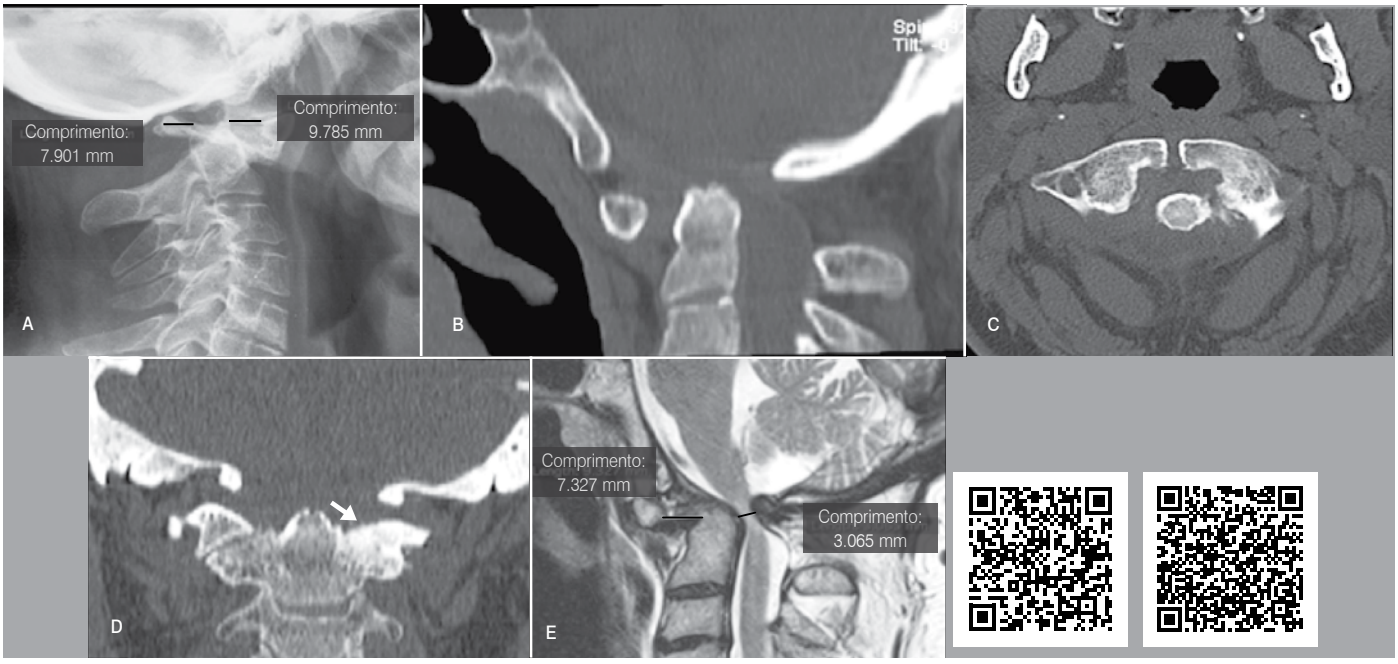

Figura 1. Exames pré-operatórios: (A) radiografia de perfil; TAC da coluna cervical em corte sagital (B), axial (C) e coronal (D) evidenciando grave luxação atlanto-axial e provável artrodese facetária C1-C2 esquerda (seta); RMN-cervical em corte sagital demonstrando marcada compressão medular (E). Videos 3-D disponíveis através da leitura dos *QR code* anexos.

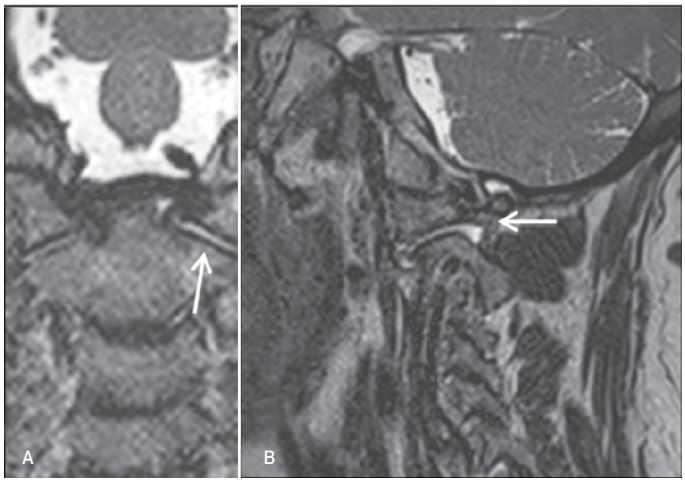

Figura 2. RMN-cervical em ponderação T2 em corte Coronal (A) e para-sagital (B) demonstrando a presença de líquido intra-articular C1-C2 esquerdo (seta).

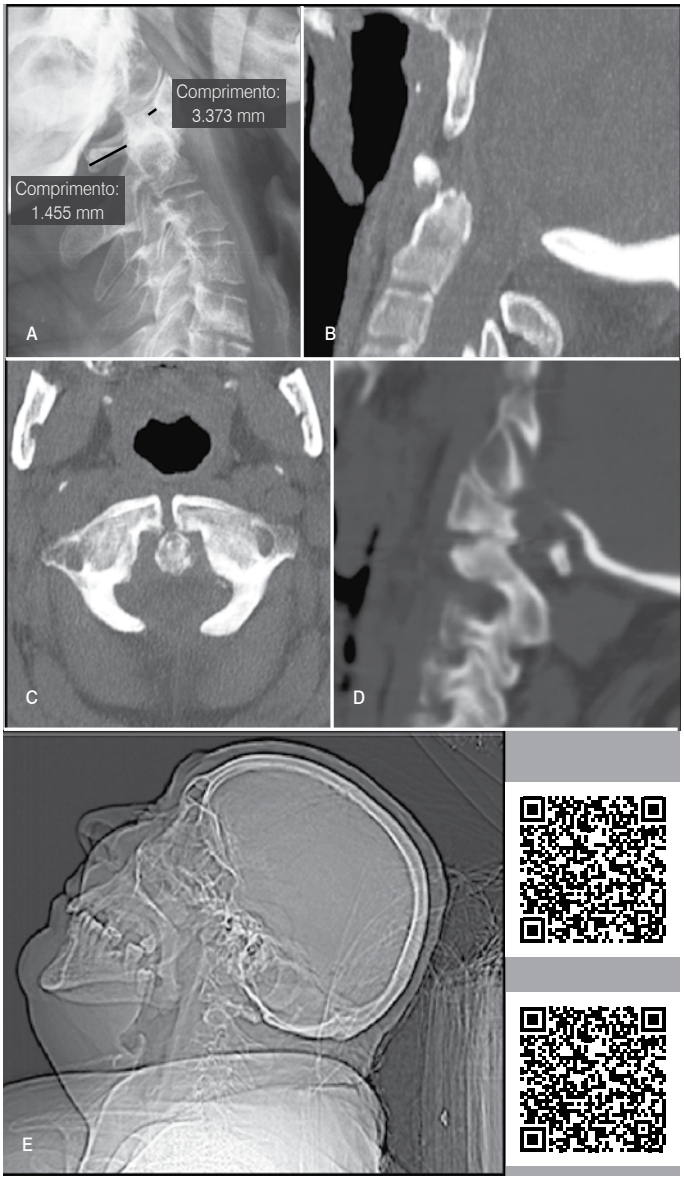

Figura 3. Exames pré-operatórios em posição de extensão: (A) radiografia e TAC-cervical (B,C e D) com redução completa da luxação atlanto-axial; (E) topograma, demonstrando o posicionamento do doente na mesa da TAC. Vídeos 3-D disponíveis através da leitura dos QR code anexos.

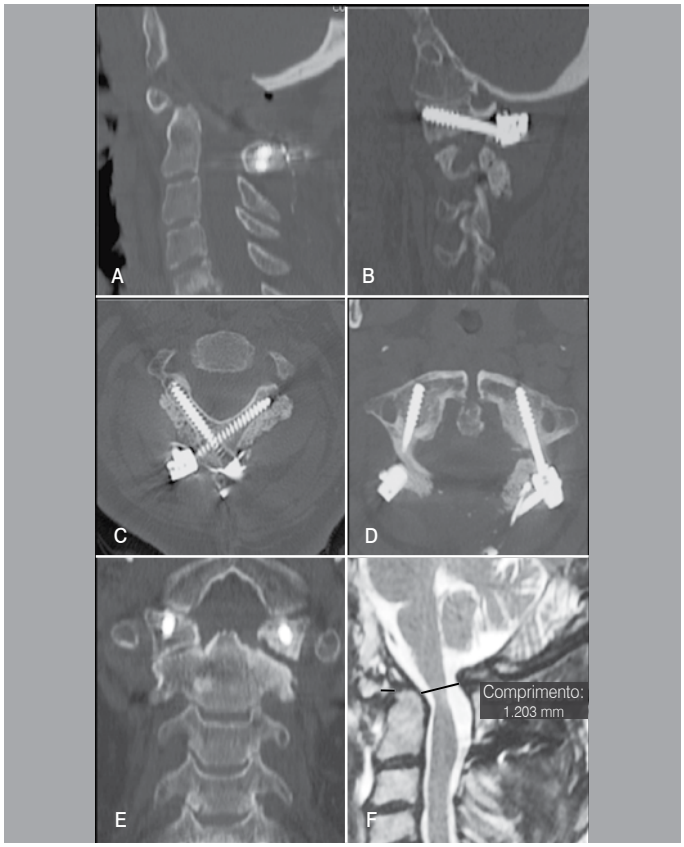

Figura 4. Imagens pós-opertórias demonstrando aspectos da fixação C1-C2: TAC-cervical em cortes sagital (A) para-sagital (B), corte axial em C2 (C) e axial em C1 (D) e corte coronal (E); (F) RMN-cervical em corte sagital demonstrando aumento do PADI e descompressão medular.

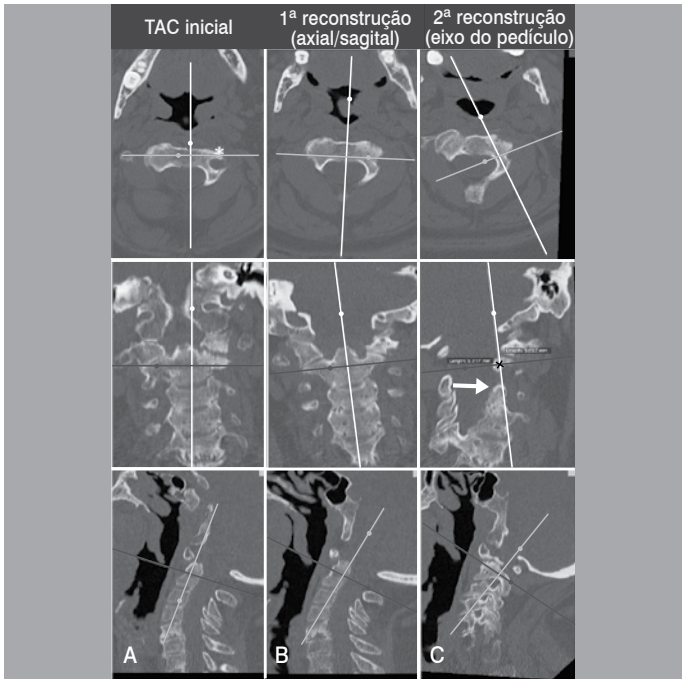

Figura 5. Sequência de reconstrução tridimensional com utilização de *software* OsiriX™: 5a) No TAC inicial (coluna da esquerda) parece existir artéria vertebral high-riding do lado esquerdo (*); 5b) após uma 1ª sequência de correção para o verdadeiro plano axial e sagital, parece haver anatomia favorável (>); 5c) após reconstrução para o verdadeiro pedículo anatómico de C2, verifica-se que o diâmetro mínimo é de 5,0x5,3 mm (seta), pelo que se optou pela fixação translaminar.

encontraram na literatura médica publicada nenhum caso descrito com a mesma configuração, apenas raros casos de associação entre altas bipartido e *Os Odontoideum*.[11-13]

A via de abordagem cirúrgica depende do grau de instabilidade C1-C2 e da redutibilidade da mesma. De acordo com vários diagramas que têm sido publicados ao longo dos anos[14-17] no caso de luxações atlanto-axiais irredutíveis e com compressão medular ventral, é necessário fazer a descompressão por via anterior (trans-oral[17] ou endoscópica endonasal,[18,19] por exemplo) seguida de fixação posterior crânio-cervical em casos de instabilidade adquirida ou iatrogénica. Nos casos de lesões redutíveis, é necessário apenas fixar posteriormente (com ou sem descompressão posterior). No caso clínico reportado, a possibilidade de irredutibilidade colocava-se pela presença de sinais de fusão entre as facetas articulares de C1 e C2 à esquerda e pela possível fusão/assimilação parcial do arco posterior do atlas. A presença de líquido intra-articular e posteriormente a realização de TAC cervical dinâmico comprova a instabilidade e redutibilidade da malformação e, adicionalmente, confirma a ausência de instabilidade atlanto-occipital, pelo que não foi realizada extensão da fixação ao crânio.

A fixação cervical curta posterior (como a de tipo Harms/Goel, por exemplo) apresenta riscos acrescidos de complicações neuro-vasculares, mas apresenta elevada eficácia na consolidação da instabilidade, mantendo grande parte da mobilidade cervical. O estudo pré-operatório (mulitplanar tridimensional) é fundamental para estudo das variações ósseas e vasculares (artéria vertebral p.e.) da charneira crânio-cervical e sobretudo para estudo da adequação do pedículo anatómico de C2 à fixação cirúrgica.[20] Neste caso clínico, apesar da primeira parte da reconstrução tridimensional com o *software* OsiriX™ indicar um pedículo aparentemente favorável, a segunda parte da reconstrução para o verdadeiro pedículo anatómico demonstrou dimensões no limite inferior do considerado seguro, (Figura 5) pelo que foi realizada fixação posterior segundo a técnica de Wright, que apresenta menores riscos de lesão neuro-vascular iatrogénica.

CONCLUSÃO

Os autores reportam o caso de tratamento cirúrgico de grave instabilidade atlanto-axial associada à malformação complexa da charneira crânio-cervical, constituída por defeito de fusão dos arcos anterior e posterior do Atlas (atlas bipartido) e hipoplasia da odontoide. A utilização de técnicas de imagiologia funcional/dinâmica para além da radiografia simples permite caracterizar adequadamente a instabilidade e deverá ser realizada frequentemente podendo fazer alterar a via de abordagem ou técnica cirúrgica.

Todos os autores declaram não haver nenhum potencial conflito de interesses referente a este artigo.

CONTRIBUIÇÕES DOS AUTORES: Cada autor contribuiu individual e significativamente para o desenvolvimento do manuscrito. LM e CR foram os principais contribuintes na redação do manuscrito. CI, LM, CR realizaram a cirurgia, acompanharam os pacientes e reuniram dados clínicos. LM, CR e JC realizaram a pesquisa bibliográfica, a revisão do manuscrito e contribuíram com o conceito intelectual do estudo.

REFERÊNCIAS

1. Goel A, Shah A, Rajan S. Vertical mobile and reducible atlantoaxial dislocation. Clinical article. J Neurosurg Spine. 2009;11(1):9-14.
2. Huang DG, Hao DJ, He BR, Wu QN, Liu TJ, Wang XD, et al. Posterior atlantoaxial fixation: a review of all techniques. Spine J. 2015;15(10):2271-81.
3. Currarino G, Rollins N, Diehl JT. Congenital defects of the posterior archof the atlas: a report of seven cases including an affected mother and son. AJNR Am J Neuroradiol. 1994;15(2):249-54.
4. Senoglu M, Safavi-Abbasi S, Theodore N, Bambakidis NC, Crawford NR, Sonntag VK. The frequency and clinical significance of congenital defects of the posterior and anterior arch of the atlas. J Neurosurg Spine. 2007;7(4):399-402.
5. Harms J, Melcher RP. Posterior C1-C2 fusion with polyaxial screw and rod fixation. Spine (Phila Pa 1976). 2001;26(22):2467-71.
6. Goel A, Laheri V. Plate and screw fixation for atlanto-axial subluxation. Acta Neurochir (Wien). 1994;129(1-2):47-53.
7. Wright NM. Posterior C2 fixation using bilateral, crossing C2 laminar screws: case series and technical note. J Spinal Disord Tech. 2004;17(2):158-62.
8. Dorward IG, Wright NM. Seven years of experience with C2 translaminar screw fixation: clinical series and review of the literature. Neurosurgery. 2011;68(6):1491-9.
9. Marques LM, d'Almeida GN, Cabral J. "Two-step" technique with OsiriX™ to evaluate feasibility of C2 pedicle for surgical fixation. J Craniovertebr Junction Spine. 2016;7(2):75-81.
10. Pang D, Thompson DN. Embryology and bony malformations of the craniovertebral junction. Childs Nerv Syst. 2011;27(4):523-64.
11. Weng C, Wang LM, Wang WD, Tan HY. Bipartite atlas with os odontoideum and synovial cyst: case report and review literature. Spine (Phila Pa 1976). 2010;35(12):E568-75.
12. Garg A, Gaikwad SB, Gupta V, Mishra NK, Kale SS, Singh J. Bipartite atlas with os odontoideum: case report. Spine (Phila Pa 1976). 2004;29(2):E35-8.
13. Osti M, Philipp H, Meusburger B, Benedetto KP. Os odontoideum with bipartite atlas and segmental instability: a case report. Eur Spine J. 2006;15(Suppl 5):564-7.
14. Bambakidis N, Dickman CA, Spetzler RF, Sonntag VKH. Surgery of craniovertebral junction. 2nd ed. New York: Thieme; 2013.
15. Goel A, Cacciola F. The craniovertebral junction. New York: Thieme; 2011.
16. Menezes AH, VanGilder JC, Graf CJ, McDonnell DE. Craniocervical abnormalities. A comprehensive surgical approach. J Neurosurg. 1980;53(4):444-55.
17. Dlouhy BJ, Dahdaleh NS, Menezes AH. Evolution of transoral approaches, endoscopic endonasal approaches, and reduction strategies for treatment of craniovertebral junction pathology: a treatment algorithm update. Neurosurg Focus. 2015;38(4):E8.
18. Goldschlager T, Härtl R, Greenfield JP, Anand VK, Schwartz TH. The endoscopic endonasal approach to the odontoid and its impact on early extubation and feeding. J Neurosurg. 2015;122(3):511-8.
19. Morales-Valero SF, Serchi E, Zoli M, Mazzatenta D, Van Gompel JJ. Endoscopic endonasal approach for craniovertebral junction pathology: a review of the literature. Neurosurg Focus. 2015;38(4):E15.
20. Burke LM, Yu WD, Ho A, Wagner T, O'Brien JR. Anatomical feasibility of C-2 pedicle screw fixation: the effect of variable angle interpolation of axial CT scans. J Neurosurg Spine. 2013;18(6):564-7.

16º CONGRESSO BRASILEIRO DE CIRURGIA ESPINHAL

3 E 4 DE MARÇO DE 2016 - SÃO PAULO - SP - BRASIL

1. TRATAMENTO CIRÚRGICO DOS DESLOCAMENTOS FACETÁRIOS CERVICAL TRAUMÁTICOS: VIA ANTERIOR, VIA POSTERIOR OU ACESSO COMBINADO?

JOAQUIM AF; LINS CC; do PRADO D

UNICAMP

INTRODUÇÃO/OBJETIVOS: O tratamento cirúrgico é bem aceito para pacientes com deslocamentos facetários na coluna cervical (DFC), embora haja incertezas quanto a melhor forma de abordagem: por via anterior, posterior ou mesmo acessos combinados. **MATERIAIS E MÉTODOS:** Realizamos revisão sistemática de literatura quanto a melhor forma de abordagem dos DFC. **RESULTADOS:** Os acessos anteriores permitem restaurar a lordose, tem menor dor pós-operatória e menos problemas relacionados à ferida cirúrgica. A via posterior permite a redução direta das luxações, além de consistirem em construções mais fortes biomecanicamente. Acessos combinados podem ainda ser usados em casos complexos. Embora ambas as vias possam ser usadas, há pacientes que podem se beneficiar de uma em detrimento da outra, conforme discussão nessa revisão. **CONCLUSÕES:** Cirurgiões que manejam o traumatismo da coluna cervical devem estar aptos a realizar ambos os procedimentos para escolher a melhor forma de tratamento para seus pacientes e melhorar o prognóstico final dos mesmos.

2. DESCOMPRESSÃO ISOLADA NA ESPONDILOLISTESE DEGENERATIVA INDICAÇÕES

JOAQUIM AF; MILANO J; GHIZONI E; PATEL A

UNICAMP

INTRODUÇÃO/OBJETIVOS: A espondilolistese degenerativa é uma das causas frequentes de estenose lombar. O tratamento mais comumente aceito é a descompressão com instrumentação para estabilização do seguimento. Contudo, a estabilização com parafusos aumenta a morbidade. Dessa forma, identificar pacientes que podem se beneficiar da descompressão lombar sem fixação é importante. **MATERIAIS E MÉTODOS:** Realizamos revisão sistemática de estudos que avaliaram a descompressão sem instrumentação de pacientes com estenose lombar associada a espondilolistese degenerativa. **RESULTADOS:** Identificamos alguns fatores nos estudos incluídos que podem se associar a um pior prognóstico com a descompressão isolada, como hipermobilidade no segmento com listese no Rx dinâmico, dor lombar, angulo facetario maior do que 50º e disco com mais de 6.5 mm e a não preservação dos elementos posteriores da coluna. **CONCLUSÕES:** Em pacientes sem fatores de risco para mal prognóstico a descompressão isolada pode ser empregada.

9. APPROACH AND DEVICE-RELATED PERIOPERATIVE COMPLICATIONS AND CLINICAL OUTCOMES OF STAND-ALONE ALIF

FERREIRA R; AMARAL R; JENSEN R; MARCHI L; OLIVEIRA L; FORTTI F; COUTINHO E; PIMENTA L

INSTITUTO DE PATOLOGIA DA COLUNA (IPC)

BACKGROUND/ OBJECTIVE: Historically, anterior lumbar interbody fusion (alif) had shown high rates of intraoperative complications and adverse events related to the devices used in the intersomatic space. Recently, with less invasive approach technique and self-locking cages, alif has increased in popularity because it has advantages over posterior fusion. The complications and efficacy of a one-stage interbody fusion using a retroperitoneal anterior mini approach must be evaluated in order to establish if this is a reproducible and safe option. The objective was to evaluate intraoperative and perioperative complications and mid-term efficacy of the use of a retroperitoneal anterior mini approach to perform a single approach interbody fusion performed by spine surgeons with no general surgeon backup. **METHODS:** Retrospective non-comparative study on prospective collected data in a single center. Inclusion criteria: cases that underwent retroperitoneal mini-alif procedures for single-level fusion using a self-blocking interbody cage; either ddd with stenosis/instability and/or low-grade spondylolisthesis. exclusion criteria: cases that received posterior or anterior additional supplementation; previous fusion/arthroplasty in the index level. seventy six (76) cases enrolled; 33 male and 43 female; mean age 44.2 years old (sd 9.9; 15-67 range); bmi mean 26.7 kg/m2 (sd 3.8; 18.4-36.8 range). Average follow-up of 40 months. Outcome measures: intraoperative/ perioperative adverse events, surgery duration, ebl, time of hospital stay, endplate fracture, device migration/ dislodgment, VAS for back and leg pain, and odi. mini-alif approaches were performed in a retroperitoneal corridor by spine surgeons, with no routine need of an access surgeon. The primary aim is to detail surgery-related results and revision rate:intraoperative/perioperative complications, surgery duration, EBL, time of hospital stay. Device-related complications up to 3 months: endplate fracture, device migration or dislodgment. Secondary outcomes were clinical results assessed with questionnaires: VAS for back and leg pain, and ODI analyzed up to 3 years. **RESULTS:** 76 cases enrolled; mean age 44.2y/o. average follow-up of 40 months. Mean surgical duration 97.7min (range, 40-150); median ebl 100 ml (range, 50-3000); median time in the icu 0 days (range, 0-1); median hospital stay 1 day (range, 1-3). Six cases (8%) of surgery-related adverse events: 2/76 (2.6%) minor peritoneum violation (intraoperative repair); 1/76 (1.3%) minor vascular injury (intraoperative repair); 1/76 (1.3%) major vascular injury (controlled intraoperatively), 1/76 (1.3%) retroperitoneal hematoma (additional surgery needed), and 1/76 (1.3%) incisional hernia (surgical repair). There was no need for general surgeon backup. no cases of retrograde ejaculation was seen in this series. 2 cases (3%) of implant-related complications: one subsidence and one mal positioned cage. no cases of cage expulsion nor migration occurred. VAS back/leg pain and ODI showed significant results up to 3-y Fup. **CONCLUSION:** The mini-alif surgical procedure has demonstrate good reproducibility and low rate of approach-related complications. Only 3% required additional surgical intervention due intraop adverse events. Neither retrograde ejaculation nor death occurred. Experienced surgical team is mandatory and training in intraoperative control of possible vessel injury is needed.

10. INTER-AND INTRAOBSERVER RELIABILITY AND EQUIVALENCE ASSESSMENT OF A SMARTPHONE APP VERSUS MANUAL MEASUREMENT METHOD FOR SPINO-PELVIC ALIGNMENT ANALYSIS

FERNANDA FORTTI F; MARCHI L; AMARAL R; JENSEN R; OLIVEIRA L; COUTINHO E; PIMENTA L

INSTITUTO DE PATOLOGIA DA COLUNA (IPC)

BACKGROUND/ OBJECTIVE: Manual measurement has been the gold standard for evaluating different angles from coronal and sagittal spinal deformities. Recently, smatphone applications yielded results similar in quality to the regular protractor process in measuring angles between vertebral endplates (kyphosis and scoliosis). The objective was to test if it is reliable and equivalent the use of COBB meter app versus manual measurement method for spino-pelvic sagittal alignment analysis. **METHODS:** Single-center cross-sectional study with prospective enrollment. Inclusion criteria: cases with orthostatic full-spine radiograph film in lateral incidence that includes the cervical spine and the femoral heads. Exclusion: femoral heads with less than 50% overlap; impossibility to distinguish the point of interest in the film (femoral heads, S1 endplate, and L1 superior endplate). Twenty cases were enrolled. All study subjects understood and agreed with the consent form. Radiographs were presented to two independent examiners at three different times. Three different spino-pelvic parameters were measured with the smartphone application and with the manual method (protractor and pencil). The following parameters were acquired: pelvic incidence (PI), pelvic tilt (PT), and lumbar lordosis (LL). Statistical analysis was applied to measure intraclass correlation coefficients (ICC) between both measurement methods, and to measure intra- and interobserver reliability. **RESULTS:** A high degree of reliability was found between both measurement methods, and for intra- and interobserver reliability. The ICC values between methods were: 0.908 for PI (95% CI 0.868 to. 932 ($F = 10.888$; $P<0.001$); 0.958 for PT (95% CI 0.940 to .971; $P<0.001$); 0.940 for LL (95% CI 0.914to .958; $P<0.001$). The interobserver ICC values also indicated excellent correlation using the smartphone: 0.908 for PI; 0.923 for PT; 0.923 for LL. Intraobserver ICC average values testified reliability in test-retest using the smartphone: 0.975 for PI; 0.979 for PT; 0.982 for LL. All values were significant ($P<0.001$) against the null hypothesis (different values are obtained at different times and with different methods). **CONCLUSION:** This simple smartphone application is reliable and valid instrument in measuring spino-pelvic sagittal angles. In addition, the results show that it is in not inferior to the standard manual method.

11. ADOLESCENT IDIOPATHIC SCOLIOSIS TREATED BY A LESS INVASIVE LATERAL APPROACH

AMARAL R; JENSEN R; MARCHIL; FORTTI F; OLIVEIRA L; COUTINHO E; PIMENTA L

INSTITUTO DE PATOLOGIA DA COLUNA (IPC)

BACKGROUND/ OBJECTIVE: Historically, the scoliosis has been treated through two traditional approaches: anterior and posterior. Anterior instrumentation for scoliosis has the theoretical advantage of providing the same correction than the traditional posterior approach while instrumenting fewer vertebrae, and providing good kyphosis correction. Based on the current literature, the main indication for open anterior scoliosis instrumentation is LENKE 1/5/6 curves with anterior instrumentation typically between T11-L3. The objective was to analyze initial results of a cohort of idiopathic scoliosis cases treated by a less invasive lateral approach to the anterior spine. **METHODS:** Single-center study; consecutive enrollment; Inclusion criteria: adolescent idiopathic scoliosis treated surgically by a less invasive lateral approach; minimum follow up period of 6 months; the primary outcome was complications and revision; the secondary outcomes were sagittal and coronal correction, and clinical outcomes (SRS-22). Eleven patients were included. All female, two 1C, one 1A, one 3A, and seven 5C. Mean age, 15.5Y/O(12-28). Lateral approaches in lateral decubitus with an expandable retractor. All release followed by maneuvers, interbody grafting, W/ or W/O lateral or posterior instrumentation. Lateral route through two or only one small incision at medial axillary line on the convex side of the curve (W/OUT 2-2.5inches RIB WINDOW). **RESULTS:** Levels (T4-L3,RANGE). Five patients received screws/bar in addition to discectomies and interbody fusion: two patients (3A/5C) underwent posterior access (T1-L2, RANGE) with correction maneuvers and pedicle screw instrumentation, and three patients (1A,2X5C) underwent to release between 4-6 levels (average 5 levels). The levels operated were between T4 and L4. Average EBL of 350ml (50-1000, range); average surgical duration of 312min (180-400, range). No major intraoperative complication occurred. Following thoracic procedures, chest tubes were used as a precaution. neuropathic intercostal pain was present in thoracic cases, but they were resolved in few weeks. One case experienced postop pneumonia, resolved with clinical measures. One case needed reoperation: distal level extension. Average results follow: thoracic curves had 41° and in postop images came to 26°($p=0.006$); while lumbar curves had 45° and went down to 30°($p<0.001$). Mean C7 sagittal line changed from -2cm in preop to +1cm in postop ($p=0.03$). Coronal plumb line did not change. Lateral/posterior screws resulted in better corrections of the thoracolumbar curves ($p=0.008$). Cases that received supplementation with lateral or posterior bar had more important in correction in thoracic ($p=0.039$) and lumbar curves ($p=0.005$). **CONCLUSION:** The ability to easily and successfully instrument the spine anteriorly using minimally invasive techniques is desired in spinal pathologies. Results from AIS cases treated through a less invasive lateral approach either with lateral or posterior supplementation are promissory. The treatment resulted in good correction of the principal curve with lateral or posterior supplementation, and no major complication occurred. Further studies are needed to address if it is possible to save mobile segments and achieve suitable kyphosis values, without additional complications.

12. NEUROSURGICAL OPERATIVE PROCEDURES ARE UNCOMMON FOR SPINAL METASTASIS: A DESCRIPTIVE STUDY

DANIEL JW; VEIGA JCE

DIVISION OF NEUROSURGERY, SANTA CASA DE SÃO PAULO SCHOOL OF MEDICAL SCIENCES, SÃO PAULO, BRAZIL

BACKGROUND/ OBJECTIVE: Overall descriptive census in neurosurgical operative procedures is not commonly revealed by single neurosurgical divisions. There is paucity in medical literature for neurosurgical demographic prevalence in operated patients for spinal epidural neoplastic metastasis in relation to all neurosurgical operative rocedures. This study's objective is to identify the prevalence of operated patients for spinal epidural neoplastic metastasis in relation to other spine and neurosurgical operative procedures. **METHODS:** This study was observational and descriptive. This research involved a retrospective review of collected data from electronic archives of patients that underwent neurosurgeries between february 1997-january 2015 in a single philanthropic, private, high-volume quaternary care center that includes a teaching hospital in the city of São Paulo, Brazil. Focus was on the descriptive comparisons among patients operated for spinal column epidural neoplastic metastasis in relation other spinal column and nervous tissue surgically treated diseases. The conceptual framework in this study characterizes the studied population into 5 descriptive categories to achieve the purpose of numerical comparisons among vertebral column, spinal nervous tissue and other neurosurgical operative procedures. Surgical demographic data were collected by the direct method of census. This research was limited to describe past facts of a population's characteristics and precedes the hypothesis of exploratory research**. RESULTS:** A total of 12.802 neurosurgical procedures were identified and distributed into anatomical dominions as follows: skull and brain, 11.192 (87.42%); spinal column & spinal nervous tissue, 1.462 (11.42%); peripheral nerves, 148 (1.16%). Surgical operative procedures for the 1.462 (100%) spinal column and spinal nervous tissue diseases were distributed by nosology in the following manner: degenerative intervertebral disk and spondylosis, 768 (52.54%); neoplastic, 279 (19.08%); traumatic, 221 (15.11%); congenital, 163 (11.14%); infectious and inflammatory, 27 (1.85%); and vascular, 4 (0.28%). In relation to the distribution of the 279 (100%) surgical procedures for spinal column and spinal nervous tissue neoplastic diseases, 124 (44.44%) were for intradural and 155 (55.56%) for epidural spinal column neoplasms. A total of 155 (100%) operated epidural neoplastic diseases were distributed into 2 groups: primary epidural neoplasms, 42 (27.10%); and secondary epidural neoplasms, 113 (72.90%). Operated spinal column epidural neoplastic metastasis (secondary neoplasms) represented 0.88% of the 12.802-neurosurgical procedures. **CONCLUSION:** Surgical operative procedures for spinal metastasis are uncommon in the context of all neurosurgical operative procedures but common when compared to the overall spinal column and spinal nervous tissue surgeries. Future descriptive census studies in neurosurgical operative procedures conducted by other neurosurgical divisions may contribute to cancer epidemiological demographic knowledge.

13. ESTUDO CIRÚRGICO PROSPECTIVO DO TRATAMENTO DE 17 PACIENTES COM MALFORMAÇÃO DE CHIARI NO PERÍODO DE 17/09/2015 À 04/02/2016

LOPES JUNIOR E; ARAUJO FILHO S; MAIA RCL; SAUAIA FILHO EN

HOSPITAL GERAL DE FORTALEZA

INTRODUÇÃO/OBJETIVOS: No intuito de diminuir as complicações prematuras à cirurgia de malformação de chiari como fístula liquórica, pseudo meningocele e infecção, optamos por realizar a cirurgia desta malformação com uma pequena craniotomia suboccipital, laminectomia de c1 e abertura da dura-máter em linha reta, seguido de tonsilectomia abertura do IV ventrículo e fechamento da dura-máter sem path autólogo ou heterólogo. **MATERIAIS E MÉTODOS:** 17 pacientes com idades de 17 à 55 anos 10 do sexo feminino e 7 masculinos submeteram-se no hospital geral de fortaleza por um único neurocirurgião, durante período de 17/09/2015 a 04/02/2016 ao tratamento cirúrgico da malformação de Chiari, acompanhada ou não de iringomielia, pela técnica cirúrgica, que consistiu em colocar o paciente na posição prona com a cabeça fixada de modo neutro através do suporte de Mayfield. Após assepsia incisão occipto cervical até C5, exposição do occipito e das lâminas vertebrais até C3, sem destruição dos ligamentos inter espinhosos de C2-C3 nem dos multifídeos de C2, foi realizada craniectomia suboccipital e laminectomia de C1, abertura da dura-máter em linha reta o mais próximo de C2 até a altura do vérmis cerebelar, reparo das bordas com fio prolene 4-0, tonsilectomia com coagulação bipolar, abertura do IV ventrículo, hemostasia, fechamento da duramáter em sutura contínua com prolene 5-0, manobra vassalva para visualisar se houve escoamento de líquor, se não tiverhavido deixado dreno portovac 3.2 e fechamento por planos. **RESULTADOS:** Dos 17 pacientes operados 11 apresentam além da malformação de Chiari, siringomielia, e o sintoma pré operatório presente na totalidade dos dois grupos foi cefaleia e cervicalgia, aqueles que apresentavam só malformação de chiari apresentaram distúrbios dos núcleos dos nervos cranianos(voz anasalada 6 pacientes, engasgos frequentes 4 pacientes, hemiespasmo facial 1 paciente, dificuldade de deambular devido ataxia 2 pacientes, distúrbios visuais 1 paciente e 2 pacientes deficit da audição (sensação de entupimento dos ouvidos), já os pacientes com siringomielia o sintoma mais frequente era alteração da sensibilidade nos membros inferiores presente em 9 pacientes e em 2 pacientes presença de artropatia de Charcot, só 2 pacientes deste grupo referiam engasgos frequentes e 2 voz anasalada. Após o tratamento cirúrgico houve melhora da cefaleia em todos os casos, persistindo os outros sintomas, 2 pacientes permaneceram com sonda naso enteral e acompanhamento fonoaudiológico e 1 deles esta proposto realizar gastrostomia. 4 pacientes apresentaram fístula liquorica leve, auto resolutivas apenas com curativo compressivo, não houve até a presente data 10/02 nenhum caso de pseumeningocele ou ptose cerebelar, e houve 1 caso de meningite, tratado com vancomicina e meropenem. Os resultados radiológicos mostram-se similares àqueles quando fazíamos plástica de dura-máter com material autólogo ou heterólogo**. CONCLUSÕES:** A técnica apresentada é segura e promissora, devido aos baixos índices de fístula liquórica, e que quando houve resolveu-se apenas com curativo compressivo, temos que lembrarmo-nos sempre que após a cirurgia cria-se um cisterna e existe a readaptação do trânsito liquórico, por esse motivo faz-se mister o desenvolvimento de alguma técnica que impeça a formação de fístula.

14. FRATURA DE CHANCE: CONSIDERAÇÕES BIOMECÂNICAS E ABORDAGEM CIRÚRGICA. RELATO DE CASO E REVISÃO DA LITERATURA

SALVARANI CP; PARENTE JUNIOR R

DISCIPLINA DE NEUROCIRURGIA DO DEPARTAMENTO DE MEDICINA DA UNIVERSIDADE ESTADUAL DE MARINGÁ, SANTA CASA DE MARINGÁ

INTRODUÇÃO/OBJETIVOS: A fratura de chance é caracterizada por uma lesão por distração da coluna toracolombar em flexão na qual um vetor horizontal gera uma linha de fratura que passa através dos elementos posteriores até o corpo vertebral, geralmente associada ao uso de cinto de segurança. O objetivo deste trabalho é apresentar um caso de fratura de chance em criança, discutir a biomecânica desta fratura e a abordagem cirúrgica adotada com base na literatura vigente. **MATERIAIS E MÉTODOS:** Criança de 9 anos, sexo masculino, vítima de acidente de trânsito (capotamento de veículo e vítima no banco traseiro com cinto de segurança de duas pontas). À admissão, apresentava-se em boas condições gerais, trauma abdominal fechado e lombalgia, sem déficits neurológicos. Os exames complementares evidenciaram trauma em baço. O raio X e a tomografia computadorizada revelaram fratura dos processos espinhosos de L1 e L2, fratura do processo transverso de L2 e fraturas do processo espinhoso, lâminas, processos transversos, pedículos de L3 com extensão ao corpo vertebral de L3, com perda da lordose lombar e subluxação L3/L4. Após 5 dias de internação e boa evolução do trauma abdominal, a criança foi submetida à artrodese lombar por via posterior com parafusos transpediculares, com manobra de compressão durante fixação das hastes lombares. A criança evoluiu sem déficits neurológicos e fez uso de colete lombar por 3 meses. Os exames de imagem revelaram melhora completa da curvatura lombar e da subluxação. Após 6 meses de evolução e controles radiográficos

satisfatórios, a criança foi reoperada para retirada da prótese lombar. **RESULTADOS:** Após 1 ano de seguimento, a criança está assintomática e com pequena escoliose residual. **CONCLUSÕES:** A fratura de chance ocorre frequentemente nas crianças em idade escolar vítimas de acidente automobilístico. A biomecânica da lesão caracteriza-se por flexão/distração e é caracterizada pela desaceleração brusca, onde o abdome dobra-se sobre o cinto de segurança, levando à fratura da coluna toracolombar e ao trauma abdominal associado. Teoricamente, estas fraturas podem ser tratadas de forma conservadora, porém a literatura é controversa. A cirurgia, como no caso relatado, deve ser reservada para os casos onde há instabilidade.

20. HEMILAMINECTOMIA PARA ACESSO DE MENINGIOMA ANTERIOR DO CANAL VERTEBRAL. DESCRIÇÃO DE CASO E REVISÃO DE LITERATURA

GOIRI MAA; RODRIGUES TP; ONISHI F; BENITES VM; SALATI T; IUNES EA

UNIFESP-EPM

INTRODUÇÃO/OBJETIVOS: Descrição técnica de tratamento cirúrgico de meningioma c2-c4 anterior de canal vertebral. **MATERIAIS E MÉTODOS:** Paciente de sexo feminino, 48 anos com história de tetraparesia progressiva há 1 ano. Apresentando na admissão FM grau 1 no membro superior direito, 3 no membro inferior direito, 3 no membro superior esquerdo e 4 no membro inferior esquerdo, arreflexia. Ressonância de coluna cervical: meningioma anterior DE C2-C4. **RESULTADOS:** Paciente submetida a exérese total de meningioma anterior de canal vertebral por hemilaminectomia abrangendo segmentos C2-C4, com monitorização intra-operatória com utilização de onda d para monitorização medular e aspirador ultrassônico. No segundo pós-operatório paciente apresentava força suficiente para deambular e funcionalidade de membros superiores. **CONCLUSÕES:** Os meningiomas anteriores da coluna vertebral são de abordagem complexa. A hemilaminectomia fornece um bom acesso lateral do canal vertebral possibilitando um bom acesso ao compartimento anterior do canal cervical. Acrescenta-se como vantagem a manutenção da estabilidade da coluna sem necessidade de instrumentação, um ótimo controle radiológico no pós-operatório. Apresentando-se como opção interessante na abordagem desse tipo de neoplasia.

22. PERFIL EPIDEMIOLÓGICO DOS PACIENTES COM FRATURA DE COLUNA VERTEBRAL POR TRAUMA EM UM HOSPITAL UNIVERSITÁRIO DE ALTA COMPLEXIDADE

LOMAZ MB; NETTO LAFS; FILHO MG; CANTO FRT

HOSPITAL DE CLÍNICAS DA UNIVERSIDADE FEDERAL DE UBERLÂNDIA

INTRODUÇÃO/OBJETIVOS: As fraturas de coluna vertebral apresentam importantes índices de incidência e prevalência a nível nacional e global. Lesões traumáticas na coluna apresentam grande impacto socioeconômico, de maneira mais marcante nos pacientes vítimas de trauma raquimedular (TRM) devido ao comprometimento funcional, mas também ocorre prejuízos significativos mesmo para os pacientes sem déficit neurológico. No âmbito comunitário são geradas grandes despesas para o sistema único de saúde (SUS) e para a previdência do país, já que normalmente os pacientes apresentam tempo de internação longo, alto custo associado e por apresentar maior incidência na população economicamente ativa, sendo que a população jovem e do sexo masculino apresenta maior índice de trauma da coluna. Objetiva-se analisar o perfil epidemiológico dos pacientes com fratura traumática de coluna vertebral e as características da população de risco atendida em um Hospital Universitário (HU) de alta complexidade referência regional. **MATERIAIS E MÉTODOS:** A população do estudo é composta de 202 pacientes diagnosticados e tratados por fratura por trauma na coluna no período de 2008 a 2014. A partir da análise retrospectiva de prontuários, variáveis como sexo, idade, mecanismos da fratura, região da coluna acometida, presença de trm, tratamento de escolha e tempo de internação foram correlacionadas e as hipóteses consideradas estatisticamente significantes quando $p < 0.05$. **RESULTADOS:** A população do estudo é composta de 202 pacientes que sofreram fratura de coluna vertebral resultado de causas externa (trauma). A relação da incidência do trauma entre os gêneros foi 3:1, sendo 75,2% do gênero masculino e 24,8% do feminino. A idade média foi de 37 anos, mediana de 35 anos, idade mínima de 09 e máxima de 77 anos. A faixa etária de maior incidência são os indivíduos entre 20 e 39 anos, representando 48% de todos os casos. As quedas foram o mecanismo de maior frequência (33,2%), seguido de acidentes automobilístico (28,2%) e motociclístico (23%). Foi encontrado distribuição semelhante de fraturas entre as regiões cervical (32,3%), torácica (30,4%) e lombar (32,8%). Fratura de primeira vértebra lombar (L1) representou sozinha 21,5% de todos os casos estudados. O trauma raquimedular (TRM) foi registrado em 33,7% dos indivíduos da amostra. Um total de 57,3% foi submetido a tratamento cirúrgico e 41,7% ao conservador. O tempo de internação médio foi de 15 dias, com mínimo de 01 e máximo de 180 dias. O custo médio da internação hospitalar foi de R$ 8.683,79 (corrido em agosto/2014). TRM dos 202 pacientes, 33,7% apresentaram com trauma raquimedular (TRM) descritos em prontuário médico. O TRM foi diagnosticado em 26,2% das fraturas cervicais, 40,3% das torácicas e 35,8% das lombares. Não houve diferença estatística entre as regiões e a ocorrência de TRM ($P>0.05$). Em relação ao número de vértebras fraturadas no acidente, curiosamente 80,9% dos trm aconteceram em pacientes com fratura de uma única vértebra enquanto 19,1% aconteceram em pacientes que fraturaram duas ou mais vértebras ($p=0.052$). Quando analisado ocorrência de trm nos mecanismos de trauma vemos que 31,6% dos acidentes automobilísticos, 31,9% dos motociclísticos e 38,5% das quedas cursaram com déficit neurológico. Embora não se possa inferir que determinado mecanismo em particular favorece a ocorrência de trm ($p>0.05$). Ao analisar trm e gênero, 33,9% dos homens tiveram trm enquanto 36% das mulheres apresentaram déficit neurológico. Sem diferença estatística entre os grupos ($p=0.682$). Em relação a idade, o pico de ocorrência de trm foi na faixa etária de 20 a 39 anos com 42,6% do total de trm, seguido do grupo com 40-59 anos com 41,1% do total com $p > 0.005$. Entre os grupos. Também não houve significância estatística de ocorrência de trm separando a partir da idade mediana. Mecanismo de trauma os mecanismos de trauma mais frequentes foram as quedas (33,2%), acidente automobilístico (28,2%), acidente motociclístico (23,3%) e demais traumas (15,3%). Foram criados esses quatros grandes grupos para finalidade estatística. De forma mais específica, no grupo ? Quedas?, 4,5% Foram? Da própia altura? Enquanto as demais foram? De outras alturas?. Dentro do grupo? Demais traumas? Destacam-se, mergulho em água rasa, ferimento por arma de fogo e atropelamentos com 3,9%, 4,4% e 3,9% do total, respectivamente. De acordo com as faixas etárias estudadas, observou mudança na distribuição dos mecanismos de trauma mais frequentes. O grupo entre 20-39 anos, pico da incidência de fraturas na população, teve como protagonista os acidentes de trânsito, acidentes automobilísticos (36,1% no grupo e 17,6% do total) e motociclísticos (30,9% no grupo e 13,5% do total). Já no grupo entre 40-59 anos as quedas assumem papel principal no mecanismo de trauma, com 54,7% no grupo e 17,1% do total de fraturas. Todas as diferenças com significância estatística ($p=0.00$). No gênero masculino, as quedas (36,6%) foram mais frequentes, seguido de acidente motocilístico (23,5%) e automobilístico (22,9%). No gênero feminino, destaca-se que 47,1% dos traumas foram decorrentes de acidentes automobilísticos, enquanto acidentes motociclísticos e quedas tiveram frequência semelhante, 21,6% cada. Foi observada diferença estatisticamente significante entre os gêneros e mecanismo de trauma ($p<0.05$). Não foi encontrado diferença estatisticamente significante entre os gêneros quando analisado os mecanismo e grupos etários. Como ferramenta estatística, dividimos a população a partir da idade mediana, os mecanismos em dois grupos (acidentes de trânsito e quedas) e analisamos em relação a diferenças entre os gêneros. No sexo masculino antes de 35 anos, 56,8% dos homens sofreram. Fratura devido a acidentes de trânsito (carro e moto). Enquanto que após essa idade, esse número reduz para 36,7% e as quedas prevaleceram com 51.9%. Todas essas diferenças foram estatisticamente significantes. Nas mulheres com menos de 35 anos, predominaram os acidentes de trânsito (81,5%). No grupo acima de 35 tivemos predomínio dos acidentes de transito novamente (54,1%), mas com aumento importante das quedas (33,3%). A diferença estatística foi considerada borderline ($p=0.077$). Mecanismo de trauma em relação a região de fratura correlaciona-se de forma estatística ($p=0.000$), Sobretudo por 60% das fraturas de coluna lombar decorrerem de quedas e 80,4% das fraturas de coluna cervical e 63,5% das torácicas ocorrem em acidentes de trânsito. Essa associação mantem-se significante ($p=0.000$) Ainda quando analisamos os acidentes de trânsito separadamente em automobilístico e motociclístico. Frequência das vértebras a análise da distribuição em frequência das vértebras fraturadas mostrou que na coluna cervical houve predomínio das fraturas em c5; torácica predomínio de t12 e lombar predomínio de l1. De forma geral entre as três regiões, a primeira vértebra lombar representou 21,5% de todas as fraturas, seguido de t12 (12,5%) e c5 (12%). Em relação a distribuição das vértebras fraturadas de acordo com os mecanismos de trauma, destaca-se a importância do mecanismo? Quedas? Nas fraturas de vértebras lombares, sobretudo na região de transição toraco-lombar, t12, l1 e l2. Quedas foram responsáveis por 56% das fraturas de t12, 58,1% de l1 e 69,2% de l2. Embora os acidentes automobilísticos e motociclísticos sejam mecanismos consideráveis de fratura na região toraco-lombar, ganham destaque na coluna cervical a partir da quinta vértebra (C5). Sobretudo em coluna cervical alta (C1 C3) quando os acidentes de trânsito são causas de 66,7% das fraturas de c1, 80% de c2 e 83,3% de c3 e as quedas não foram responsáveis por nenhuma lesão nesse nível. Mais de dois terços dos pacientes apresentou fratura de uma única vértebra por evento traumático (76,3%). Fraturas de duas vértebras no mesmo acidente ocorreram em 25,5% dos casos e apresentaram diferença estatística a favor da coluna cervical ($p=0.004$), Com 52,2% dos eventos com fratura de duas vértebras. Não houve correlação estatística do número de vértebras fraturas com ocorrência de trm, com o mecanismo, com a faixa etária ou com o gênero ($p>0.005$). **CONCLUSÕES:** As fraturas de coluna vertebral tiverem predomínio na faixa etária entre 20 e 39 anos, com pico de incidência aos 37 anos o que coincide como intervalo de idade que abrange o maior número de pessoas da população economicamente ativa (PEA) 25 a 49 anos, representando 43,3% em 2012. Ainda de acordo com a pea em 2012, a distribuição por gênero nessa faixa etária indica 46,2% para os homens e 53,8% para as mulheres. Assim, embora homens e mulheres estejam envolvidos em proporção semelhante no mercado de trabalho, é possível que os homens estejam mais expostos a condições de risco, contribuindo para relação de 3:1 na incidência de fraturas. A incidência de trm em fraturas traumáticas de coluna vertebral encontrada em diferentes estudos varia de 10 a 30%, abaixo dos 33,7% do presente estudo. O fato de representar um hospital de alta complexidade e referência regional pode colaborar para essa elevada incidência de trm. Embora a ocorrência de trm seja mais frequente nas fraturas em região de coluna torácica e quando os mecanismos foram? Quedas?, Não houve correlação estatística entre essas variáveis que comprove maior risco de trm quando fratura-se a coluna torácica ou quando o trauma resulta de queda. Também não se encontrou correlação entre gênero, faixa etária ou idade mediana da população os principais mecanismos para fratura de coluna foram as quedas, acidentes automobilístico, acidentes motociclístico, quedas da própria altura, mergulho em água rasa, ferimentos por arma de fogo e atropelamentos. O grupo entre 20-39 anos, pico da incidência de fraturas na população, teve como protagonista os acidentes de trânsito, especificamente os automobilísticos. Já no grupo entre 40-59 anos as quedas assumem papel principal no mecanismo de trauma. Houve diferença estatística entre os grupos. Não foi encontrada diferença estatística entre os gêneros ao analisar as quatro faixas de distribuição etária. Se analisado o gênero a partir da idade mediana, homens e mulheres até 35 anos apresentam maior probabilidade de sofrerem fratura de coluna devido a acidente de trânsito. Enquanto que essa tendência mantem-se para mulheres acima de 35 anos, nos homens as lesões de coluna decorrem principalmente das quedas. Com o aumento da idade, a distribuição dos mecanismos tende a reduzir nos acidentes de trânsito e aumentar a participação das quedas, importante mecanismo de lesão vertebral nas faixas etárias mais avançadas. Houve diferença estatística entre mecanismo de trauma e as três regiões da coluna analisadas. A significância mantem-se mesmo ao analisar

separadamente os mecanismos? Automobilísticos? E? Motociclístico?. Foi evidenciado predomínio de fraturas na primeira vértebra lombar com associação ao mecanismo? Quedas? Bem como fraturas em coluna cervical alta com acidentes de trânsito. Pacientes com mais de uma vértebra fratura por evento representaram aproximadamente um quarto da amostra com tendência a fratura cervical. Os pesquisadores acreditavam que os acidentes de trânsito como mecanismo de alta energia no trauma poderia explicar essa associação. Não houve significância estatística entre número de vértebras fraturadas em coluna cervical e mecanismo de trauma, talvez pelo? N? Do subgrupo da amostra. As fraturas de coluna são importantes determinantes de morbimortalidade na população. Quando analisado que o pico de incidência relaciona-se com a pea, os custos diretos e indiretos elevam-se. A principal medida de impacto nesse cenário é a prevenção, visto que as causas externas (trauma) são os mecanismos de maior importância.

23. CHANGES IN THE EXCITABILITY OF THE CEREBRAL CORTEX NEURONS AFTER SPINAL CORD INJURY

KIMURA F; HAYASHI C; GUIRADO VP; BRUNONI A; GALHARDONI R; BROCK R; TEIXEIRA MJ; PAIVA WS

HOSPITAL DAS CLÍNICAS DA FACULDADE DE MEDICINA DA UNIVERSIDADE DE SÃO PAULO

BACKGROUND/ OBJECTIVE: Background: knowing changes in the excitability of the cerebral cortex neurons after spinal cord injury (SCI) can help a better understanding of the neurophysiological changes secondary to deafferentation and contribute to guide a novel rehabilitation measures. To analyze cortical glutamatergic and? Aminobutyric acid? Mediated network using measures of cortical excitability and inhibition with 4 different paradigms in SCI patients. **METHODS:** We performed a pilot study of cortical activity after traumatic SCI. Four adult patients after incomplete SCI and a control group of 10 healthy voluntaries matched for age and sex were evaluated. We analyzed neural networks using cortical excitability (CE) assessment with a circular coil applying single-pulse and paired-pulse transcranial magnetic stimulation over the cortical representation of the abductor pollicis brevis muscle on m1 of both hemispheres. The CE parameters measured were: resting motor threshold (RMT), motor-evoked potentials (MEP), short interval intracortical inhibition (SIICI), and intracortical facilitation (ICF). **RESULTS:** Parameters were analyzed as pooled data in both groups. Values of RMT, meps and SIICI from SCI patients were found within the normality. However, icf values were higher on SCI patients (SCI ICF 2,85±1.22 Versus 1.87±0.63; SCI pp15-rel 3.2 Vs 0.1.95; SCI pp10-rel 4.14 Vs 1.84) Showing a disarranged excitatory system. **CONCLUSION:** As excitatory processes are glutamate-mediated, it is likely to infer that deafferetation process leads to a hyperexcitability of the neural system on the subacute phase of SCI.

24. ISOLAMENTO DE CÉLULAS-TRONCO MESENQUIMAIS ADULTAS DO DISCO INTERVERTEBRAL DEGENERADO

PELETTI-FIGUEIRÓ M; AGUIAR IS; ROESCH-ELY M; MACHADO DC; HENRIQUES JAP; FALAVIGNA A

DEPARTMENT OF NEUROSURGERY, LABORATORY OF BIOTECHNOLOGY, LABORATORY OF CLINICAL STUDIES AND BASIC MODELS OF SPINAL DISORDERS AT UCS, UNIVERSIDADE DE CAXIAS DO SUL, CAXIAS DO SUL, BRAZIL

INTRODUÇÃO: É bastante limitado o uso em larga escala da medicina regenerativa na clínica diária. Um dos fatores limitantes é o processo de isolamento e cultivo de células tronco mesenquimais (CTMS). Uma quantidade satisfatória de células para terapia celular requer um elevado investimento financeiro e um tempo de espera que pode impedir de tratar o paciente no seu melhor momento. Objetivo: estudar a eficácia de uma técnica rápida, eficaz e de baixo custo para isolamento de CTMS provenientes de discos intervertebrais degenerados. **MATERIAIS E MÉTODOS:** A técnica de isolamento originou uma propriedade intelectual depositada no instituto nacional de propriedades intelectuais (INPI) sob o número o br 10 2013 031330 0. Os discos intervertebrais foram obtidos de pacientes com doença degenerativa discal lombar refratária ao tratamento conservador, que necessitaram de tratamento cirúrgico. As CTMS isoladas foram avaliadas segundo os critérios exigidos pela sociedade internacional de terapia celular. **RESULTADOS:** As CTMS foram isoladas rapidamente e em quantidades suficientes para aplicação clínica. As células apresentaram as características de CTMS: aderência ao plástico em condições de cultura, marcação específica de antígenos de superfície (CD105+,CD90+, CD73+, CD45-, CD34, CD14, CD11b, CD19 e HLA-DR) utilizando citometria de fluxo e diferenciação para osteoblastos e adipócitos. **CONCLUSÃO:** O método de isolamento proposto permitiu a obtenção de forma rápida, eficaz e de baixo custo de grandes quantidades de CTMS. A utilização desta técnica permite utilizar a terapia celular para o tratamento da degeneração discal.

25. RELATAR A EXPERIÊNCIA CLÍNICA NO TRATAMENTO DO CISTO SINOVIAL LOMBAR SEM A NECESSIDADE DE ARTRODESE

BARROSO, P MC; HON, Y; SANDES, BL; CAIRES, AC V; FONSECA, GA; DANTAS, FLR

HOSPITAL BIOCOR

INTRODUÇÃO/OBJETIVOS: Relatar a experiência clínica no tratamento do cisto sinovial lombar sem a necessidade de artrodese. **MATERIAIS E MÉTODOS:** De janeiro de 2008 a junho de 2015, foram operados 13.058 Pacientes no serviço de neurocirurgia do qual os autores fazem parte. Dentre essas cirurgias, 1.656 Foram de hérnia de disco lombar e somente 50 para tratamento de cistos sinoviais. Foi conduzida uma análise retrospectiva dos pacientes submetidos ao tratamento microcirúrgico do cisto sinovial sendo 33 do sexo feminino com idade média de 59,9 anos (39-80 anos). Foram analisados idade, sexo, sintomas clínicos, imagens radiológicas, complicações e resultado da anatomia patológica. No acompanhamento clínico desses pacientes analisou-se a melhora clínica baseando-se no nível da dor e da função da neurológica e na escala de mac nab. Foi realizada uma abordagem uinilateral com flavotomia e fenestração interlaminar com facetectomia parcial sem utilização de instrumentação para artrodese. Com 30, 60, 90 e 180 dias de pós-operatório foi realizado controle radiológico da coluna lombar com radiografia simples nas incidências ântero-posterio e perfil para avaliar o agravamento ou aparecimento de listeses. **RESULTADOS:** Na apresentação clínica, o sintoma mais comum foi radiculopatia, seguido de perda da forca e alteração da sensibilidade. A média de duração dos sintomas foi de 6,4 meses (1 ? 12 Meses). Trinta pacientes apresentaram sintomas a direita e 2 pacientes apresentaram cistos bilaterais. O nível mais acometido foi l4-l5 (80,8%), seguido de l5-s1 (17%) e 1 caso de l3-l4. Espondilolistese degenerativa no nível do cisto veio associada em 41,2% sendo a grande maioria grau 1 de meyrding. Todos os pacientes tiveram alívio imediato da dor no pós operatório. A complicação pós-operatória mais comum foi parestesia no trajeto da raiz comprometida, que se resolveu espontaneamente em todos os caos. Tivemos um caso de lesão dural sem complicação de fístula liquórica. Não tivemos infecções ou óbito. Não houve recidiva do cisto no nível operado em nenhum caso. O paciente que apresentava o cisto bilateral, 3 anos após a primeira cirurgia foi abordado contralateral. Durante o acompanhamento desses pacientes foram necessárias duas artrodeses tardias com 6 e 4 meses após a primeira cirurgia. **CONCLUSÕES:** Os cistos sinoviais são lesões benignas que cursam com ciatalgia incapacitante. Propomos que esta entidade seja tratada especificamente através de uma abordagem minimamente invasiva sem necessidade de artrodese, como demonstrado no presente estudo. Futuras pesquisas com maior número de casos com um longo acompanhamento deverão ser feitos.

26. TUMOR DE TRITON. RELATO DE TRÊS CASOS

GUIRADO VMP; BROCK RS; SAAD F; TAVARES WM; NAKAGAWA GE; MELUZZI A; TEIXEIRA MJ

HOSPITAL DAS CLÍNICAS DA FACULDADE DE MEDICINA DA UNIVERSIDADE DE SÃO PAULO

INTRODUÇÃO/OBJETIVOS: As neoplasias malignas dos nervos periféricos são bastante raras e o mecanismo pelo qual se apresentam ainda permanece desconhecido. Quando presentes podem se associar as neurofibromatoses, apontando para associação etiológica com fatores genéticos. O prognóstico é ruim, mesmo com tratamento interdisciplinar precoce e agressivo. Descrevemos três casos conduzidos em nosso centro hospitalar terciário. **MATERIAIS E MÉTODOS:** Relato de caso. A história, exame neurológico, imagens e tratamentos cirúrgicos executados são discutidas com ênfase nas estratégias terapêuticas adotadas em cada caso. **RESULTADOS:** Caso 1. H.F.C.B., 42 Anos, feminino, branca, admitida em 12/03/2012. Cervicalgia e cervicobraquialgia direita. Ressonância magnéticaidentificando lesão ao nível da raiz c6 direita. Submetido a cirurgia com exérese parcial. Anatomopatológico neurofibroma maligno. Imunohistoquímico com antígenos para com ki-67 positivo (25%). Evolução rapidamente progressiva para déficit neurológico completo. Caso 2. M.A.F., 40 Anos, masculino, branco, admitido em 31/05/2012. Lombalgia e lombociatalgia direita. Ressonância magnética identificando lesão ao nível da raiz l4 direita. Submetido a cirurgia com exérese parcial. Anatomopatológico neurofibroma maligno. Imunohistoquímico com antígenos para cd 117 negativo, cd 57 positivo, desmina negativo, oct ¾ negativo, proteína s-100 positivo, ki-67 positivo (30%). Em 04/11/2015 neoplasia disseminada. Caso 3.G.Z., 69 Anos, masculino, branco, admitido em 07/10/2014. Ressonância magnética identificando lesão ao nível de d3. Submetido a cirurgia com exérese total. Anatomopatológico neurofibroma maligno. Imunohistoquímico com antígenos para cd 34 positivo (focal), cd 56 negativo, cd 57 positivo (raras células), desmina negativo, ema negativo, proteína s-100 postivo, vimetina positivo, ki-67 positivo (entre 25% a 35%). Em acompanhamento atual sem dorsalgia. **CONCLUSÕES:** A notificação de casos raros pode auxiliar serviços de saúde a compilar dados e criar revisões sistemáticas e consensos para direcionar terapêuticas apropriadas.

28. USE OF HYPERLORDOTIC ALIF CAGES FOR SAGITTAL MISALIGNMENT

AMARAL R; JENSEN R; MARCHI L; FORTTI F; OLIVEIRA L; COUTINHO E; PIMENTA L

INSTITUTO DE PATOLOGIA DA COLUNA (IPC)

BACKGROUND/ OBJECTIVE: Loss of lumbar lordosis is poorly tolerated and has direct effect on disability. Sagittal decompensation following long adult lumbar spinal instrumentation and fusion to s1 occurs in high rates, when surgical procedures for degenerative disc disease usually do not aim to restore local lordosis parameters. Restoration of sagittal alignment is essential to obtain and maintain desirable outcomes in adult spinal deformity surgery. Posterior approaches have been utilized in sagittal correction, such as smith-petersen osteotomy (SPO) and pedicle subtraction osteotomy (PSO). But, despite the good radiological results, these techniques are associated with higher rates of complications and morbidity. The anterior approaches emerged in an attempt to reconstruct sagittal alignment based on disc height restoration utilizing larger cages placed into the middle and anterior column, under direct compression, which accelerates fusion and redistributes the spinal load, as they provide more than 90% of the vascular osseous surface area. The purpose of this paper is to analyze safety in the initial experience on a novel use of l5s1 mini- anterior lumbar interbody fusion (MINI-ALIF): sagittal correction using hyperlordotic alif interbody cages. Here we describe two cases of mini-alif approach with hyperlordotic cages for the treatment of iatrogenic flat back. **METHODS:** A prospective, single center study. Inclusion criteria:

previous posterior fusion spine surgeries but without interbody fusion at the distal levels; sagittal misalignment; disabling low back pain and posterior muscles fatigue that kept the patients from walking less than 50 meters and that failed to conservative care; the surgical planning (anterior column elongation with hyperlordotic cages) was performed using a post processing software, that utilized the lateral longcassette 36?? Standing radiograph. Due to the existence of the prior posterior fusion surgeries and the need to mobilize the levels that would be approached by mini alif a back-front-back approach was used. At the first posterior approach, ponte osteotomies were performed along with the loosening of the posterior screws and release of the bars. Then, the mini-alif procedure was performed with a 30o or 40° hyperlordotic cage at the l5s1 level. And, to finalize, the replacement or connection of new bars took place at the second posterior approach. **RESULTS:** Case 1. 70Yo woman with three previous spine fusion surgeries (t10-s1). Evolved with severe worsening of pain symptoms, could not perform daily activities, with poor quality of life. Trunk imbalanced to front, she was unable to walk 25 meters due sagittal mal alignment. Spinopelvic parameters: 35o of lumbar lordosis (ll), 31o of pelvic tilt (PT), 73o of pelvic incidence (PI), and a sagittal vertical axis (SVA) of 200mm. Ct showed screw loosening at l5s1 (no interbody fusion). Final diagnosis was pseudoarthrosis with sagittal misalignment. It was used a 40° cage at l5s1. In the 12 month fup the parameters were: ll=70°, PT=33° and sva=4mm. Patient is walking freely with no pain. Case 2. 69Yo woman with two previous spine fusion surgeries (t11-s1). Evolved with low back pain, sacro-iliac pain, legs numbness, and thigh pain. Presented exhausted brace during walking, used a stick to ambulate. PT=38o, PI=69o, ll=14o, sva=221mm. Ct showed screws loosening at s1 and t11 screws pull-out. Medical history included insulin resistance (controlled with medication). Final clinical diagnosis was pseudoarthrosis with sagittal misalignment. It were used a 30° cage at l5s1 and a 15° cage at l4l5. In the 6 week fup the parameters were: ll=56°, PT=25°. The patient can stand and walk straight. **CONCLUSION:** Larger long-term and prospective data collection are needed to assess the effectiveness of the suggested technique, but initial results are encouraging. Local sagittal parameters may be significantly improved to a more harmonic distal lumbar spine, treating symptoms from sagittal misalignment and exhausted brace. Detailed preoperative information and planning are needed to access the possibility to correct sagittal parameters.

30. CURVA DE APRENDIZADO EM ARTRODESE LOMBAR MINIMAMENTE INVASIVA ? 70 CASOS

HON Y; BARROSO PMC; MENDES PD; LOPES CLS; CARIRI GA; DANTAS FRL

BIOCOR INSTITUTO

INTRODUÇÃO/OBJETIVOS: A abordagem minimamente invasiva (MIP) tem sido utilizada nas últimas duas décadas como uma alternativa aosprocedimentos usuais de artrodese lombar, com o objetivo de tentar evitar as lesões da musculatura paravertebral ao minimizar a amplitude das dissecções tradicionais. Objetivo demonstrar a curva de aprendizado em artrodese lombar minimamente invasiva. **MATERIAIS E MÉTODOS:** De março de 2011 a março de 2015 foi realizada busca restrospectiva através dos registros médicos dos pacientes submetidos à mip. Neste período foram realizados 70 casos com média de idade de 52,5 anos (22-83), sendo 41 pacientes do sexo feminino e 29 do sexo masculino. Foram tratadas 29 espondilolisteses, 17 canais estreitos, 13 discopatias degenerativas discais, 9 instabilidades pós-operatórias e 2 fraturas. Sendo que 60 pacientes foram submetidos à artrodese em 1 nivel (4 parafusos) e 10 pacientes artrodesados em 2 níveis. **RESULTADOS**: Em nossa casuística, 10 casos apresentaram complicações. Sendo que, em 4 pacientes, os parafusos foram mal posicionados, ocorreram 2 infecções, em 1 caso ocorreu quebra de parafuso, 1 pseudoartrose, 1 complicação vascular, 1 migração do cage. **CONCLUSÕES:** Conforme a literatura, a artrodese lombar, pela técnica minimamente invasiva, é uma boa opção à artrodese convencional, já que propicia menor taxa de infecção, menor sangramento, menor tempo de internação hospitalar. Contudo, uma curva de aprendizado mais longa, maior exposição ao rx, com resultados clínicos equivalentes à técnica aberta, contrapõem as vantagens descritas. Nossa série apresenta uma taxa relativamente alta de complicações, provavelmente relacionada à curva de aprendizado e à diversidade de materiais utilizados.

35. DESCOMPRESSÃO DISCAL LOMBAR PERCUTÂNEA A LASER. RELATO DE TRÊS CASOS

GUIRADO VMP; FONOFF ET; BROCK RS; MANCINI MW; PLAPLER H; UNGARETTI JÚNIOR A; TAKARA KS; TANAKA C; ZANINOTTO ALC; LUCIA MCS; MANOEL

HOSPITAL DAS CLÍNICAS DA FACULDADE DE MEDICINA DA UNIVERSIDADE DE SÃO PAULO

INTRODUÇÃO/OBJETIVOS: O tratamento cirúrgico convencional para a dor ciática refratária causada pela herniação discal lombar é a discectomia aberta. Os procedimentos minimamente invasivos, incluindo as terapias percutâneas sob anestesia local tem sido cada vez mais valorizados. Um desses tratamentos é a descompressão discal lombar percutânea a laser, com laser de diodo em 980 nm. Este tratamento pode ser realizado em nível ambulatorial proporcionando curta recuperação e rápido retorno as atividades diárias. Descreveremos três casos e o protocolo de pesquisa proposto. **MATERIAIS E MÉTODOS:** Descrição de três casos e apresentação de protocolo de pesquisa. **RESULTADOS:** A.A.S. (07/12/1979), Masculino, branco. E.R.P. (28/06/1961), Femino, parda. R.C.S. (25/11/1968), Masculino, pardo. Lombociatalgia com predomínio de dor ciática. Falha do tratamento caonservador adequado. Ressonância magnética com hérnia discal focal ao nível do espaço l4-l5. Os pacientes foram submetidos ao procedimento de descompressão discal lombar percutânea com laser diodo 980 nm. A paciente do sexo femino foi reoperada com microdiscectomia aberta por não obter melhora. Os dois pacientes do sexo masculino permanecem em acompanhamento com melhora clínica. **CONCLUSÕES:** A descompressão discal lombar percutânea com laser diodo 980 nm foi realizada sem complicações, mas ainda necessita estudo prospectivo controlado para ser considerada como método rotineiro na prática clínica.

38. HEMILAMINOTOMIA OSTEOPLÁSTICA PARA PROCEDIMENTOS MINIMAMENTE INVASIVOS ESPINAIS INTRADURAIS. SÉRIE DE 17 CASOS

GUIRADO VMP; KEY MIURA F; DE ARAÚJO JLV; DANIEL JW; DA COSTA MAT; SILVA JMA; MIYABE MM; MADEIRO FILHO MAD; RICI V

SANTA CASA DE SÃO PAULO

INTRODUÇÃO/OBJETIVOS: Os procedimentos cirúrgicos espinais intradurais evoluiram bastante nos últimos anos em função da utilização de recursos tecnólogicos de imagem, magnificação operatória, neuroanestesia e monitoração eletrofisiológica. Desde as clássicas descrições dos acessos medulares que evoluiram da laminectomia de elsberg, em seguida por love e depois pela técnica de laminotomia de raimondi que se tornou rotina em todo mundo. Novos caminhos foram propostos pelas técnicas microcirúrgicas e descrição da hemilaminectomia de yasargil. Nas últimas décadas, perneczky propôs a fenestração interlaminar unilateral e finalmente o último recurso com proposta funcional, a hemilaminotomia osteoplástica de ito. **MATERIAIS E MÉTODOS:** Descrevemos uma série de 17 casos cirúrgicos com a técnica de hemilaminotomia osteoplástica. **RESULTADOS:** As lesões espinais intradurais foram conduzidas por técnica microcirúrgica e afastadores minimamente invasivos. A histologia das lesões cirúrgicas foram as seguintes: ependimoma (5), schwanoma (4), meningioma (2), lipoma (2), astrocitoma (1), hemangiopericitoma (1), neurofibroma (1) e cisto aracnóideo (1). Houve um caso com necessidade de reposicionamento da hemilâmina sem repercussão clínica no longo prazo. O primeiro procedimento foi realizado em agosto de 2014, sendo a série constituída por quatro casos de lesões intramedulares (3 ependimomas e 1 astrocitoma). Os demais pacientes são acompanhados para análise em longo prazo. **CONCLUSÕES:** O hemilaminotomia osteoplástica é técnica uma viável para a ressecação das lesões espinais intradurais com técnica microcirúrgica. Estudos com maior número de casos necessitam análise em longo prazo para confirmação dos resultados funcionais.

Global Spine Congress 2017

The Global Spine Congress heads to Europe



Global Spine Congress

Milan, Italy | May 3–6, 2017

www.gsc2017.org

AOSPINE

© 2016 AOSpine International. All rights reserved. E & OE.

Alphatec Spine®

Improving lives by



Zodiac® Deformity

DVR e Sistema de Fixação Espinhal

Oferece uma seleção de parafusos auto-rosqueantes e "top loading" em titânio para melhor acomodar à anatomia do paciente. Corrige deformidades da coluna, com redução da haste e Derrotação vertebral.

Zodiac® Degenerative

Sistema de Fixação Espinhal

Oferece uma seleção de parafusos auto-rosqueantes e "top-loading" em titânio para melhor acomodar à anatomia do paciente.





Solanas®

Sistema de Fixação Cérvico – Torácica Posterior

Sistema de carga superior com parafusos poliaxiais que oferecem até 80° de variabilidade.

delivering advancements in spinal fusion technologies



Illico®
Sistema de Fixação Posterior MIS

O sistema de parafusos pediculares minimamente invasivo ILLICO é conhecido por sua versatilidade, facilidade de uso e uma força superior.

Illico® Retractor
Sistema de Fixação Posterior MIS

Com retração através de quatro lâminas independentes, o Retrator ILLICO permite angulação de até 15 graus em cada uma delas, além de troca de lâmina in-situ e fonte de luz deslizante não obstrutiva.





Novel® Family
Sistema Espaçador Espinhal

Cibramed – Alphatec Spine do Brasil. Rua Otávio Carneiro, 143 sala 904. Icaraí, Niterói – RJ. | Tel: 21 2714-8054







siedi
scientific innovation and education development institute





O SIEDI é um instituto independente dedicado à inovação científica e educação médica continuada. Um centro de referências para o ensino em Coluna, Neurocirurgia e Neurocirurgia Pediátrica, Ortopedia em Medicina Esportiva e Artroplastia, Bucomaxilofacial, Cardiologia Intervencionista, Vascular e outras especialidades.





Oferecemos programas teóricos e práticos de aperfeiçoamento nas técnicas cirúrgicas para Cirurgiões Residentes e Especialistas. Em cada curso, a programação é customizada para os diversos níveis de experiência.



Para mais informações e programação completa: **Tel.: (11) 5545.4747 | www.siedi.com.br**

SIEDI – Rua George Ohm, 230 | 12° andar, Torre B | Cidade Monções | São Paulo | SP

ESTABILIDADE
SOLIDEZ
EVOLUÇÃO
SOLUÇÃO

Conte com a ORTOCIR.



SISTEMA PASS LP.

Baixo perfil,
alta performance.

Evolução do mundiamente reconhecido sistema Pass Med, o novo **sistema Pass LP de fixação pedicular** com instrumentais simples e precisos, traz diferenciais que tornam sua implantação mais simples, segura e rápida, além de oferecer ao paciente mais conforto e qualidade de vida no tratamento de deformidades complexas.

MEDICREA

Central São Paulo: 11 3674.6786
www.ortocir.com.br

ORTOCIR
EXCELÊNCIA EM SUAS MÃOS

SUA EXPERIÊNCIA NOSSAS SOLUÇÕES

JUNTOS, AVANÇANDO NA ASSISTÊNCIA AO PACIENTE







Medtronic

Instrumental para Cirurgia de Coluna CD Horizon® - Reg. ANVISA 10339190569
Sistema de Diagnóstico por Imagem O-arm® - Reg. ANVISA 10339190302

© Medtronic 2016. Todos os direitos reservados.
Impresso no Brasil. Setembro/2016

MICHELSON TECHNOLOGY AT WORK

Glucoreumin
sulfato de glicosamina

AGORA É MEDA

2014 – Rottapharm é adquirida pela **MEDA**

2016 – **MEDA** assume a distribuição de Glucoreumin no Brasil

Glicosamina com eficácia clínica cientificamente comprovada[1-4]

- Melhora sintomática e estrutural no tratamento da osteoartrite do joelho[2,3]
- Retarda a progressão da osteoartrose do joelho[2,3]
- Efeito modificador da doença osteoartrítica do joelho[2,3]
- Redução do consumo simultâneo de AINEs em pacientes com osteoartrite do joelho[4]



AINEs: anti-inflamatórios não esteroides

Referências: 1. Kucharz EJ, Kovalenko V, Szántó S, Bruyère O, Cooper C, Reginster JY. A review of glucosamine for knee osteoarthritis: why patented crystalline glucosamine sulfate should be differentiated from other glucosamines to maximize clinical outcomes. *Curr Med Res Opin.* 2016;32(6):997-1004. **2.** Reginster JY, Deroisy R, Rovati LC, et al. Long-term effects of glucosamine sulphate on osteoarthritis progression: a randomised, placebo-controlled clinical trial. *Lancet.* 2001;357(9252):251-6. **3.** Palvelká K, Gatterová J, Olerajová M, Machacek S, Giacovelli G, Rovati LC. Glucosamine sulfate use and delay of progression of knee osteoarthritis: a 3-year, randomized, placebo-controlled, double-blind study. *Arch Intern Med.* 2002;162(18):2113-23. **4.** Rovati LC, Girolami F, D'Amato M, Giacovelli G. Effects of glucosamine sulfate on the use of rescue non-steroidal anti-inflammatory drugs in knee osteoarthritis: Results from the Pharmaco-Epidemiology of GonArthroSis (PEGASus) study. *Semin Arthritis Rheum.* 2016;45(Suppl):S34-41.

Glucoreumin®, sulfato de glicosamina. Pó para solução oral 1,5 g. Embalagens com 10 ou 30 sachês com 3,95 g. **Uso oral - Uso adulto: Indicações:** Tratamento da artrose ou osteoartrite primária e secundária e suas manifestações. **Contraindicações:** Hipersensibilidade ao sulfato de glicosamina e/ou demais componentes da formulação. Também não deve ser utilizado em casos de fenilcetonúria. Glucoreumin® não deve ser administrado por pacientes alérgicos à crustáceos, visto que o princípio ativo é sintetizado a partir de crustáceos. Glucoreumin® contém aspartame (fonte de fenilalanina). **Atenção fenilcetonúricos: contém fenilalanina.** Glucoreumin® contém sorbitol. Esta apresentação não deve ser utilizada em pacientes com intolerância hereditária à frutose. Este medicamento não deve ser utilizado por mulheres grávidas sem orientação médica. **Precauções e advertências:** Recomenda-se cautela quanto ao uso de Glucoreumin® em pacientes com sintomas indicativos de distúrbios gastrointestinais, história de úlcera gástrica ou intestinal, diabetes *mellitus*, bem como em portadores de insuficiência renal e hepática.Se ocorrer eventualmente ulceração péptica ou sangramento gastrointestinal em pacientes sob tratamento, a medicação deverá ser suspensa imediatamente pelo médico. Recomenda-se evitar a ingestão de bebidas alcoólicas durante o tratamento com Glucoreumin®. Em pacientes asmáticos Glucoreumin® deve ser administrado com cautela visto que estes pacientes podem ser mais susceptíveis à desenvolver reações alérgicas ao sulfato de glicosamina com possível exacerbação dos sintomas. O sódio contido no Glucoreumin® (151 mg) deve ser levado em consideração em pacientes que adotam dieta controlada em sódio. Recomenda-se cautela no tratamento em pacientes com tolerância a glicose comprometida. Acompanhamento mais próximo dos níveis de açúcar no sangue se faz necessário em pacientes diabéticos no início do tratamento. - *Gravidez e lactação:* **Categoria de risco na gravidez C:** Este medicamento não deve ser utilizado por mulheres grávidas sem orientação médica. Devido à inexistência de dados do uso de Glucoreumin® durante a gravidez, assim há que se considerar o risco/benefício. Não existem informações sobre a passagem do medicamento para o leite materno, sendo desaconselhado o uso nesta condição. Deve ser feita uma avaliação pelo médico quanto à importância do medicamento para a mãe e decidir se a mãe deve parar de amamentar ou suspender o tratamento. Pacientes idosos: Não há advertências e recomendações especiais sobre o uso adequado desse medicamento por pacientes idosos, desde que não se enquadrem nas apresentadas nos itens acima. **Interações medicamentosas:** A administração oral de sulfato de glicosamina pode favorecer a absorção gastrointestinal de tetraciclinas e reduzir a de penicilinas e cloranfenicol. Deve ser usado com cautela em pacientes que tomam diuréticos, pois podem apresentar menor resposta e serem menos tolerantes ao sulfato de glicosamina. Não existe limitação para administração simultânea de analgésicos ou anti-inflamatórios esteroides e não esteroides. Não foram realizados estudos específicos de interações medicamentosas; entretanto, as propriedades físico-químicas e farmacocinéticas do sulfato de glicosamina não indicam potencial para tais interações. Além disso, o sulfato de glicosamina não foi encontrado para inibir nem para induzir qualquer enzima do CYP450. O composto não compete pelos mecanismos de absorção e, após absorção, não se liga a proteínas plasmáticas. É pouco provável que seu metabólito, sendo uma substância endógena incorporada em proteoglicanos ou degradada independentemente do sistema citocromo, leve a interações medicamentosas. Tem sido reportado um aumento no efeito anticoagulante cumarínico durante o tratamento concomitante com sulfato de glicosamina. **Reações adversas:** Reação comum: cefaleia (dor de cabeça), sonolência, cansaço, diarreia, constipação (prisão de ventre), náusea, flatulência (desconforto gástrico), dor abdominal e dispepsia (dificuldade de digestão). Reação incomum: rubor, eritema, edema/edema periférico prurido e "*rash*" cutâneo. As reações com frequência desconhecidas são: reações alérgicas (hipersensibilidade), controle inadequado do diabetes, insônia, arritmia cardíaca (ex. taquicardia), asma ou agravamento da asma, icterícia, angioedema, urticária, vertigem, distúrbios visuais, vômito, elevação das enzimas hepáticas, aumento da glicemia, aumento da pressão sanguínea. Testes laboratoriais: não se observaram diferenças significativas nos valores médios nem nos dados individuais das provas laboratoriais e constantes vitais. **Posologia e administração:** Consumir 1 sachê por dia ou segundo indicação médica. A duração do tratamento fica a critério do médico. **VENDA SOB PRESCRIÇÃO MÉDICA.** Registro MS.: 1.0084.9945 - (GLUV05MBULASET2015)

Glucoreumin® é contraindicado em pacientes com hipersensibilidade à glicosamina e/ou qualquer outro componente da fórmula. A administração oral de sulfato de glicosamina pode favorecer a absorção gastrointestinal de tetraciclinas e reduzir a de penicilinas e cloranfenicol.

SE PERSISTIREM OS SINTOMAS, O MÉDICO DEVERÁ SER CONSULTADO.

MEDA

GLU-004-2016 - JULHO/2016

INOVAÇÃO E TECNOLOGIA

ASPIRADOR ULTRASSÔNICO

- Dissecção e Aspiração Ultrassônica
- Desgaste Ósseo
- Corte e Coagulação Ultrassônica
- Desbridamento de Feridas
- Lavagem Ortopédica



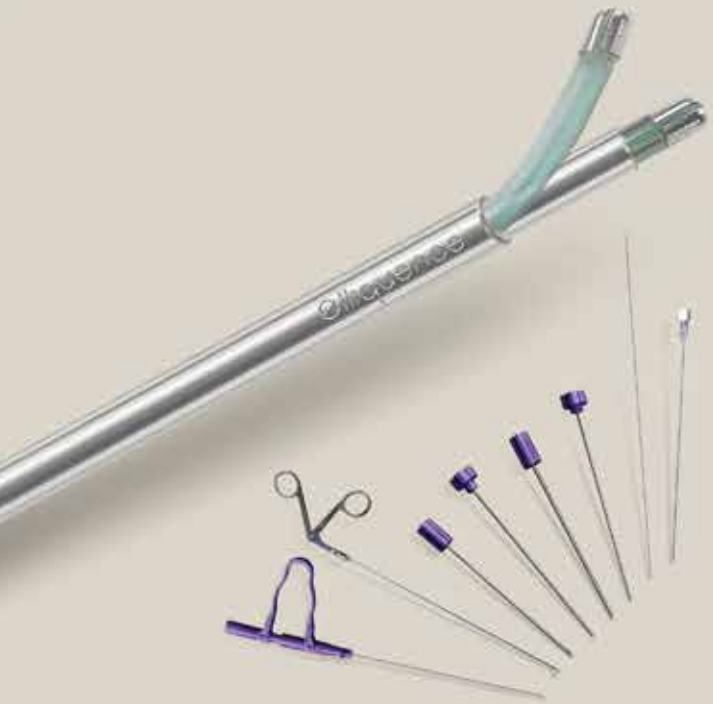

DISC-FX

O Elliquence Disc-FX® é um sistema com segurança, rapidez e eficácia que realiza procedimentos minimamente invasivos de discectomia para contidas hérnias lombares.

Seu design inovador combina a função simples e intuitiva, com resultados cirúrgicos precisos.

youtube.com/nivaabr

nivaa
Produtos Médicos e Hospitalares

11 **4122 1230** I **4122 2971**
vendas@nivaa.com.br
www.nivaa.com.br

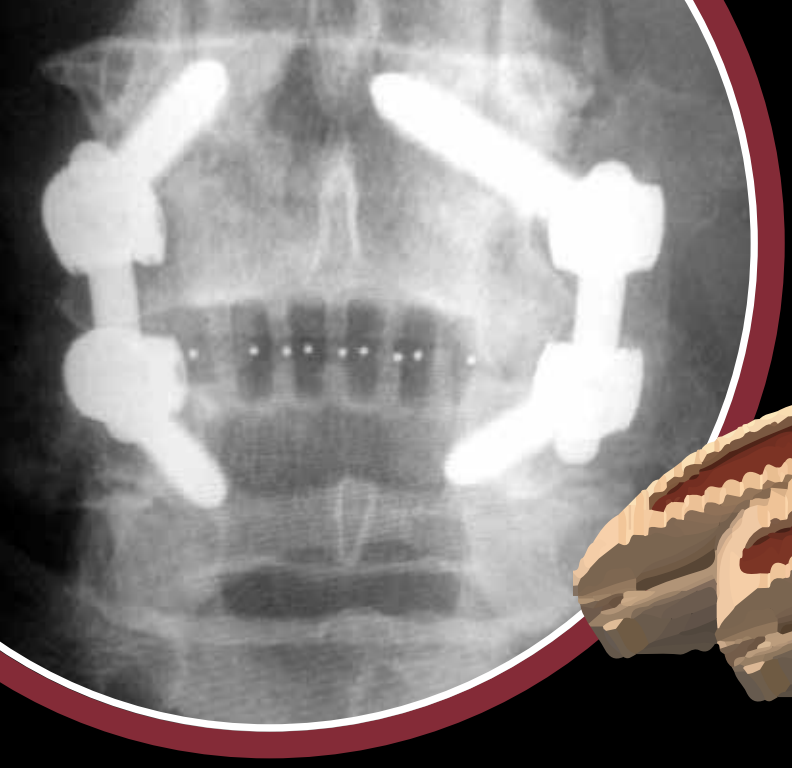

VTI
VERTEBRAL TECHNOLOGIES

Novembro/2016

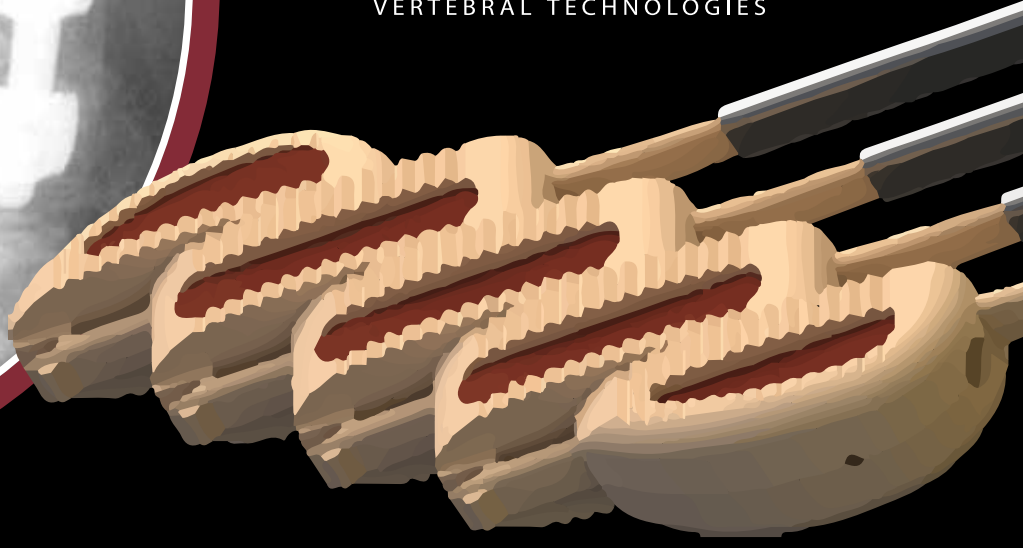

- **Acesso Posterior**
- **Cage Modular**
- **Tamanho ALIF**
- **Menos Invasivo**

Reg. Anvisa: 10355870201.

O Sistema para Fusão Intervertebral InterFuse® apresenta o procedimento do InterFuse S™

Obter o tamanho de um Cage ALIF utilizando uma abordagem posterior convencional



- **Inserir** o módulo pelo trilho guia
- **Mover** os módulos lateralmente
- **Remover** o trilho guia do módulo anterior
- **Repetir** o processo acima

(1-2) Depois de obter acesso à coluna por meio de uma abordagem posterior unilateral menos invasiva, o módulo inicial é colocado no espaço preparado para o disco. (3-5) Módulos adicionais são inseridos através da tecnologia exclusiva de trilho guia e slot do Sistema InterFuse®. (6) A montagem intra-operatória por módulos do InterFuse® provê a customização do tamanho do Cage (3-6 módulos) por paciente.

Fabricado por:

VTI
VERTEBRAL TECHNOLOGIES

Distribuído por:

FUSÃO
Soluções para Medicina

Mais informações, acesse:
www.fusao.com/InterFuseS